This is a digital copy of a book that was preserved for generations on library shelves before it was carefully scanned by Google as part of a project to make the world's books discoverable online.

It has survived long enough for the copyright to expire and the book to enter the public domain. A public domain book is one that was never subject to copyright or whose legal copyright term has expired. Whether a book is in the public domain may vary country to country. Public domain books are our gateways to the past, representing a wealth of history, culture and knowledge that's often difficult to discover.

Marks, notations and other marginalia present in the original volume will appear in this file - a reminder of this book's long journey from the publisher to a library and finally to you.

**Usage guidelines**

Google is proud to partner with libraries to digitize public domain materials and make them widely accessible. Public domain books belong to the public and we are merely their custodians. Nevertheless, this work is expensive, so in order to keep providing this resource, we have taken steps to prevent abuse by commercial parties, including placing technical restrictions on automated querying.

We also ask that you:

+ *Make non-commercial use of the files* We designed Google Book Search for use by individuals, and we request that you use these files for personal, non-commercial purposes.

+ *Refrain from automated querying* Do not send automated queries of any sort to Google's system: If you are conducting research on machine translation, optical character recognition or other areas where access to a large amount of text is helpful, please contact us. We encourage the use of public domain materials for these purposes and may be able to help.

+ *Maintain attribution* The Google "watermark" you see on each file is essential for informing people about this project and helping them find additional materials through Google Book Search. Please do not remove it.

+ *Keep it legal* Whatever your use, remember that you are responsible for ensuring that what you are doing is legal. Do not assume that just because we believe a book is in the public domain for users in the United States, that the work is also in the public domain for users in other countries. Whether a book is still in copyright varies from country to country, and we can't offer guidance on whether any specific use of any specific book is allowed. Please do not assume that a book's appearance in Google Book Search means it can be used in any manner anywhere in the world. Copyright infringement liability can be quite severe.

**About Google Book Search**

Google's mission is to organize the world's information and to make it universally accessible and useful. Google Book Search helps readers discover the world's books while helping authors and publishers reach new audiences. You can search through the full text of this book on the web at `http://books.google.com/`

UNIVERSITY OF CALIFORNIA
SAN FRANCISCO MEDICAL CENTER
LIBRARY



Begründet von H. Auspitz und F. J. Pick.

# ARCHIV

für

# Dermatologie und Syphilis.

Unter Mitwirkung von

Prof. M'CALL ANDERSON, Dr. ARNING, Prof. BEHREND, Dr. BESNIER, Prof. BERGH, Dr. BLASCHKO, Prof. BOECK, Prof. DUHRING, Prof. v. DÜRING, Prof. EHRMANN, Dr. ELSENBERG, Dr. FABRY, Prof. FINGER, Dr. GLÜCK, Dr. J. GRÜNFELD, Prof. HALLOPEAU, Prof. HASLUND, Dr. HERXHEIMER, Dr. HOCHSINGER, Prof. JADASSOHN, Prof. JANOVSKY, Dr. JOSEPH, Dr. KLOTZ, Prof. KÖBNER, Prof. KOPP, Prof. KREIBICH, Prof. LANG, Dr. LEDERMANN, Prof. LUKASIEWICZ, Dr. LUSTGARTEN, Prof. v. MARSCHALKÓ, Prof. MERK, Dr. du MESNIL, Prof. MRACEK, Prof. NEUMANN, Prof. v. PETERSEN, Prof. POSPELOW, J. K. PROKSCH, Prof. REDER, Prof. RILLE, Prof. RÓNA, Dr. O. ROSENTHAL, Prof. SCHIFF, Dr. SCHÜTZ, Dr. SCHUSTER, Dr. SCHUMACHER IL, Dr. SZADEK, Prof. TARNOWSKY, Dr. TOUTON, Dr. ULLMANN, Dr. VEIEL, Dr. VOLLMER, Dr. WAELSCH, Dr. v. WATRASZEWSKI, Prof. WELANDER, Dr. WINTERNITZ, Prof. WOLFF, Prof. WOLTERS, Prof. v. ZEISSL

und in Gemeinschaft mit

Prof Caspary, Königsberg — Prof. Doutrelepont, Bonn — Prof. Lesser, Berlin — Prof. Neisser, Breslau — Prof. Riehl, Wien

herausgegeben von

Prof. F. J. Pick in Prag.

Achtundsechzigster Band.



Mit fünfundzwanzig Tafeln.

Wien und Leipzig.
Wilhelm Braumüller,
k. u. k. Hof- und Universitätsbuchhändler.
1903.




K. u. k. Hofbuchdruckerei A. Haase, Prag.

# Inhalt.

Pag.

**Original-Abhandlungen.**

Aus Prof. Ehrmanns Laboratorium in Wien. Zur Pathologie der syphilitischen Initialsklerose des Penis. Von Prof. Dr. S. Ehrmann. (Hiezu Taf. I—V.) . . . . . 3

Aus der kgl. dermat. Klinik des Herrn Prof. Dr. Posselt zu München. Zur Lehre von den Talgdrüsengeschwülsten. Von Dr. Richard Kothe. (Hiezu Taf. XV—XVIII.) . . . . . 33, 359

Aus dem Institut für pathologische Anatomie des Prof. Przewoski. Zur pathologischen Anatomie des Herpes progenitalis. Von Dr. med. W. Kopytowski, Primararzt im St. Lazarushospital zu Warschau. (Hiezu Taf. XIX—XXI.) . . . . . 55, 387

Aus der k. k. Universitätsklinik für Syphilis und Hautkrankheiten (Hofrat Prof. Neumann). Über eine eigentümliche Form der Hautatrophie bei Lepra. (Dermatitis atrophicans leprosa universalis.) Von Dr. Moritz Oppenheim, Assistent der Klinik. (Hiezu Taf. VI—VIII.) 81

Aus der dermatologischen Universitätsklinik (Professor Jacobi) zu Freiburg i. Br. Zwei Fälle von ausgedehnten Ulzerationsprozessen an Mund und Genitalien, hervorgerufen durch Diphtheriebazillen. (Subakute Haut- und Schleimhaut-Diphtherie.) Von Dr. Th. Schwab, früherem I. Assistenten der Universitätshautklinik in Freiburg i. Br. 101

Über Dermoidcysten und paraurethrale Gänge der Genitoperinealraphe. Von Dr. Wilhelm Wechselmann in Berlin. (Hiezu Taf. IX.) 123

Über atrophische Formen des Lichen planus. Von Prof. Dr. Wladislaw Reiss. (Krakau). (Hiezu Taf. X—XII.) . . . . . 137

Aus der Universitätspoliklinik für Haut- und Geschlechtskrankheiten in Berlin (Direktor: Professor Dr. Lesser). Lymphangiektasien der Wange. Von Dr. C. Bruhns, Privatdozenten und ehemal. Assistenten der Klinik für Haut- und Geschlechtskrankheiten in der königl. Charité in Berlin. (Hiezu Taf. XIII u. XIV.) . . . . . 147

Aus der k. k. deutschen dermatologischen Universitätsklinik von Prof. F. J. Pick in Prag. Über zwei Fälle von Antipyrinexanthem. Von Dr. Karl Löwy, Sekundararzt der Klinik . . . . . 167

Aus der k. k. deutschen dermatologischen Universitätsklinik von Prof. F. J. Pick in Prag. Über Bazillenbefunde bei Syphilis. Von Priv.-Doz. Dr. Ludwig Waelsch in Prag, gew. Assistenten der Klinik . . . . . 179

Über einen Fall von malignem Plasmom. Vorläufige Mitteilung von Dr. med. Rudolf Hoffmann — München . . . . . 217

Das Wachstum der Haare in der Achselhöhle und der angeborene Defekt der Brustmuskeln. Von Dr. Moriz Schein (Budapest) . . . 323

149463

Pag.

Aus der k. k. dermatologischen Universitätsklinik von Prof. Pick in Prag. Zur Frage der metastatischen Lymphdrüsenerkrankung beim Rhinosklerom. Von Dr. Alfred Kraus, II. Assistent der Klinik . . 345
Insonte oberflächliche (Ano-)Genitalgeschwüre bei Frauen. Von Prof. Edvard Welander in Stockholm. (Hiezu Taf. XXII—XXV.) . . . 403

## Bericht über die Leistungen auf dem Gebiete der Dermatologie und Syphilis.

Die Blastomykose. I. Referat von Privatdozent Dr. A. Buschke, I. Assistent der Königl. Universitätspoliklinik für Haut- und Geschlechtskrankheiten in Berlin . . . . . 415
Verhandllungen der Wiener dermatologischen Gesellschaft . . . . . 435
Verhandlungen der Berliner dermatologischen Gesellschaft . . . . . 444
Geschlechtskrankheiten . . . . . 221
Hautkrankheiten . . . . . 263, 455

**Buchanzeigen und Besprechungen** . . . . . 318, 478

Schindelka, Prof. Dr., Hugo. Hautkrankheiten.
Kromayer, Prof. Dr. E. Repetitorium der Haut- und Geschlechtskrankheiten für Studierende und Ärzte. — Lulthlen. Therapie der Hautkrankheiten. — Möbius, P. J. Geschlecht und Krankheit. — Thibierge, Georges. Syphilis et Déontologie.

**Varia** . . . . . 320, 480
Erklärung.
V. Internationaler Dermatologenkongreß.

# Originalabhandlungen.

Aus Prof. Ehrmanns Laboratorium in Wien.

# Zur Pathologie der syphilitischen Initialsklerose des Penis.

Von

Prof. Dr. S. Ehrmann.

(Hiezu Taf. I—V.)

## I. Mitteilung.

### Über die Blut- und Lymphgefäße, ihre Injektion, über Lymphangitis indurativa und Bubonuli.

Klinische und anatomische Untersuchungen lehrten mich seit längerer Zeit, daß viele in der Literatur vorkommende tatsächliche Angaben über die Anatomie der Initialläsion und über ihre Beziehung zu den Blut- und Lymphgefäßen, einer Revision bedürfen. Gleichzeitig gewann ich die Überzeugung, daß manche Zweifel nur durch eine große Reihe von Untersuchungen an guten Injektionspräparaten zu lösen sind und nur durch Miteinbeziehung der entfernteren Umgebung der Initialläsion in die Untersuchung klare und unzweideutige Urteile geschöpft werden können.

Die Initialschanker des überlangen Präputium bieten der Untersuchung alle diese erwünschten Vorteile. Es hat zwar vor Jahren schon Biesiadecki an zwei zufällig zur Obduktion gelangten Fällen Sklerosen die Blutgefäße injiziert und bei dieser Gelegenheit die als Lymphstränge bezeichneten Gebilde der mikroskopischen Untersuchung unterziehen können.

Doch sind seine Resultate später wieder in Frage gestellt worden. Außerdem konnte Biesiadecki eine größere Reihe von

Beobachtungen an der geringen Zahl von ein oder zwei Fällen nicht machen. Ich habe deshalb seit einer Reihe von Jahren ein reichliches Material für die Untersuchungen gesammelt, indem ich allzulange Präputien, welche Sitz von Genitalsklerosen waren, durch Zirkularschnitt entfernte, wobei es möglich war, palpable, indurierte Lymphgefäßstränge auf ziemlich weite Strecken im Zusammenhange mit der Initialläsion zur Injektion und Untersuchung zu gewinnen.

Über einige Resultate habe ich vor Jahren kurz berichtet: Das erste Mal im Jahre 1886 in einem wenig bekannten Artikel der W. klin. Rundschau, dann auf dem 1. Kongresse der deutschen dermatologischen Gesellschaft in Prag 1889, das dritte Mal auf dem Kongresse derselben Gesellschaft in Breslau 1893, ferner in verschiedenen Sitzungen der Wiener dermatologischen Gesellschaft 1899, in der Gesellschaft der Ärzte und endlich auf dem internationalen dermatologischen Kongresse in Paris 1901, immer mit Demonstration der betreffenden Präparate.

In den letzten Jahren traten noch die Untersuchungen über die Beziehung der elastischen Fasern zu den Lymphgefäßen und dem Infiltrat der sklerotischen Masse hinzu, Untersuchungen, die im Jahre 1899 in meinem Laboratorium von Kornel B e c k bei nicht injiziertem Ödema indurativum begonnen und in viel ausgedehnterem Maße sodann von mir bei der Untersuchung an Injektionspräparaten der Initialläsion und an nicht injizierten Sklerosen überhaupt fortgesetzt wurden.

Über diese letzteren, sowie über die Untersuchung gewisser Veränderungen der Lymphgefäße in der Sklerose und in den Lymphdrüsen wird in einer weitern Arbeit berichtet.

### Technik der Untersuchung.

Die Injektion der Blut- und Lymphbahnen wurde folgendermaßen vorgenommen: Das durch einen Zirkulärschnitt amputierte noch warme Präputium wird behufs Fixierung auf ein dickeres, auf zwei Stützen schwebend erhaltenes Stäbchen aufgezogen, dann eine feine Kanüle in die größte, angeschnittene Arterie[1]) eingebunden, die zuerst mit einer dünnen Gelatinelösung gefüllt war, um Lufteintritt zu verhindern. Ist dies geschehen, so werden die zirkulären Schnittränder der äußeren und inneren

[1]) Dies ist das Schwierigste an der ganzen Technik und gelingt nur nach längerer Übung.

Lamelle durch eine fortlaufende Naht vereinigt und eine provisorische Schlinge gemacht. Hierauf wird mit ca. 100 *g* der Thierschschen, durch Flanell gut filtrierten BerlinerblauLeimmasse warm injiziert, bis die Injektionsmasse aus den angeschnittenen Venen reichlich hinausfließt. Dann wird die provisorische Schlinge so zugezogen, daß der Faden auch um die Arterienkanüle geknüpft wird, und noch immer Injektionsmasse eingespritzt werden kann. Sollte jetzt noch aus kleinen Venen Injektionsmasse hervorquellen, so wird mit einem zweiten Faden das Präputium unmittelbar anschließend an den Schnittrand samt der Kanüle zugeschnürt, dann noch injiziert. Das Präputium schwillt gleichmäßig an und färbt sich blau. Und nun wird die Spritze von der Kanüle vorsichtig abgenommen, die letztere rasch mit dem Finger verstopft, provisorisch damit zugehalten und ebenso schnell ein gutpassender Propf eingeführt, so daß keine Injektionsmasse zurückfließen kann.

Ist die Injektion der Blutgefäße auf diese Weise durchgeführt, so wird das Ganze auf 5—10 Minuten in den Eisschrank gestellt und hernach eventuell zur Injektion der Lymphgefäße geschritten.

Selbstverständlich werden die kleinern im Wundrande angeschnittenen Arterien nicht mitinjiziert. Die Gefäßgebiete, welche vom Präputiumrand bis ganz nahe an die Schnittwunde reichen, sind aber in der Regel bei gut durchgeführter Injektion vollständig gefüllt und bei den nichtgefüllten Arterienstämmchen des Schnittrandes kommt es häufig vor, daß sie selbst zwar leer sind, daß aber ihre Vasa vasorum, die von den vorderen Arterien gespeist wurde, in der schönsten Weise gefüllt sind. Die Venen erscheinen durchgehends gefüllt samt ihren Vasa vasorum. Es kommen allerdings Objekte vor, bei welchen von der Hauptarterie nicht das ganze Objekt injiziert werden kann — diese wurden für die Frage über die Gefäßverteilung auch ganz unberücksichtigt gelassen, hiefür wurden nur die tadellos injizierten Objekte berücksichtigt. Deren habe ich von etwa 31 Präparaten 16 sorgfällig ausgewählt.

Die Lymphgefäße können bekanntlich wegen der Klappen der größeren nicht zentrifugal von den ganz groben Lymphgefäßstämmen gegen die kapillaren Ursprünge injiziert werden, sondern umgekehrt von den Kapillaren gegen die großen Stämme, also zentripetal.

Die Injektion geschah in der Weise, daß ich mit der Nadel einer Pravazschen Spritze horizontal unter das Epithel einstach und einspritzte oder mit einer Starnadel subepithelial die Papillenspitzen anstach, und dann erst mittels eines dünnen Spritzenansatzes, der aber so dünn wie eine Pravazsche Nadel war, injizierte. Ich glaube, daß dieser Vorgang etwas schonender ist und bessere Resultate liefert. Durch diese Injektionsmethode wird selbstverständlich nur das Gebiet einer beschränkten Zahl von Papillen injiziert, aber mit den dazu gehörigen Stämmchen des subkapillaren Gefäßnetzes und der in das subkutane Gewebe absteigenden Lymphgefäßstämmchen; doch werden noch weiterhin von da aus grobe Lymphgefäße des subkutanen Gewebes gefüllt, oder es wird das subpapillare Lymphgefäßsystem auf weite Strecken hin injiziert, so daß man

oft in einer Entfernung von 3—4 *cm* Stämme des subpapillaren Gefäßnetzes ausgefüllt findet, während die zugehörigen darüberliegenden Lymphcapillaren der Papillen nicht gefüllt sind, weil sie sich rückläufig nicht füllen können. Will man eine große Area mit Injektion der Papillengefäße versehen, so muß in geringer Entfernung (6—7 *mm*) von dem einen ein zweiter und so fort beliebig viele Einstiche gemacht werden. Auf diese Weise gelingt es auf ziemlich weite Strecken eine vollständige Lymphgefäßinjektion zu erzielen, die sowohl den Papillarkörper, als das übrige kutane und subkutane Gewebe betrifft. Als Injektionsmasse wurde nach ausgedehnten Versuchen, die ich schon vor Jahren im Wiener physiologischen Institute angestellt hatte, das offizinelle Ferrum oxydatum dialysatum verwendet, das eine sehr leichtflüssige, dann fest werdende und ungemein haltbare Injektionsmasse darstellt.

Im übrigen werden wir in einer zweiten Abhandlung sehen, daß, wenn die Blutgefäßinjektion gut gelungen ist, und man die elastische Faserfärbung damit kombiniert, die Lymphgefäße auch ohne Injektion so schön hervortreten, daß man viele Verhältnisse derselben oft viel besser studieren kann, als in injiziertem Zustande.

Das eine aber ist sicher, daß man ohne Injektion der Blutgefäße und ohne Färbung der elastischen Fasern und ohne Injektion der Lymphgefäße zu einem richtigen Resultate über den Bau der syphilitischen Initialsklerose nicht gelangen kann und dadurch wichtige Tatsachen über die Pathologie der syphilitischen Infektion übersieht. Die Möglichkeit, daß bei nachträglicher Injektion der Lymphgefäße Blutgefäße sich füllen könnten, ist bei gut gefülltem Blutgefäßsystem ausgeschlossen. Das könnte allenfalls bei Füllung der Blutgefäße mit löslichem Berlinerblau geschehen, nicht aber bei vorher erstarrter Berlinerblau-Leimmasse. Selbst bei nicht völliger Erstarrung der letzteren wegen zu kurzen Aufenthaltes im Eisschranke habe ich immer gesehen, daß wenn nachträglich die Injektion der Lymphkapillaren vorgenommen wurde, kleine Blutkapillaren, die dem Lymphgefäßlumen enge sich anschlossen, durch Ausdehnen des Lymphgefäßes an einzelnen Stellen rissen und aus ihnen eine ganz geringe Spur von Berlinerblau ins Bindegewebe gelangte. Nie drang aber Injektionsmasse aus dem Lymphgefäße in sie hinein.

Zur Kontrolle verwendete ich normale Genitalien, die von der Arteria pudenda communis aus an der Leiche injiziert wurden und eine so vollständige Injektion aufwiesen, daß man an vollständigen Schnittserien von der nachträglichen Lymphgefäßinjektion nie Injektionsmasse aus den Blutgefäßen in die Lymphgefäße eingedrungen fand oder umgekehrt. An normalen Genitalien wurden die Lymphgefäße durch eine von mir bereits früher infolge einer zufälligen Beobachtung ausgearbeiteten, ich möchte sagen, natürlichen Injektionsmethode gefüllt. Es wurde nämlich bei der Injektion der Blutgefäße von der Arteria pudenda communis

erst eine sehr verdünnte, sorgfältig zubereitete und filtrierte Gelatinelösung durch das Gefäßsystem vorgespritzt.

Dabei füllten sich die Lymphgefäße mit ungefärbter Gelatinelösung, ungefähr so wie wir in vivo sehr häufig beobachten, daß bei reichlicher Transsudation aus den Blutgefäßen bei akuten Ödemen die Lymphgefäße reichlich Serum aufnehmen und sich füllen, so daß man z. B. bei Gonorrhoë, bei kleinen Verletzungen des Penis, auch bei gewöhnlicher Balanopostitis das Lymphgefäßnetz ungemein reichlich mit Serum angefüllt und wie an einem Injektionspräparat schön hervortreten sieht. Ich besitze nach dem Leben angefertigte Abbildungen solcher freiwillig gefüllter Lymphgefäßnetze, die an Vollständigkeit alle Injektionspräparate übertreffen. Ich habe sie seinerzeit beim Prager und auch beim Breslauer Kongresse herumgereicht.

Fig. 1.

Auf dieselbe Weise füllen sich nun die Lymphgefäße mit der in die Blutgefäße inijzierten verdünnten Gelatinelösung, und wenn man dann dicke Berlinerblau-Leimmasse nachspritzt, so füllen sich nur die Blutgefäße

mit der letzteren. Die in den Lymphgefäßen enthaltene schwache Gelatinelösung nimmt nur hie und da einen bläulichen Ton an.

Werden die so injizierten Präparate gehärtet, so erscheint auf dem mikroskopischen Durchschnitt die Gelatinemasse in den Lymphgefäßen etwas geschrumpft (weil sie ja verdünnt war), aber färbbar mit den verschiedenen Farbstoffen, mit denen die Schnitte behandelt werden, während die Berlinerblau-Leimmasse, mit der die Blutgefäße injiziert waren, keine Schrumpfungserscheinungen zeigt. Auf Figur 1 des Textes sieht man ein Stück eines lateralen, vom Frenulum nach aufwärts aufsteigenden Lymphgefäßes mit den dasselbe umspinnenden Blutgefäßen auf diese Weise gefüllt. Durch Vergleichung der normal injizierten mit den pathologischen Präparaten läßt sich der sichere Nachweis erbringen, daß die pathologischen Befunde von Lymphgefäßen auch wirklich Lymphgefäße betreffen und die an Blutgefäßen, Blutgefäße, abgesehen davon, daß die Struktur der Blut- und Lymphgefäße im Präputium durchgehends sehr charakteristisch ist, was im 2. Teil dieser Abhandlung besonders ausgeführt wird. Ich bemerke, daß diese Vergleichung bei allen Befunden, die als pathologisch geschildert werden, in reichlichem Maße geschehen ist, auch wo dies nicht ausdrücklich hervorgehoben wird.

## A. Die Blutgefäße.

Die Form des Zellinfiltrats der Initialsklerose und die des zugehörigen Blutgefäßnetzes muß notwendigerweise übereinstimmen. Bisher hat man aber angenommen, die Form der Initialsklerose sei direkt abhängig von der ursprünglichen Form des Blutgefäßbaumes. Dies hat sich nach meinen Untersuchungen als nur zum Teil richtig dargestellt. Die Form der Initialsklerose ist wesentlich bedingt: erstens durch das Verhalten der Bindegewebs- und namentlich der elastischen Fasern zu den Gefäßen und nur insoferne als die Blutgefäßverteilung besonders der neugebildeten Blutgefäße von diesen letzteren beeinflußt wird, ist sie auch von der Verteilung der Blutgefäße abhängig. Zum größten Teil jedoch ist die Form der Initialsklerose abhängig von den Lymphgefäßen, beziehungsweise davon, welcher Teil des Lymphgefäßbaumes in das Infiltrat jeweilig einbezogen ist und dies letztere hängt offenbar wiederum davon ab, welche Wege das syphilitische Virus gegangen ist. Ich will über die verschiedene Form der Sklerose in dieser ersten Mitteilung nicht sprechen. Sie wird das Thema der zweiten beziehungsweise dritten Mitteilung bilden. Jetzt will ich nur das erwähnen, was allen Sklerosen gemeinsam ist und nur gelegentlich auf die Form selbst eingehen.

Die Initialsklerose besteht aus einer Hauptmasse des Infiltrats, die sich um die unmittelbare Eintrittsstelle des Virus

massiert und die ich als das „Massiv der Sklerose" bezeichnen will. (Fig. 1.) Die Eintrittsstelle selbst ist gewöhnlich markiert durch eine dichtere Anhäufung der das Infiltrat bildenden Zellenarten und durch eine nachträglich erscheinende, oberflächliche Nekrosierung, die wir als „Erosion der Sklerose" bezeichnen (Fig. 2). Von dem Massiv der Sklerose, welche Form sie auch haben mag, gehen Infiltrationsstreifen in das untere und seitlich liegende Gewebe, mit dem wir uns noch des weiteren befassen werden. Für jetzt wollen wir die Verhältnisse des Sklerosenmassivs besprechen.

In dem peripheren Teil der Sklerose bis in den erodierten Abschnitt hinein zeigt sich im Vergleiche zum Verhalten derselben Stelle des normalen injizierten Präputiums eine entschiedene und sehr reichliche Vermehrung der Blutgefäße (Fig. 1); im erodierten Teile selbst, namentlich in seinem zentralen Anteil unmittelbar unter der erodierten Fläche kann man jedoch eine entschiedene Abnahme der Blutgefäße, ein Zugrundegehen derselben feststellen. Das überaus reichliche Blutgefäßnetz des Sklerosenrandes bildet auch reiche Kapillarschlingen in den Papillen, und so wie diese und die zwischen den Papillen gelegenen Reteleisten gegen den erodierten Teil bis an die äußerste Grenze derselben hin an Länge bezw. Tiefe zunehmen, ja sogar als schwachverzweigte Epithelstreifen in die Tiefe dringen, so nehmen auch die kapillaren Schlingen an Länge und Breite, an Reichlichkeit der Maschen zu. Das reichhaltige Blutgefäßnetz verliert unmittelbar an der Grenze des erodierten Teiles unter dem zugeschärften Rand des Epithels, wo die Papillen schwinden, seine papillare Anordnung, nicht aber seine Reichhaltigkeit; ja die letztere nimmt womöglich noch zu. (Fig. 2.)

Im erodierten Teil der Sklerose selbst zeigt das Blutgefäßsystem eine Anordnung, die für die hier herrschenden Zirkulationsverhältnisse ungemein lehrreich ist. (Fig. 2.) Unmittelbar unter der nekrotischen, ganz blutgefäßlosen Schichte zeigen die Kapillaren des Blutgefäßnetzes eine enorme Ausweitung, die stellenweise zur Ausbuchtung der Kapillarwand führt. Dieses enorm erweiterte, oberflächliche Netz der Kapillaren wird gespeist von einem aufsteigenden System ungemein dünner, kapillarer und subkapillarer Stämmchen, die von unten die Infiltrationsmasse durchsetzend, in das obere Netzwerk der erweiterten Blutgefäße übergehen und an der Übergangsstelle, sowie auch weiter unten, ranken- und korkzieherförmig gewunden erscheinen. Für die Zirkulationsverhältnisse kann man daraus schließen, daß die zur Oberfläche aufsteigenden, neugebildeten Blutgefäße durch das dichte Infiltrat komprimiert werden, so zwar, daß der arterielle Druck noch zureicht, um den Wider-

stand zu überwinden und das Blut bis in das oberflächliche Blutgefäßnetz zu treiben, daß aber der venöse Blutdruck nicht hinreicht, um das Blut wieder abzuleiten.

So entsteht in dem oberflächlichen Kapillarnetz eine Stauung und infolge dessen die Ausdehnung. Die Folge dieser Ausdehnung ist eine reichliche Extravasierung von roten Blutkörperchen, deren Farbstoff die oberflächliche nekrotische Schichte grünlich, bräunlich färbt, und der Erosion des Initialschankers die charakteristische aus braun und rot und grün sich zusammensetzende Farbe erteilt.

Stellenweise vertrocknet die Sklerose, ohne daß das Epithel gänzlich abgestoßen ist. Da scheinen die vom gewucherten Stratum spin. eingeschlossenen, durch Schrumpfung spiralförmig gewordenen Kapillarschlingen der Papillenspitzen ganz nahe der Oberfläche im Belage derselben zu liegen und erinnern ihrer Form nach lebhaft an die als schlauchförmige Parasiten von Schüller beschriebenen Gebilde. Nach dem Abstoßen der nekrotischen Schicht gehen aus diesen Blutgefäßen die neugebildeten Kapillaren für die Bildung der Granulationen hervor. Von dem erweiterten kapillaren Blutgefäßnetz gehen viele Äste in der Nekrose zu Grunde, und wenn das Infiltrat in der Mitte eine gewisse Dichte übersteigt, so schwinden überhaupt auch die tieferen Blutgefäße, die sonst oberflächliche Nekrotisierung kann auch tiefere Schichten ergreifen.

Die hier geschilderten Verhältnisse erklären die täglich zu machende Beobachtung, daß Initialsklerosen beim kleinsten Druck und beim kleinsten Versuch, sie zu biegen, an der Umbiegungsstelle anämisch werden. Dies kommt daher, daß das in dem oberflächlichen, erweiterten Blutgefäßnetz vorhandene, gestaute Blut leicht in die Peripherie verstrichen werden kann, daß aber von unten nur spärlich Blut nachgeschickt wird und selbst dieser Zufluß bei dem geringsten Druck zeitweise aufhört. Wie schon oben erwähnt und wie es schon seit langem bekannt ist, gehen vom Sklerosenmassiv dünnere und breitere Streifen von Infiltrat in die Tiefe und in die Umgebung. Ein Teil derselben hat noch die dichte Anordnung des Sklerosenmassivs und wir werden sehen, daß in ihrem Innern Lymphgefäße verlaufen; sie sind aber auch durchsetzt von einem ungemein reichlichen Netze kapillarer und subkapillarer Blutgefäße. Außer diesen ziemlich dicken ganz deutlich von Lymphgefäßen ausgehöhlten Infiltratsstreifen und Fortsätzen (Fig. 1) finden wir dünnere und ganz dünne, meistens auch schüttere Zellstreifen, in denen wir ohne feinere Untersuchung oft kaum ein Lymphgefäß nachweisen können, wohl aber ein ungemein fein entwickeltes, in die Umgebung rechts und links feine Schlingen aussendendes Netz feinster Kapillaren, das von einem kleineren

arteriellen oder subkapillaren Gefäßchen gespeist wird. (Fig. 1, 2 und 5.)

Das Infiltrat und seine Kapillarnetze schließen sich sehr häufig dem Verlaufe anderer Gebilde an, am häufigsten Bündeln von glatten Muskelfasern (Fig. 5) und Nervenbündeln, ja sie umgeben oft die Paccinischen Körperchen. (Fig. 3.) Durch Vergleich mit normalen Präputien, bei deren Injektion vor der Arteria pudenda communis viel günstigere Verhältnisse obwalteten, sowie mit den nicht erkrankten Stellen der pathologischen Präputien, kann man sich überzeugen, daß diese Netzwerke sämtlich neugebildet sind, und wenn noch ein Zweifel bestehen könnte, so würde es die große Anzahl junger, noch nicht gefüllter, von den oben beschriebenen, rechts und links ausladenden, feinen Kapillarschlingen ausgehenden kapillarer Sprossen beweisen. (Fig. 1, 2, 5.)

Wir werden über diese Netze bei den Lymphgefäßen, zu denen sie in den meisten Fällen gehören, noch sprechen. Hier möchte ich nur noch erwähnen, daß die Dichte der Infiltrationsstreifen, welche sie begleiten, sehr verschieden ist, und daß sehr oft gerade bei den dichtesten und feinsten kapillaren Netzen nur eine sehr spärliche Anzahl von Leukocyten vorhanden ist. Es sind dies immer die, welche von der Sklerose am weitesten vorgeschoben sind. Es scheint also die Neubildung von Kapillaren dem Infiltrat vorauszueilen. Die den Infiltratsstreifen beiderseits begleitenden Kapillarschlingen sind nichts anderes als aus den Sprossen hervorgegangene allerjüngste Kapillaren, die wiederum Sprossen aussenden.

## B. Die Lymphgefäße.

Von der Einstichstelle (s. Fig. 1), welche die Spitzen der Papillen trifft, dringt die Injektionsmasse bei gut gelungener Injektion in die kapillaren Schlingen einer Gruppe von Papillen und füllt zunächst in jeder Papille ein schlingenförmiges Netz von Lymphkapillaren, welches sich in den das Gewebe gleichmäßig durchsetzendem Infiltrate mit den ebenfalls schlingenförmig, aber reichlicher entwickelten Blutgefäßkapillaren durchschlingt. Von den kapillaren Lymphgefäßschlingen des Papillenkörpers füllt sich durch kurze Verbindungsstücke ein unterhalb der Papillen im Stratum reticulare liegendes, horizontales Netz von etwas größeren Lymphgefäßkapillaren. Bis zu diesem letzteren kann eine Entscheidung darüber, ob die Blut- oder Lymphgefäße den Grundstock des Infiltrats bilden, nicht aufgestellt werden. Blut- und Lymphkapillaren durch

spinnen einander im Infiltrat in gleichmäßiger Weise, die nur durch den viel größeren Querschnitt der Lymphkapillaren gestört wird. Aber schon das subpapillare Stratum zeigt, daß das Infiltrat hauptsächlich die Lymphgefäße umhüllt und das den Infiltratsmantel durchsetzende Blutkapillarnetz wie ein Korb um die Lymphgefäße herumgesponnen ist.

Das Infiltrat, welches hier das subpapillare horizontale Lymphgefäßnetz umgibt, erstreckt sich nun als Infiltratsmantel, die in der Cutis noch keine Muskelelemente und keine Wandschichten zeigenden Lymphgefäßstämmchen umhüllend, in das umgebende und tiefer gelegene Bindegewebe. Solche Infiltratsmäntel sind eben die sub A erwähnten, in die Tiefe greifenden Infiltratsstränge, die von einem feinen Blutgefäßnetz durchsetzt werden, so daß es zugleich mit dem Infiltrat einen Mantel um das Lymphgefäß bilden. Bei den pergamentförmigen, platten- und knopfförmigen Sklerosen erstreckt sich das Massiv des Infiltrats nur bis an das subpapillare Lymphgefäßnetz, und die gröberen Stämmchen desselben ragen schon aus dem Infiltratsmassiv hervor (Fig. 1), umgeben bloß von einem zum Teil isolierten, in nicht infiltriertes Gewebe vorspringenden Infiltratsmantel, der sich dann in die eben erwähnten nach abwärts reichenden die absteigenden Lymphgefäße umgebenden Infiltratsstränge fortsetzt. (S. Fig. 1.) Die aus dem horizontalen Blutgefäßnetz nach unten laufenden Lymphgefäße übergehen an der Cutisgrenze oder im subkutanen Gewebe in solche, die paralell zur Hautoberfläche verlaufen und die bereits mit spärlichen glatten Muskelfasern versehen sind. Diese setzen sich dann zusammen zu größeren, bei spontaner Füllung der Lymphgefäße infolge entzündlicher Ödeme auch makroskopisch sichtbaren Stämmchen, welche sich ihrerseits zu den tast- und sichtbaren paralell zur Corona verlaufenden Hauptlymphgefäßen vereinigen und dann in die bekannten longitudinalen Lymphstränge übergehen.

Auf diesem ganzen Wege können noch kapillare Lymphgefäßchen in größere einmünden und es gibt kein noch so starkes Lymphgefäß, welches nicht kapillare Lymphgefäßchen aufnehmen würde. Die tiefen Lymphkapillaren füllen sich selten direkt von dem subepithelialen Einstich, sondern sie füllen sich nur bei tieferem Einstich, am häufigsten dann, wenn es bei der Lymphgefäßinjektion zu einem Extravasat in die Haut gekommen ist, von diesem, und häufig genug sah ich ein von diesem Extravasat aus gefülltes, tiefes kapillares Lymphgefäß in die vom Papillarkörper aus durch Einstich gefüllten groben Lymphgefäßstämmchen einmünden. Wir werden später sehen, daß die Form der Sklerose mit davon abhängt, ob diese tiefen Lymph-

kapillaren ebenfalls von einem Infiltratsmantel umgeben sind. Sind sie es nicht und reicht das Infiltratsmassiv nur bis an das horizontale, subpapillare Lymphgefäßnetz, dann ist die Sklerose platten-, knopf- oder pergamentförmig. Erstreckt sich das Massiv des Infiltrats auch auf diese tiefen Lymphkapillaren, dann haben die Sklerosen die Form eines Knotens oder des indurativen Ödems. Unabhängig von der Form der Sklerose ist das Infiltrat, welches an die groben Lymphgefäßbahnen sich anschließt. Die im subkutanen Gewebe tastbaren Stränge gehen sowohl aus knoten- als plattenförmigen Sklerosen hervor. Die letzteren verhalten sich zu dem Lymphstrang oft wie der Hut eines Pilzes zu seinem Stiel. Aber auch aus dem indurativen Ödem gehen bekanntlich Sklerosenstränge hervor, worüber im klinischen Teile des näheren gesprochen werden wird.

Sowie die Blutkapillarschlingen, so zeigen auch die Lymphgefäßkapillarschlingen in der Nähe der Erosion eine Verlängerung und Vermehrung, verlieren unmittelbar an der Grenze des erodierten Teiles ihre papillenförmige Anordnung, aber nicht ihren Reichtum, büßen dann auch allmählich wie die Blutgefäße ihre Füllbarkeit ein und bieten eine Erscheinung dar, auf die ich in der letzten Mitteilung in extenso eingehen werde, **nämlich eine Infarzierung mit Lymphocyten**, welche mir für die Pathologie der Initialsklerose von sehr großer Wichtigkeit zu sein scheint. Inzwischen wollen wir uns mit der Verteilung des Infiltrates im Detail befassen.

Wenn wir das Verhältnis, in welchem das Infiltrat zu den Blut- und Lymphgefäßen steht, näher betrachten, so finden wir folgendes: Das Infiltrat legt sich, wie bereits früher erwähnt wurde, an die absteigenden Lymphgefäße an, und es entsteht nun die Frage: steht es zu den Lymphgefäßen in einem innigeren Verhältnis wie zu den Blutgefäßen? Betrachten wir die großen Arterien und Venen, so finden wir ja auch, daß sie hie und da von Infiltrat begleitet sind, aber das Verhältnis desselben zu ihnen ist nie ein so inniges wie zu den Lymphgefäßen. Es ist nicht das große Blutgefäß selbst, sondern es sind immer nur die im äußersten und lockersten adventitiellen Bindegewebe verlaufenden, ernährenden Blutkapillaren, welche in das Infiltrat eingebettet sind. Zwischen dem Infiltrat und der eigentlichen Gefäßwand liegt noch intakte Adventitia, Media und Intima, in welcher auch nicht eine Spur von Exsudation, von Leukocytenansammlung zu bemerken ist. Selbst wenn in seltenen Fällen das Infiltrat die Neigung zeigt, um die Arterie einen Mantel zu bilden, so umgreift dieser in in sehr weiter Entfernung von der eigentlichen Wand die Arterie und entspricht eigentlich dem äußersten adventitiellen

Bindegewebe, oder besser gesagt, eigentlich dem periarteriellen Lymphraum und nicht der Arterie selbst. (Fig. 1, *a*).

Häufig genug findet man in diesem Raum mit Endothel versehene, kapillare, injizierte Lymphgefäße, welche den eigentlichen Grundstock dieses Infiltrats bilden, und noch häufiger findet man, daß diese Lymphgefäße die oben erwähnte, später noch genauer zu besprechende Erscheinung des Lymphzellen-Infarktes darbieten und erst dadurch sichtbar werden, während sie sonst unserer Beobachtung entgehen würden. Die Blutkapillaren, welche das Infiltrat längs der groben Gefäße begleiten, sind, wie der Vergleich mit normalen injizierten Präputien, größtenteils ebenfalls neugebildet um Lymphgefäßspalten herum und um Lymphgefäße, welche mit den Arterien und Venen verlaufen. (Fig. 6, *v*.)

Das neugebildete Kapillarnetz des Infiltrats wird gewöhnlich nicht von derjenigen Arterie gespeist, welche es im weiten Umkreise umgibt und zu welcher es topographisch gehört, sondern kommt von einem kleineren, entfernteren, weiter vorne liegenden Gefäß, oft von einem anderen Infiltratsstreifen, der erst sekundär an die Arterie herantritt und seinerseits von einer eigenen Arterie versorgt wird. So sieht man oft im Wundrande der Vorhaut, daß schön injizierte Blutkapillaren mit ihrem Infiltrat eine Arterie umgeben, welche selbst nicht gefüllt ist, weil sie von einer im Amputationsschnitt des Präputium liegenden, angeschnittenen Arterie herstammt. Es müssen also die Kapillaren von einem anderen weiter vorne liegenden Arterienstämmchen abgezweigt sein.

In den allermeisten Fällen sind die Arterien des subkutanen Gewebes überhaupt ganz frei von Infiltrat. Nur die an der unteren Fläche des Infiltrats befindlichen Arterien zeigen stellenweise das oben erwähnte, im weiten Umkreise sie umgreifende, den perivaskulären Lymphgefäßspalten entsprechende, reich vaskularisierte Infiltrat.

## Über den Infiltrationsmantel der gröberen Lymphgefäßstämme und über die sogenannten Bubonuli.

Das Infiltrat längs der absteigenden, noch muskelfreien Lymphgefäße, sowie längs der tiefen, mit Muskelfasern versehenen großen Lymphgefäße, ist bald kontinuierlich, bald zeigt es Unterbrechungen; in beiden Fällen können jedoch an verschiedenen Stellen derselben knotenförmige, spindelförmige Anhäufungen von Infiltrat sich bilden, die zum Teil aus Lymphocyten, zum Teil aus Plasmazellen gebildet, das Lymph-

gefäß bald in der ganzen Circumferenz, bald nur einseitig halbmondförmig umgeben, bald auf der einen, bald auf der anderen Hälfte der Gefäßperipherie mächtiger entwickelt sind, oft auch rankenförmig eine Strecke des Lymphgefäßes einhüllen. Diese Formen ergeben sich durch Betrachtung von Schnittserien der längs- sowie quergeschnittenen klinisch tastbaren indurierten Lymphstränge. Sie werden als Knötchen und Unebenheiten des indurierten Lymphgefäßstranges in verschiedenster Form durchgetastet.

Bekanntlich sind die Lymphstränge oft erst in einiger Entfernung von der Sklerose zu palpieren, fangen scheinbar diffus an und können dann — worüber im klinischen Teil des näheren gesprochen wird — in die Drüsen der Leisten verfolgt werden. In anderen Fällen hören sie scheinbar diffus auf, wiederum in anderen ist kein kontinuierlicher Strang, sondern bloß reihenförmig angeordnete Knötchen zu fühlen, die in einiger Entfernung von einander in eine mehr oder weniger gerade Linie gestellt sind.

Bei Serienschnitten durch solche Präputien findet man, daß der entwickelte Infiltrationsmantel stellenweise massig ist, stellenweise fehlt, dann allmählich anfängt, eine Strecke weit sehr stark wird, um dann wieder abzunehmen. Aber überall schließt sich das Infiltrat an die Muskularis bezw. das Lymphgefäßlumen an, während das der Arterie oder Vene, wenn sie von einem Infiltrat begleitet wird, immer durch eine Schichte nicht infiltrierten adventiellen Gewebes von diesem getrennt ist. Auch das ist des wiederholten Feststellens wert, daß das Infiltrat beim Lymphgefäß bis an das Endothel heranreicht, bei den Arterien und Venen jedoch nicht einmal bis an die Muskularis. Sowohl bei dem röhrenartig entwickelten, als bei dem knotigen Infiltrationsmantel ist das Lymphgefäß der Grundstock. Die Blutgefäße bilden ein dichtes Kapillarnetz in dem röhrenförmigen Mantel oder Knoten, welcher von einem entfernteren kleinen Arterienstämmchen gespeist wird. Besonders bei dem Infiltratsknoten kann man sehen, daß ein jeder derselben ein in sich abgeschlossenes Blutgefäßnetz besitzt, so daß vielfach die Meinung laut wurde, man hätte es hier mit einem Lymphknoten zu tun, der sich aus einem vorgebildeten Lymphfollikel entwickelt hätte.

Man kann jedoch Schritt für Schritt, durch alle möglichen Zwischenstufen den Nachweis erbringen, wie aus einem schütteren Infiltrat durch Zunahme der Zellen und Zurückdrängen des Bindegewebes und Zusammendrängen desselben in der Peripherie des entstehenden Knotens, namentlich der elastischen Fasern eine eigene Kapsel entsteht und wie durch Sprossen neuer

Kapillarschlingen das geschlossene Blutgefäßnetz entsteht (Fig. 3, 4 und 6).

Wir werden später sehen, daß dieser Knoten an den größeren Lymphgefäßen namentlich dort sich bildet, wo kleine kapillare und subkapillare Lymphgefäßstämmchen an sie herantreten, um in sie einzumünden. (Fig. 5 und 6.)

Bei den kleineren Lymphgefäßen, welche noch keine Spur von Muskularis besitzen, schließt sich die Substanz des Knotens in ununterbrochener Masse so eng an das Lumen, daß sie bis an das Endothel reicht. Dort jedoch, wo eine, mehr oder weniger ausgebildete Muskularis vorhanden ist, sieht man das Infiltrat nur stellenweise mit seiner ganzen Dichte ununterbrochen bis an das Lumen herantreten. An den anderen Stellen reicht die Hauptmasse des Knotens nur bis an die Muskularis und dann sieht man nur vereinzelte Leukocyten die Muskularis jener Gefäße durchsetzen und unter dem Endothel des Lymphgefäßes eine zweite dünnere, mehr oder weniger dichte und kontinuierliche Infiltratsschichte bilden, welche von dem Massiv des Knotens durch die Muskularis getrennt ist. (Fig. 5, 6.) Wir werden später sehen, daß auch die elastischen Fasern eine klare Trennung dieser beiden Schichten bewirken, worauf hier vorerst nicht näher eingegangen werden soll.

An jenen Stellen, wo die Trennung zwischen äußerem und innerem Infiltrat fehlt, sieht man auch, daß die Muskularis gänzlich oder teilweise fehlt. (Fig. 5.)

Wenn wir uns die Frage vorlegen, in welchem Gewebe das innere Infiltrat abgesetzt wird, so können wir die bestimmte Antwort geben, daß es in einer Bindegewebsschichte geschieht, welche unter dem Endothel in verschiedener Ausdehnung und Dicke die Innenfläche des Lymphgefäßrohrs schon de norma auskleidet. Dessen Begrenzung nach außen bildet an den Lymphgefäßen des Genitales in der Regel ein plattenförmiges Netz elastischer Fasern, von dem in der zweiten Abhandlung noch ausführlicher gesprochen wird.

Von diesem Netze strahlen in jenen Lymphgefäßen, die noch keine Muskularis haben, die elastischen Fasern in das Bindegewebe der Umgebung aus, in jenen Fällen jedoch, wo eine Muskularis vorhanden ist, schließt die elastische Platte dieselbe nach innen ab, während nach außen von der Muskelschicht es wieder eine zweite dichte Lage elastischen Gewebes gibt, die in das Bindegewebe der Umgebung ausstrahlt. Wo bereits eine Differenzierung von Intima — Media — Adventitia stattgefunden hat, könnte man von einem intimalen Bindegewebe sprechen. Da jedoch das subendotheliale Bindegewebsstratum auch schon an den subkapillaren Lymphgefäßen, die

eine solche Schichtung der Wand nicht haben, zu finden ist, so schlage ich für dessen Bezeichnung einfach „subendotheliales Bindegewebe“ vor.

Das subendotheliale Bindegewebe stellt nicht eine einfache wandständige Schichte dar, sondern springt in Form von sichelförmigen Falten ins Lumen vor und grenzt so haustraförmige Ausbuchtungen desselben ab. (Fig. 5,)

Wenn die Vorsprünge weit in das Lumen hineinreichen und so schräg gestellt sind, daß sie von rückgestauter Lymphe aneinander gelegt werden können, so stellen sie die Lymphgefäßklappen dar.

Noch komplizierter in seiner Bildung erscheint uns dieses Bindegewebe, wenn es in den absteigenden Lymphgefäßen der Cutis und in denen des subkutanen Gewebes als ein System von Balken- und Scheidewänden, in dem Lumen des Lymphgefäßes ausgespannt ist und einen Teil desselben in ein System von Kavernen umwandelt. (Fig. 5.)

Dieses letztere ist zuweilen um einen axialen derberen Strang angeordnet, so daß der ganze Lymphstrom in eine Reihe von Nebenläufen gespalten wird, die dann wieder zusammenkommen im weiteren Verlauf des Lymphgefäßes. Oft ist nur die eine Hälfte des Lumen, oder ein seitlicher Teil desselben, in ein solches Kavernensystem aufgelöst, während ein anderer, bald größerer, bald kleinerer Rest ohne Septa den Hauptlauf der Lymphe darstellt. Wieder in anderen Fällen springen zungenförmige, sporenförmige, halbinselförmige, mit der wandständigen Schichte schmäler oder breiter zusammenhängende Vorsprünge in das Lumen vor. Sowohl die Septa — als die sichelförmigen — wie auch halbinselförmigen Bildungen des subendothelialen Bindegewebes sind mit Endothel überkleidet. An dem äußersten Innenrande sind die Bildungen oft so dünn, daß sich zwei Schichten des Endothels mit ihren basalen Flächen einander zu berühren scheinen, sozusagen nur eine Duplikatur des Endothels darstellen. In all diesen Bildungen verzweigen sich kapillare Blutgefäße, die ich an gelungenen Präparaten auf das schönste gefüllt antraf; sie sind spärlich in normalen Präputien, ungemein reichlich bei der die Initialsklerose begleitenden Lymphangitis, wo sie dichte, ungemein zierliche Netze darstellen, so daß auch hier eine Neubildung von kapillaren Blutgefäßen in den subendothelialen Bindegewebsbildungen des Lymphgefäßes unzweifelhaft ist.

Ebenso wie diese Neubildung von Blutkapillaren in den Bindegewebsspalten und in der Umgebung der Lymphgefäße dem Infiltrat vorausgeht und es begleitet, so tut sie es auch hier.

Das Bindegewebe der Kavernensepta erscheint je nach dem Grade der Erkrankung verschieden dicht durchsetzt von infiltrierenden Leukocyten, mitunter so dicht wie das äußere Infiltrat. Namentlich die halbinselförmig vorspringenden Bildungen, die mit einem schön ausgebildeten Kapillarnetz versehen sind, findet man dicht infiltriert, so daß die duplikaturähnlichen Ränder des Endothels vom Infiltrat auseinandergedrängt und abgerundet erscheinen.

Das innere Infiltrat zeigt merkwürdige Beziehungen zu den einmündenden kleineren Lymphgefäßen besonders solchen kakapillaren Kalibers. Letztere treten an die größeren, bereits mit Muscularis versehenen heran, begleitet von einem Infiltrat oder eingebettet in einen Infiltratsknoten, dringen durch eine Lücke der Muscularis nach innen, gehen hierauf eine kurze Strecke in dem inneren Infiltrat weiter und münden dann entweder in das freie Hauptlumen, oder sie senken sich in den kavernösen Teil des Lumens ein. Dieses Verhalten findet sich nicht nur bei den kleineren, eben erst aus den unteren Hautschichten sich entwickelnden Stämmchen, sondern auch bei den großen dorsalen Hauptgrundgefäßen, die wir durchfühlen und seit altersher als Lymphstränge bezeichnen. (Fig. 7.)

Nach dieser kurzen Abschweifung wollen wir uns den Infiltratknoten wieder zuwenden. Sie entstehen nicht nur als deutliche Anhänge der größeren Lymphgefäße, sondern sie können auch scheinbar mitten im Bindegewebe sich bilden, ja sich sogar an Gebilde anschließen, von denen man es am allerwenigsten erwarten sollte, wie beispielsweise an glatte Muskelbündel, an Nerven und an die als Nervenendorgane bekannten Vater-Paccinischen Körperchen. (Fig. 3.) Geht man jedoch den Dingen näher auf den Grund, so findet man erstens, daß in vielen dieser scheinbar freiliegenden Knoten feine Lymphgefäßstämmchen oder Lymphgefäßnetze wenn auch nicht prall injiziert sind, (Fig. 4), und je besser eine Lymphgefäßinjektion gelungen ist, desto weniger solcher lymphgefäßloser Knoten findet man. Außerdem findet man in diesen und anderen Knoten, nahezu immer schöne Infarkte der Lymphgefäße, die durch Ansammlung von Lymphocyten und später dichte Anschoppung der Lymphgefäße mit zusammenfließenden Lymphocyten gebildet sind, über welche in einer späteren Abhandlung gesprochen wird.

Es findet sich hier in den scheinbar frei im Gewebe liegenden Knoten entweder ein großes Lymphgefäß, das erfüllt ist mit einer konfluierten Masse von Leukocyten, oder man findet namentlich in den Knoten, welche Nerven und Paccinische Körperchen umschließen, sowie auch in anderen großen Knoten, welche scheinbar mit Lymphgefäßen nicht zusammenhängen, ein Netz oder einen Baum von solchen infarzierten

kapillaren, subkapillaren und größeren Lymphgefäßen, die demjenigen entgehen, der diese Bildungen nicht kennt, namentlich bei nicht entsprechender Härtung und Färbung, und so wurden sie auch, da ihnen bisher niemand Beachtung schenkte, immer übersehen.

Zum Schlusse will ich noch auf eine Erscheinung hinweisen, welche die Aufmerksamkeit der Autoren vielfach erweckt hat und zuletzt von Koch, einem Schüler Jadassohns, behandelt wurde. Es sind das die als Bubonuli bezeichneten, erweichenden Knoten im Verlaufe eines Lymphgefäßes, oder auch scheinbar unabhängig von einem solchen, von denen Koch annimmt, sie hingen von den Blutgefäßen ab.. Koch steht nicht an, sie als Gummen zu bezeichnen und glaubt, sie seien dementsprechend als Begleiter des rezenten Stadiums verhältnismäßig selten. Nun ist es richtig, daß die großen, etwa bohnenförmigen oder noch größeren Knoten mit klinisch nachweisbaren Erweichungen nicht alltäglich vorkommen. Bei der mikroskopischen Untersuchung wird es jedoch klar, daß wenn nicht alle, so doch nahezu alle knotigen Infiltrate in der Umgebung der Sklerose — seien sie nun klinisch deutlich an einem großen oder nur mikroskopisch sichtbar an kleineren Lymphgefäßen gelegen — immer durch zentrale Erweichungen schwinden. Die letztere habe ich bereits vor drei Jahren in einer Sitzung der „Wiener dermatologischen Gesellschaft", und darauf beim internationalen dermatologischen Kongreß zu Paris demonstriert. Die Erweichungen werden so eingeleitet, daß zunächst an einer etwa in der Mitte oder mehr peripher gelegenen Stelle des Knotens das Netz neugebildeter Kapillaren schwindet, und der getroffene Teil des Infiltrats, beziehungsweise dessen Zellen durch fettige Degeneration zerfallen, nie aber durch jenen molekularen Zerfall, der für Verkäsung der Gumen charakteristisch ist. Dieser zentrale Zerfall zeugt nicht für den abnormalen Verlauf des Prozesses und entspricht auch nicht einer vorzeitigen Gumenbildung, sondern ist ganz analog dem nekrotischen Zerfall an der Oberfläche der Sklerose, der gewöhnlichen Schankererosion, eine gewöhnliche Involutionserscheinung.

Auch die letztere wird eingeleitet durch Schwund der neugebildeten Gefäße an jenen Stellen, wo die Bedingungen für die Zirkulation des Blutes wegen der Dichte des Infiltrats am ungünstigsten sind. Das ist beim Sklerosenmassiv der von den großen zuführenden Gefäßen durch das komprimierende Infiltrat der Sklerose getrennte, zentralste Teil der Schanker Oberfläche und bei den Knoten das innerste Zentrum (Fig. 2, 4, 5, 6).

Das Lymphgefäß, sei es nun frei durchgängig oder injiziert oder infarziert, liegt zumeist etwas peripher im Knoten selbst und hat anfangs keine direkte Beziehung zu der Erweichungsstelle. Die infarzierten Lymphgefäßkapillaren ziehen um die Erweichungsstelle herum, nur hie und da sieht man in einer solchen gut erhaltene infarzierte Lymphgefäße liegen. Das die Kapillaren des Knotens speisende arterielle Gefäß liegt außerhalb am Rande des Knotens, so daß dieser scheinbar am Gefäße hängt. (Fig. 4, 5, 6.)

**Bemerkungen zur Literatur und Klinik des Gegenstandes.**

In der Literatur des Gegenstandes werden vielfach die Veränderungen in der Initialsklerose von denen des extraparenchymatösen Lymphstranges geschieden und demnach auch getrennt behandelt, so von Biesiadecki, von Audry, Koulneff. Ich übergehe hier die ziemlich bekannten und in Bezug auf Details nicht wichtigen makroskopischen und klinischen Befunde, von denen die wichtigeren, wie die von Pick, ja noch später Berücksichtigung finden sollen. Noch in neuester Zeit sagt Nobl in seiner sehr fleißigen Monographie: „Mit der feineren Topographie und Beschaffenheit der Lymphkapillaren und Zweige im Bereiche der primären Induration selbst haben sich in neuerer Zeit in besonders eingehender Weise R. Rieder und S. Ehrmann beschäftigt, doch kommt dieses Lymphgebiet für die Beurteilung der uns interessierenden Läsionsformen viel zu wenig in Anbetracht, um die diesbezüglichen Feststellungen hier des genauern zu erörtern." Wie wir gesehen haben, sind jedoch in Wirklichkeit die pathologischen Grunderscheinungen im ganzen Lymphgefäßbaume dieselben und Nobl hat an excidierten größten Lymphgefäßen bei Syphilis dasselbe beschrieben, was von mir bereits bei den kleineren subkutanen Lymphgefäßen in- und außerhalb der Sklerose beschrieben wurde und hier wiederum beschrieben wird, abgesehen davon habe ich auch die Veränderungen der größeren Lymphstränge mit untersucht, aber im Zusammenhang mit kleineren, während die anderen Forscher sie isoliert untersuchten, was meiner Ansicht nach kaum als ein Vorzug anzusehen ist.

Ein Unterschied zwischen jenen Lymphgefäßen, die in der Haut und solchen, die in der Subcutis erkranken, wird nur durch die hinzutretende Muscularis begründet, infolge deren eine Schichtung der Gefäßwände eintritt, was in den vorhergehenden Seiten ja genügend erörtert wurde. Ein weiterer Umstand, den Nobl in seiner Arbeit hervorhebt, ist der, daß manchmal grobe Lymphstränge nicht tief im subkutanen Bindegewebe, sondern im kutanen verlaufen und mit der Haut fixiert sind. Dies kann zweierlei Ursachen haben: entweder es verläuft ein großer, mit Muscularis versehener Lymphgefäßstamm in manchen Fällen in der Cutis statt in der Subcutis, oder aber es setzt sich die Infiltration nach rückwärts nicht längs eines groben Lymphgefäßstämmchens, sondern längs eines subkapillaren Lymphgefäßes fort, welches noch dem kutanen subpapillaren Gefäßnetz angehört.

Wir haben ja oben gesehen, daß sich beim Einstich in den Papillarkörper des Sklerosenmassivs nicht bloß die Lymphgefäße desselben füllen, daß die Injektionsmasse sich nicht bloß in den Lymphgefäßen des subkutanen, sondern auch denen des kutanen Gewebes, namentlich des subpapillaren Netzes, auf weite Strecken hin fortbewegte. Die Fortbewegung der Injektionsmasse entspricht oft dem Infiltrat, das von der Sklerose aus auf weite Strecken hin sich längs eines dem subpapillaren Gefäßnetz angehörenden, kapillaren oder subkapillaren Lymphgefäßes weiter erstreckt und wir finden dann, wenn wir Schnitte durch den Lymphstrang und die mit ihm zusammenhängende Haut anfertigen, daß die Haut selbst normal, der Papillarkörper normal ist, auch die Lymphgefäße der Papillen sind normal, nur im subpapillaren Stratum zeigt das Lymphgefäß einen Infiltrationsmantel, der an Injektionspräparaten von einem schönen Kranz kapillarer Blutgefäße durchsetzt ist. Sind auch die Lymphgefäße von der Sklerose aus injiziert worden, so habe ich häufig gesehen, daß sich nur diese auf größere Entfernung hin mit Infiltrat umgebenen Lymphgefäße der subpapillaren Schichte gefüllt haben, während die Lymphgefäße der darüber befindlichen normalen Papillen nicht gefüllt waren, was auf einen direkten Zusammenhang des erkrankten Lymphgefäßes mit der Initialsklerose schließen läßt; die Injektionsmasse hat hier denselben Weg genommen, den das Virus eingeschlagen hat.

Bei der klinischen Untersuchung findet man zuweilen ein solches Gefäß unbeweglich mit der Haut verwachsen; in manchen Fällen tastet man besonders hinter dem Sulcus coronarius ein Netz solcher Lymphgefäße, und es kommt an anderen Stellen selbst vor, daß das indurierte Netz so dicht ist, daß die einzelnen Lymphgefäßchen nicht mehr von einander geschieden werden können, sondern daß das Lymphgefäß in eine von ihnen gebildete Platte von harter Haut übergeht und aus derselben wieder hervorkommt, um dann gegen die Lymphdrüsen als Einzelgefäß weiter zu ziehen. Wir haben das Recht, diese Platten als kapillare Lymphangitiden, mithin als Oedema indurativum zu bezeichnen; wir finden sie am häufigsten am Mons veneris der Frau und des Mannes, und sehen, daß der dorsale Lymphstrang in dieselben übergeht und aus denselben wieder gegen die Lymphdrüsen weiter zieht; dementsprechen beobachten wir auch diese bräunlich geröteten und schuppenden indurierten Hautflächen unter Umständen bald mehr auf der einen, bald auf der anderen Seite des Mons veneris.

Einmal sah ich eine solche kapillare Lymphangitis auch bei einer Sklerose des rechten Nasenflügels auf der Wange längs der Nasolabialfalte hin gegen die Drüsen der Submaxillargegend ziehen und habe diesen Fall in der Dermatologischen Gesellschaft vorgestellt; in einem anderen Falle sah ich eine solche auf dem Oberarm bei einer Initialsklerose des Fingers zugleich mit Induration des ab- und zuführenden Lymphgefäßstranges.

Über das Verhalten der Lymphstränge zur Sklerose einerseits und zu den Lymphdrüsen andererseits wird in einem späteren Teile der Studien ausführlich gesprochen werden. Hier möchte ich nur gegenüber älteren Angaben von Auspitz, dann von Unna und Auspitz, hervorheben, daß man bei richtig vorgenommener klinischer Untersuchung nicht gar so selten in die Lage kommt, den Zusammenhang der an der Symphyse umbiegenden Stränge mit den Lymphdrüsen der einen oder der andern Seite sicher zustellen.

Es genügt, die im subkutanen Gewebe liegenden Gefäßbogen von Seite des Membrum so auszuspannen, daß er das Bestreben zeigt, aus der Richtung der Bogenlinie in die gerade Richtung der Bogensehne zu gelangen; dann wird in jenen Fällen, wo die Lymphgefäßalteration bis an die Lymphdrüsen zu verfolgen ist, durch Anspannung der Stränge ein zeltartiger Anteil der Drüsenkapsel emporgehoben, aber auch direkt in die Drüsensubstanz läßt sich der Übergang tasten. Es gelang mir dies in 18 Fällen bei 632 Initialsklerosen, wovon 89 tastbare Lymphangitis indurativa hatten, von denen wieder 80 Lymphangitis dorsalis überhaupt zeigten. Daß der Zusammenhang der Stränge mit der Sklerose oft so deutlich ist, daß man denselben an den Strängen tasten kann, und daß dabei direkt die Lymphgefäße der Sklerose in das indurierte Lymphgefäß übergehen, kann man nicht bloß an pathologischen Fällen sehen, sondern man kann sie auch mit dem normalen Verhalten vergleichen, da man an gut injizierten Präparaten die Lymphgefäße der Coronna konvergierend im Sulcus coronarius zu den nach rückwärts longitudinal verlaufenden Gefäßen zusammentreten sieht. Daraus erklärt sich auch die konische oder pyramidenförmige, mit der Spitze nach rückwärts gerichtete Form mancher Sklerosen im Sulcus coronarius.

Besonders schön kann man unter Umständen auch den Zusammenhang des Lymphstranges mit den plattenknopfförmigen oder münzenförmigen Sklerosen der äußeren und inneren Lamelle beobachten.

In einem Falle von mir, der auch anderweitig interessant ist, setzte sich die Sklerose in das Lymphgefäß so fort, wie der Hut eines Pilzes in den Strunk desselben. Ich will die Krankengeschichte kurz anführen: N. Josef tritt am 29. April 1898 in die Pflege meines Amburatoriums; auf der Haut des Membrum und Skrotum 11 Sklerosen, deren Lokalisation ich hier übergehe. Die Drüsen an beiden Leisten schmerzlos, multipel, wallnußgroß und taubeneigroß angeschwollen. Eine Sklerose an der unteren Fläche des Membrum von der Größe einer 2Hellermünze geht in einen scharf begrenzten, knorpelharten, schmerzlosen, bindfadendicken Strang über, der von der Seitenfläche in langgezogener Spirale dorsalwärts zur Symphyse zieht, von wo er in die Drüsen der linken Seite abbiegt; bei Anspannung desselben kann er bis an die Drüsenkapsel verfolgt werden, was bei dem Mangel eines echten Fettpolsters sehr leicht möglich ist. Bei Anspannung des Stranges fühlt man nach innen zu einen zeltförmigen Teil der Drüsenkapsel angespannt. Die Sklerose ist vom Strang nicht zu isolieren, und hängt mit demselben wie der Hut eines Pilzes mit seinem Strunk zusammen.

Am 3. August. Patient hat ein reichliches, makulopapulöses Exanthem. Am 4. September. Nach 30 Einreibungen ist der Strang verdünnt, an einzelnen Stellen diffus geworden, auch der Zusammenhang mit der

Sklerose ist verwaschen. Ich bemerke, daß der Patient noch wiederholt wegen Rezidiven in Behandlung war. Es ist noch eine Reihe von anderen Fällen in meinen Protokollen verzeichnet; sie werden aber im Zusammenhang behandelt werden in einer Arbeit, welche den Zusammenhang der Lymphangitis mit Reindurationen, mit Spätrezidiven, namentlich mit Gummen, zum Gegenstande hat.

Solche Fälle, wie der eben angeführte, wo der Zusammenhang einerseits mit der Sklerose, andererseits mit der Lymphdrüse sichergestellt ist, dann die Füllung der Lymphdrüsen bei der Injektion von seiten der Lymphbahnen und der durch kontinuierliche Schnittserien solcher Präparate zweifellos sichergestellte ununterbrochene Zusammenhang mit den Lymphgefäßen des Papillarkörpers, lassen noch klarer den Irrtum von Auspitz erkennen, welcher ihn seinerzeit bewog, die indurierten Lymphstränge als von Venen herrührend zu erklären. Erklärlich ist aber dieser Irrtum, wenn man sieht, wie oft Lymphgefäße so enge sich an Blutgefäße anlegen und ein Infiltrat, das von ersteren ausgeht, sich an die Blutgefäße herandrängt, wie das Lymphgefäßlumen unsichtbar wird, einesteils, weil es komprimiert, andererseits, weil es durch die bereits erwähnten, in einer späteren Mitteilung näher zu würdigenden Lymphgefäßinfarcte mit Lymphocyten verlegt wird und deshalb verschwindet, während das Blutgefäß selbst vom Infiltrat verschont und mithin sichtbar bleibt.

Nur die Injektion oder die Färbung auf elastische Fasern, die von mir in einer 2. Mitteilung besprochen wird, hätten Auspitz vor diesem ominösen Irrtum bewahren können. Leider verfügte er über keines der beiden Mittel. Die Einführung eines feinen Drahtes ins Lumen von einem eröffneten Bubonulus aus, wie sie Neumann vorgenommen hat, läßt immer noch den Einwand offen, daß durch die Einführung ein künstlicher Zusammenhang mit dem Lumen des Lymphgefäßes von Seite eines Bubonulus geschaffen wurde. Die Bubonuli und die Lymphgefäße, an denen sie entstehen, kommunizieren in der Tat erst, nachdem der Durchbruch ihrer Erweichung ins Lumen der letzteren stattgefunden; früher jedoch ist eine solche Kommunikation nicht vorhanden, wie später gezeigt wird.

Unna hält noch in neuerer Zeit an der Meinung fest, daß das ursprünglich Erkrankte die Arterie, beziehungsweise Vene ist.

Dies ist schon durch meine frühere Untersuchung widerlegt. Dagegen läßt sich seine Behauptung, daß die Lymphstrangsklerose eine Fortsetzung des Initialaffektes sei, nicht von der Hand weisen; das kann niemand leugnen, der die Sklerose im Zusammenhang mit dem Lymphgefäß selbst untersucht. Und ich muß hier Nobl umsomehr widersprechen, wenn er dieser Anschauung entgegentritt, als er ja selbst in seinem Schlußsatze VI, pag. 130, folgendes sagt:

„Die in die äußeren Hüllen der alterierten Lymphgefäße und in die umschichtenden Texturen eingelagerten derben Infiltrate zeigen dem Bau und Charakter nach ein analoges Verhalten mit der Initialsklerose."

Dagegen kann ich dem Lehrsatz VIII von Nobel: „Blutgefäße höherer Ordnung sind nie an der strangförmigen Gewebeinduration be-

teiligt, wie denn auch in dieser Phase der syphilitischen Infektion weder an den extraparenchymatös verlaufenden Arterien noch an größeren venösen Gefäßen irgend welche Anzeichen einer spezifischen entzündlichen Alteration zu bemerken sind," umsomehr beipflichten, als die dadurch zum Ausdruck gekommene Tatsache schon von mir auf dem Dermatologen-Kongresse zu Breslau 1893 demonstriert wurde. Im Protokoll findet sich hierüber folgendes auf Seite 376: „Die größeren Blutgefäße aber sowie das ihnen zugehörige Netz der Vasa vasorum war vom Rundzellengewebe frei."

Da wir nun wohl berechtigt sind, das Rundzelleninfiltrat auf die Wirkung des Virus zu beziehen, so läßt das beschriebene Verhalten sich nur in der Weise deuten, daß das Fortschreiten desselben vom Initialaffekte aus den Lymphbahnen folgt, und daß die indurierten Stränge und Knötchen, die wir oft schon durch den Tastsinn wahrnehmen, Lymphgefäße sind, in denen das Virus fortgeführt wird und dabei in den sie umspinnenden Blutgefäßen eine reaktive Entzündung mit Knotenbildung erzeugt. Die Initialsklerose ist aber als eine reaktive Entzündung, welche durch das eindringende syphilitische Virus am Orte der Invasion erzeugt wird, anzusehen. Wenn also auch ursprünglich und schlechthin nicht eine Gefäßalteration durch das luetische Virus erzeugt wird, da es ja zunächst in die Gewebsspalten gelangt, so zeigt doch die Untersuchung, daß das Gefäßsystem mitbeteiligt ist, u. zw. durch Neubildung ungemein reichlicher Blutkapillaren, überall dort, wo das Virus in den Lymphgefäßspalten vordringt, und dann um die Lymphgefäßbahnen herum selbst, in welche es aus den Lymphgefäßspalten hineingelangt.

Deshalb ist im Sklerosenmassiv, welches die unmittelbar und zuerst vom Virus getroffene, am längsten den Veränderungen ausgesetzte Stelle betrifft und wo das Infiltrat am dichtesten ist, nicht mehr möglich zu konstatieren, ob das Infiltrat zuerst um die Lymphgefäße beziehungsweise der Lymphspalten entstanden ist, weil es ganz gleichmäßig von dem neugebildeten Gefäßnetz durchsetzt wird; dagegen kann es dort, wo das Virus noch im Fortschreiten ist, wohl keinem Zweifel unterliegen, daß es von den großen Lymphgefäßbahnen und nicht von den großen Blutgefäßen ausgeht.

Dieser Gefäßneubildung folgt Exsudation von Leukocyten, die begleitet ist von einer Veränderung des Bindegewebes, namentlich die Vergrößerung der Fibroblasten, aber nicht bloß um die Blutgefäße herum, sondern im ganzen Bindegewebe um das Infiltrat, wie schon von Unna beschrieben worden ist.

Es ist also die Lymphangitis indurativa eine Fortsetzung der Initialsklerose, unbeschadet der Tatsache, daß sie eine wirkliche Lymphangitis ist und nicht ein Plasmom und Fibrom der Blutgefäße, wie Unna meint.

Wie dicht beisammen am Dorsum die großen Blutgefäße namentlich die Venen und der Lymphgefäße verlaufen, zeigen Fig. 2 des Textes, die das Photogramm eines Querschnittes von einem normalen mit Gelatine-

und Berlinerblau-Gelatine injizierten Penis zeigen. Die vasa nutritia der Lymphgefäße liegen dicht am Lumen, die der Vene, besonders aber der Arterie sind weit von demselben entfernt. Der leere Raum um das Lymphgefäß ist durch Schrumpfung der dasselbe ausfüllenden Gelatine bei der Härtung entstanden. Bei Überwiegen des äußeren Infiltrates in diesem Raume kann das Lymphgefäßlumen leicht komprimiert werden, während die angrenzende Vene und Arterie sichtbar bleibt und scheinbar den Grundstock des Infiltrates bildet.

Es ist in dieser Beziehung ein prinzipieller Unterschied zwischen der Initialsklerose und den sekundären Syphiliden. Im ersteren Fall geht die Infektion von den Lymphgefäßen, im letzteren von den Blutgefäßen aus, wie ich das bereits in einem Vortrage in der Gesellschaft der Ärzte auseinandergesetzt habe. Wiener klinische Rundschau 1897. Es kann auch in der sekundären Periode einmal das Virus in die Lymphgefäße gelangen und von da aus wirken; daraus entstehen dann die verschiedenen, als postinitiale Infektion, als Rëinduration beschriebenen Fälle, weil dann im sekundären Stadium dasselbe klinische Bild vorliegt wie bei der Initialsklerose.

Was nun das innere subendotheliale Infiltrat, welches stellenweise an der Innenwand das Lumen der Lymphgefäße auskleidet, aber durchaus nicht überall vorhanden ist, betrifft, und über welches ich in meinem Vortrage in der Wiener Dermatologischen Gesellschaft im Jahre 1898, dann später auf dem Dermatol. Kongresse in Paris 1900 zuerst gesprochen habe, so geht dieses zweifellos von einem streckenweise an den Lymphgefäßen entwickelten subendothelialen Bindegewebe aus. Auch die in das Lumen vorspringenden halbmondförmigen und halbinselförmigen Falten und das im Lumen bald mehr zentral, bald mehr peripher ausgespannte Balkenwerk dieses Gewebes sind in vivo vorgebildet, wie ich es nicht bloß an normalen Präputien, sondern auch an der Schleimhaut der Lippe gesehen habe. Auch die Blutkapillaren, welche entweder die Muscularis oder die elastische Grenzschichte durchbrechend in dem subendothelialen Gewebe sich ausbreiten, sind bis zu einem gewissen Grade vorgebildet.

Sie werden durch das Syphilisvirus nur zu reichlicher Proliferation angeregt, dann zur Exsudation, worauf das Bindegewebe sich ebensosehr vermehrt wie die Blutgefäße, was die jungen Fibroblasten und Kapillaren innerhalb des Bindegewebes beweisen. Die Frage der feineren Verhältnisse ist übrigens nur im Zusammenhange mit der systematisch durchgeführten Darstellung der elastischen Fasern in der Sklerose, die bisher in der wünschenswerten Genauigkeit und Ausdehnung nicht vorgenommen worden war, und die den Gegenstand der zweiten, unmittelbar auf diese folgenden Mitteilung bilden soll, zu lösen. Hier will ich nur erwähnen, daß Nobls Annahme, wonach die multiplen kleinen Lumina innerhalb eines großen Lymphgefäßes ohneweiters als Neovaskularisation eines früher obliterierenden Gewebes, durch Neubildung von Lymphgefäßbahnen in einem früher verschlossenen Lymphgefäß, zu erklären sind, nicht ganz zutrifft, da schon de norma im Präputium eine Septierung der Lymphgefäß-Lumina vorhanden ist, und nicht erst durch Perforierung eines obliterierenden Gewebes entstanden ist, und daß im Gegenteil durch Zunahme des Gewebes zwischen den Teillumina die letzteren eingeengt und zum vollständigen Verschwinden gebracht werden. Nachträglich wäre allerdings die Entwicklung neuer oder vielleicht Wiederwegbarmachung alter Lymphgefäße in dem okludierenden Gewebe denkbar; das müßte aber jedenfalls erst im konkreten Falle bewiesen werden und könnte nur für ganz spezielle Fälle gelten. Festgehalten muß werden, daß alle diese Infiltrationen streng innerhalb des Lumens des Lymphgefäßes von präformierten Blutgefäßen ausgehen.

## Über die Knoten an den Lymphgefäßen und die Bubonuli.

Über die Nodositäten an den Lymphgefäßen und die durch Erweichung derselben entstehenden „Bubonuli“ sind von verschiedenen Autoren verschiedene Meinungen aufgestellt

worden. In Wirklichkeit konnte man an solchen Präparaten, die nicht injiziert waren und an denen die elastischen Fasern nicht in genauer Weise dargestellt wurden, auch nicht zur richtigen Vorstellung gelangen. Das ist bisher nicht geschehen. Der erste, der ihren Zusammenhang mit Lymphgefäßen überhaupt angenommen hat, war Neumann. Trotzdem wurden sie später von Koch wieder mit Blutgefäßen in Verbindung gebracht und deswegen, sowie wegen der zentralen Erweichung als vorzeitige Gummen angesehen. Zuletzt hat Nobl ihren Zusammenhang mit Lymphgefäßen behauptet; über die Art des Zusammenhanges jedoch konnte er nicht ins klare kommen. Er nimmt an, daß sie von der Lymphgefäßwandung ausgehen, er ist auch geneigt, sie als in die Lymphbahnen eingeschaltete präformierte Lymphfollikel, wie sie Finger zuweilen hinter dem Sulcus coronarius in der Mittellinie, hie und da vor der Symphyse oder im Mons veneris gefunden hat, anzusehen. Als das histologische Substrat der beulenförmigen Strangerweichung will Nobel ein durch bindegewebige Verdichtungszüge umgrenztes Granulom feststellen können, daß sich in spindelförmiger Verjüngung sowohl in proximaler als distaler Richtung bis in die Kontinuität der Strangformation verfolgen ließ:

„Gleichzeitig war es hiebei möglich geworden, den allmählichen Übergang eines die Achse des Stranges formierenden Lymphgefäßes bis in die fluktuierende Geschwulst nachzuweisen, sowie die Fortsetzung des alterierten Gefäßes in dem oberhalb des Herdes gelegenen Strangsegmente aufzufinden, hiemit also den innigen Zusammenhang zwischen der Lymphbahnalteration und der eingeschalteten knotenförmigen Erweichungszone in überzeugender Weise darzutun."

In Wirklichkeit gehen die Knoten zunächst nicht von der Lymphgefäßwand als solcher aus, sondern sind stärkere Anhäufungen des äußeren Infiltrates des Lymphgefäßes; sie sind auch keine Lymphfollikel, denn dazu sind sie viel zu zahlreich, während die von Finger gefundenen Lymphknoten nur äußerst selten vorkommen und auch dann spärlich sind. Man kann ihre Entstehung verfolgen aus dem weniger scharf umschriebenen Infiltrate, wie sie durch Massenzunahme desselben in dem peri-

vaskulären Bindegewebe und Neubildung von Blutkapillaren sich entwickeln.

Durch Verdrängung des Bindegewebes und Verdichtung desselben zu einer Art Kapsel und Ausbildung der neugebildeten Blutkapillaren zu einem geschlossenen Netze bekommen sie das Aussehen von Lymphfollikeln (Fig. 4), durch das Vordringen bis an die Muscularis des Lymphgefäßes (dort wo schon eine vorhanden ist) erscheinen sie mit dem Lymphgefäße fest verbunden und diese Muscularis selbst auseinandergeworfen, an deren Innenseite sich das innere Infiltrat anschließt. (Figur 5, 6, 7.)

Die spindelförmige Gestalt derselben beruht darauf, daß das Infiltrat zuweilen rings um das Lymphgefäß herum geht und eine Strecke weit nach oben und unten abnehmend dasselbe begleitet, aber die reine Spindelform ist selten, gewöhnlich ist die Buckelform, Symmetrie der Spindel nie vorhanden.

Die Erweichung aber geht nie von dem in der ganzen Länge der Spindel verlaufenden großen Lymphgefäße aus, sondern entsteht seitlich mitten in dem knotigen äußeren Infiltrat, welches allerdings zumeist an jenen Stellen Knoten bildet, wo kleinere Lymphgefäße von der Seite in das große Lymphgefäß einmünden; den Grundstock des Infiltrats bildet immer das große Lymphgefäß, dieses, sowie die kleinen, einmündenden sind häufig von Lymphocyten angeschoppt (infarziert) (Fig. 5, 6).

Die Erweichung des Knotens geht in der Weise vor sich, daß zunächst das kapillare Blutgefäßnetz inmitten des Infiltrats schwindet (Fig. 4, 5, 6), dann verfetten die Rundzellen in der gefäßlos gewordenen Partie und es entsteht eine Erweichungshöhle; einen echten molekulären Zerfall, wirkliche Verkäsung wie bei Gummen, findet man, wie ich schon im Jahre 1898 in meinem Vortrage in der dermatologischen Gesellschaft hervorgehoben habe, nicht. Dasselbe hat in letzter Zeit Nobl ebenfalls gefunden.

Die Spindelgestalt mit zentraler Erweichung entsteht zunächst niemals in der Weise, daß ein im vornhinein spindelförmiges, ein Lymphgefäß einschließendes Infiltrat im Zentrum der Spindel etwa in der Weise einschmilzt, daß das Lymphgefäß in die erweichte Partie einmündet und wieder aus derselben herausleitet. In Hunderten von solchen Erweichungen.

die in meinen Präparaten zu sehen waren, ist mir nie ein solches vorgekommen; die Erweichung erfolgt vielmehr stets seitwärts vom Lumen, und wenn durch Ansammlung von Flüssigkeit die Erweichungshöhle und der ganze Bubonulus ausgedehnt wird, so wird dadurch zunächst das Lumen des Lymphgefäßes nicht bloß komprimiert, sondern auch nach außen verdrängt, so daß es zwar wirklich in eine spindelförmige Masse an der einen Spindelspitze eintritt, aber dann nicht in der Achse derselben fortläuft, sondern nach außen verschoben im Bogen zur anderen Spitze herumgeht; erst nach der Perforation kann das eintreten, was man so oft beschrieben oder besser gesagt bloß vermutet hat: Einmündung des Lymphgefäßstumpfes in eine Höhle und Wiederauftritt eines anderen aus derselben.

Aber dies geschieht tatsächlich nur bei den größten Bubonulis, bei den kleinen Bubonulis erfolgt Resorption ohne Perforation ins Lymphgefäß, so daß man nach der Abtheilung nichts mehr findet als den Rest eines Rundzelleninfiltrates, worüber noch in einer späteren Abhandlung gesprochen wird. Die Erweichung ist hier ein Analogon des oberflächlichen Zerfalls der Sklerose, wie schon oben auseinandergesetzt wurde, und ist nichts abnormes, sondern die Regel.

---

## Schlußsätze und Resumé. [1])

Wenn wir aus den anatomischen Befunden auf die Ursache derselben, das heißt auf das Syphilisvirus, einen Rück-

[1]) Es hat sich in den letzten Jahren der Usus ausgebildet, daß man jeder Arbeit eine Reihe von Thesen anschließt, selbst dort, wo diese nicht einer zeitlich beschränkten wissenschaftlichen Versammlung zur Diskussion vorgetragen werden. Bei einem Kongresse hat dieses Vorgehen seine volle Berechtigung, weil die Thesen ein concises Substrat für die Verhandlungen einer schnell vergehenden Stunde darbietet. Bei wissenschaftlichen Arbeiten aber, von denen gewünscht wird, daß sie gänzlich gelesen werden, ist dies von Nachteil, weil es unmöglich ist, selbst nur das Wichtigste, was man dem Leser zu sagen hat, in kurze Sätze zusammenzufassen und ihm die Detaillektüre zu ersparen.

Tatsächlich macht man die Erfahrung, daß die Diskussion in der Literatur sich dann auch lange Zeit nur um die kurzen Thesen dreht, und vieles beiseite läßt, was sonst wichtiges oder bemerkenswertes in den Arbeiten vorkommt. Wenn ich nun trotzdem diesem Gebrauche folge, so geschieht dies nur unter Verwahrung, als ob ich alles, was ich zu sagen habe, in diesen Sätzen gesagt hätte.

schluß zu ziehen berechtigt sind, so kann man beides in folgende Sätze fassen:

I. Die ersten Veränderungen betreffen die Gewebsinterstitien an der Eintrittstelle des Virus, in welchen eine reichliche Neubildung kapillarer Blutgefäße der Infiltration vorangeht und sie begleitet. Man muß also annehmen, daß das Virus zunächst in den Gewebsspalten vorwärtsschreitet.

II. Die nächstfolgende Veränderung ist, daß die subkapillaren und die kapillaren Lymphgefäße, welche von der durch Infiltration der Lymphspalten entstandenen Induration ausgehen, in einen mit neugebildeten Blutkapillaren durchsetzten Infiltrationsmantel eingeschlossen werden; zugleich zeigt sich im subendothelialen Gewebe dieser Lymphgefäße ein inneres Infiltrat, welches man erst bei genauer Untersuchung der elastischen Fasern mit Sicherheit differenzieren kann. Außerdem findet man auch noch Infiltrat in den Bindegewebs- beziehungsweise Lymphspalten um infarzierte Lymphkapillaren des subkutanen Gewebes, glatte Muskelfasern, Nerven, Pacinische Körperchen u. s. w.

III. Man muß also annehmen, das Virus finde seinen Weg aus den Gewebsspalten in das Lumen differenzierter kapillarer und großer Lymphgefäße, hier eine Reaktion erzeugend sowohl im subendothelialen also auch im perivaskulären Gewebe mit reichlicher Neubildung von Blutkapillaren, in beiden Schichten und daß es chemotaktisch Zellenexsudation aus diesen neugebildeten Blutkapillaren in beiden Schichten erzeugt.

IV. Das äußere Infiltrat der Lymphgefäße bildet Knoten, welche dem Tastsinne zugänglich sind, und hauptsächlich an den Einmündungsstellen kleinerer kapillarer und subkapillarer Lymphgefäße in größere Lymphgefäßstämmchen entstehen. Sie kommen auch an solchen Stellen vor, wo das Lymphgefäß selbst sonst in seinem Verlaufe nicht soviel äußeres Infiltrat besitzt, um tastbar zu sein. In den Knoten kommen mit Lymphocyten infarzierte einfache und verzweigte kapillare und größere Lymphgefäße vor, die auch in die innere Wucherungszone der größten Lymphgefäße eindringen und dann in das Lumen derselben ausmünden.

V. Wir können also sagen: Das äußere Infiltrat beruht

zum Teil auf der Wirkung jenes Virus, welches von den Lymphspalten und kleinen Lymphgefäßen den größeren zugeführt wird, zum Teil auf der Einwirkung des im Innern der größeren Lymphgefäßen vorhandenen Virus oder Toxins auf das sie umgebende Gewebe. Die Wirkung besteht in Neubildung von Blutgefäßen und Infiltration. In den kleineren Lymphgefäßen kann das Virus außerdem Anhäufung von Lymphocyten und vollständige Infarzierung ganzer Lymphgefäßverzweigungen mit Lymphkörperchen bewirken.

VI. Das Erweichen der den Lymphgefäßen aufsitzenden Knoten beruht auf regressiver Metarmophose des Infiltrates selbst, die mit Schwund der neugebildeten Kapillaren beginnt und mit Bildung peripher dem Lymphgefäß aufsitzender Höhlen endigt, welche entweder samt dem Infiltrate durch Resorption einfach schwinden, oder, wenn die Knoten und Höhlen größere Dimensionen angenommen haben, in das Lymphgefäß sekundär perforieren können. Diese Erweichung ist keine Nekrobiose, kein molekulärer Zerfall, keine Verkäsung wie bei einem Gumma, sondern ist eine Involution durch Verfettung, wie man sich bei Färbung mit Osmiumsäure überzeugt.

VII. Zum Schlusse möchte ich noch, einer späteren Arbeit vorgreifend, vorausschicken, daß ich namentlich die Infarzierung der Lymphspalten als eine Schutzvorrichtung gegen das Vordringen des Virus ansehe.

## Literatur.

Auspitz und Unna. Archiv f. Dermat. 1877. p. 196.
Audry. Examen histologique d'une lymphite syph. Clinique de Dermat. et Syph. Toulouse. Fasc. 4. 1897. 1899.
Biesiadecki. Untersuchungen aus dem path.-anat. Inst. Krakau. 1872. Sitzungsber. d. kais. Akad. Wien. 1867.
Ehrmann a. a. O. u. Sitzungsber. der Wiener dermat. Ges. Feber 1899.
Koch. Bubonuli syph. Arch. Derm. 1895.
Kounneff. Etude sur la pretendue Lymphangite etc. Paris. 1889.
Neumann. Arch. Derm. 1885.
Rieder. Zentralblatt f. allg. Pathol. etc. Bd. IV.
Unna. Histopathologie.

## Erklärung der Abbildungen auf Taf. I—V.

Fig. 1. Knopfförmige Sklerose an der äußeren Lamelle des Präputiums nahe dem Limbus. Das Präputium durch Zirkulärschnitt amputiert Injektion von einem ziemlich großen Arterienstumpf mit Berlinerblau-Leimmasse. Injektion der Lymphgefäße mit Ferrum oxydat. dialys. von der Injektionsstelle *J J*. *M* Massiv der Sklerose mit den Blutgefäßen und Lymphkapillarschlingen des Papillarkörpers *Pp*. Rechts die Papillen vergrößert, da sie der unmittelbarsten Nähe des erodierten Zentrums entsprechen. *S* subpapillares Lymphgefäß, *L* absteigendes Lymphgefäß;

beide von einem neovaskularisierten Infiltrationsmantel umgeben. Man sieht überall kleinere Lymphkapillaren auch unterhalb des Sklerosenmassivs in die größeren einmünden, zum Teil mit Infiltrat umgeben. *Sp* Gewebsspalten, in welchen neugebildete Lymphkapillarnetze teils das Infiltrat begleiten, teils demselben vorausgehen. *A* Arterie, *V* Vene: bei beiden, namentlich bei der Arterie, sieht man neugebildete Kapillaren in ziemlich großer Entfernung und in weitem Bogen von der Gefäßwand dieselbe umgeben ohne Infiltrat. Färbung mit Czokors Cochenillealaun. Vergrößerung: 30 : 1.

Fig. 2. Aus dem Randteil der erodierten Sklerosenpartie aus demselben Objekt wie Nr. 1. Die oberflächliche, blutgefäßfreie Schichte entspricht dem nekrosierten Belage *N*. *L L* infarzierte Lymphgefäße. In der Schichte *G* die ausgedehnten, rankenförmigen und schraubenzieherförmigen Blutgefäße, welche aus den Gefäßschlingen des Papillarkörpers sich gebildet haben. *G* durch das Infiltrat komprimierte Blutgefäße des Sklerosenmassivs. *Sp* in den Lymphspalten entstandene Kapillarnetze, zum Teil mit mehr oder weniger Infiltrat. Färbung mit Csokors Cochenillealaun. Vergrößerung: 40 : 1.

Fig. 3. Umschriebenes lymphfollikelähnliches Infiltrat mit neugebildetem abgeschlossenen Gefäßnetz, entstanden in einer Gewebsspalte um ein Vater Paccinisches Körperchen. In der Mitte das Vater Paccinische Körperchen. *L L* Infarzierte Lymphgefäßkapillaren. Färbung mit Czokors Cochenillealaun. Vergrößerung: 90 : 1.

Fig. 4. Ein Knoten im subkutanen Bindegewebe vom Dorsum penis bei einer am Rande des Präputiums sitzenden Sklerose, ca. 2 *cm* vom Sklerosenrande entfernt. Man sieht das neugebildete Blutgefäßsystem des zu- und abführenden Blutgefäßes. *L L* mit Ferrum oxyd. dialys. angefüllte Lymphgefäße. *E* erweichte Stelle des Knotens mit Schwund der Blutgefäße. Färbung mit Czokors Cochenillealaun. Vergrößerung: 60 : 1.

Fig. 5. Ein subkutanes, parallel zur Corona verlaufendes induriertes Lymphgefäß mit äußerlich tastbarem Knötchen von derselben Sklerose wie Nr. 3 und 4. *L L* Hauptlumen des Lymphgefäßes. *l'* sind septierte Teile des Lumens mit geteilten Lymphgefäßbahnen. *l* einmündende kapillare Lymphgefäße, nicht infarziert. *L'* infarzierte einmündende Lymphgefäße. *K K* knotenförmiges äußeres Infiltrat. *E* erweichte Stelle desselben mit Gefäßschwund. Man sieht das äußere Infiltrat, von einem eigenen Blutgefäßsystem durchsetzt, an den knotigen Stellen die Muscularis vollständig durchdringen. Das innere Infiltrat sieht man in den Septen zugleich mit dem inneren Blutgefäßnetz entwickelt *J J*. *Sp* eine daneben ziehende glatte Muskelbündel. In Lymphspalten ein sie begleitendes, neugebildetes Netz von Lymphkapillaren mit jungen Kapillarsprossen. Färbung mit Czokors Cochenillealaun. Vergrößerung: 90 : 1.

Fig. 6. Querschnitt eines größeren, subkutanen, longitudinalen Lymphgefäßes (Lymphstranges) mit knotig angehäuftem *K* äußeren Infiltrat und einer kontinuierlichen Schichte inneren Infiltrates. Beide Infiltratschichten zeigen ein eigenes Blutgefäßnetz. *M* Muskelschichte des Lymphgefäßes. *E* erweichte Stelle im Knoten (Bubonulus). *A* Arterie *Sp* neugebildetes Netz von Blutkapillaren in der äußersten Schichte des adventitiellen Bindegewebes der Vene, welche einer Gefäßspalte entspricht Aus dem Infiltrat entwickelt sich ein infarziertes Lymphgefäß *L'*. Färbung mit Czokors Cochenillealaun. Vergrößerung: 90 : 1.

Fig. 7. Querschnitt eines großen dorsalen medianen Lymphstranges. Injektion mit Berlinerblau-Leimmasse von der Initialsklerose aus. *A* äußeres Infiltrat, *J* inneres Infiltrat. *M* Muscularis. Im äußeren wie im inneren Infiltrat Blutkapillaren, im letzteren auch ein infarziertes Lymphgefäß *L'*. *m* Bündel glatter Muskelfasern, von Blutgefäßen begleitet. Färbung mit Czokors Cochenillealaun. Vergrößerung: 90 · 1.

Aus der kgl. dermatolog. Klinik des Herrn Prof. Dr. Posselt zu München.

# Zur Lehre von den Talgdrüsengeschwülsten.

Von

Dr. **Richard Kothe.**

(Hiezu Taf. XV—XVIII.)

Die Adenomata sebacea gelten im allgemeinen als eine sehr seltene Erkrankung. Während im übrigen, besonders bez. der Histogenese die Meinungen auseinander gehen, sind über die Seltenheit der Affektion die meisten Autoren einig. Nur Rosenthal (96) glaubt, daß die Fälle nicht so selten seien, als es nach dem Vorkommen in der Literatur den Anschein hat, da die meisten, weil sie keine Beschwerden verursachen, unbeachtet bleiben.

Das Adenoma sebaceum kommt in mehreren klinisch verschiedenen Formen vor. Monti (69) unterscheidet das Adenoma sebaceum disseminatum und circumscriptum. Die disseminierten oder multiplen Talgdrüsenadenome sind bisher nur im Gesicht beobachtet worden. Es handelt sich bei denselben, nach der Beschreibung von Jarisch (54), um das Auftreten multipler, gelblicher oder gelblich-roter, häufig auch braunroter, fester, stecknadelspitz- bis linsengroßer, keinen Porus aufweisender, im Gesicht lokalisierter Knötchen, welche hauptsächlich die mittleren Teile desselben einnehmen und besonders um die Nase, an den Nasenwinkeln und den Nasolabialfalten dicht gedrängt stehen.

Da diese Form zuerst von Pringle (86) beschrieben wurde, wird sie auch vielfach als Adenoma sebacum „Typus Pringle“ bezeichnet.

Bei der zweiten Form handelt es sich um weniger zahlreiche, oft sogar nur in der Einzahl vorkommende, aber meist bedeutend größere, wohlumschriebene Tumoren. Während nun diese, schon wegen ihrer Größe, außerdem aber wegen ihrer Neigung zu Ulzerationen und vielleicht sogar zu maligner Degeneration (Adenocarcinom), mehr in das Gebiet der Chirurgie fallen, interessieren uns hier besonders die multiplen Adenome des Gesichtes.

Auffallend bei denselben ist schon das klinische Bild, das multiple Auftreten und die fast stets vollkommen symmetrische Anordnung der Knötchen im Gesicht. Bemerkenswert ist ferner, daß auch andere Hauterkrankungen ein im höchsten Grade ähnliches, oft sogar vollkommen gleiches Bild darbieten. Es kommen differentialdiagnostisch folgende Krankheitsformen in Betracht: das Epithelioma adenoides cysticum, der Naevus verrucos. vasculos. faciei (Darier, Kopp), das Hidrocystoma, das Hydradenoma eruptivum. Letzteres, welches nach der Auffassung von Jarisch (55), Wolters (113), Waldheim (110) als ein Haemangioendothelioma aufgefaßt werden muß, ist dadurch von den anderen Neubildungen verschieden, daß es auch auf der vorderen oberen Brustwand lokalisiert vorkommt.

Hieraus ergibt sich, daß eine sichere Diagnose nur auf Grundlage des anatomischen Befundes zu stellen ist. Die histologischen Untersuchungen der bisher beobachteten Fälle von Adenoma sebaceum haben ergeben, daß die Frage, ob es sich um wirkliche Geschwülste oder nur um einfache Hypertrophie, resp. Hyperplasie der Talgdrüsen handelt, außerordentlich schwer zu beantworten ist, hauptsächlich weil der Begriff des Adenoms so verschieden gedeutet wird. Nun war es auffallend, daß in vielen Fällen die Affektion in früher Kindheit aufgetreten, in einigen sogar schon bei der Geburt vorhanden gewesen sein soll. Daraus glaubte man schließen zu dürfen, daß alle Fälle auf eine kongenitale Anlage zurückzuführen und als Naevi aufzufassen seien.

Nachdem diese Hypothese zuerst von französischen und englischen Autoren aufgestellt worden war, wurde sie dann ganz besonders von Jadassohn (52) vertreten, und zwar auf Grund des histologischen Befundes in systematisierten Talgdrüsen-Naevi,

welche zum größten Teil durch Vermehrung und Vergrößerung der Talgdrüsen gebildet waren. Jadassohn glaubte diese Naevi mit den Adenomata sebacea des Gesichtes identifizieren zu können, und stellte für beide Affektionen die Bezeichnung Talgdrüsennaevi auf. Diese Anschauung fand in späteren Beobachtungen anderer Dermatologen vielfach Zustimmung. Auch Ziegler hat den Begriff Naevi sebacei in die neueste Auflage seines Lehrbuches eingeführt.

Anderseits fehlt es auch nicht an gegenteiligen Stimmen; Jarisch (54) äußert sich hierüber folgendermaßen: „Wie weit nur einzelne der hieher gerechneten Anomalien, oder alle hereditär veranlagt sind und demnach zu ihrer Auffassung als Naevi berechtigen, muß erst durch weitere Beobachtungen sichergestellt werden.“ Pick (78) gibt zwar die Berechtigung, diese Gebilde klinisch zur Naevusgruppe zu rechnen, zu, betont aber, daß man auch den pathologisch-anatomischen Verhältnissen Rechnung tragen müsse, und die Existenz eines anatomischen Namens nicht negieren dürfe.

Bei dieser Unsicherheit, die in Rede stehenden Neubildungen pathologisch-anatomisch zu rubrizieren, ist die Mitteilung eines neuen Falles von Adenoma sebaceum, der vielleicht zur Klärung der Sachlage beitragen kann, wohl nicht unangebracht. Dieser Fall kam im Sommer 1902 auf der dermatologischen Abteilung des Krankenhauses München l. J. zur Beobachtung, und wurde mir von Herrn Professor Posselt in liebenswürdigster Weise zur Bearbeitung überlassen, wofür ich ihm zu aufrichtigem Dank verbunden bin. Auch Herrn Privatdozent Dr. Jesionek sage ich für das Interesse, das er dieser Arbeit entgegenbrachte, meinen besten Dank.

Ich lasse hier zunächst die **Krankengeschichte** folgen:

F. K., 33 Jahre alt, Drechsler, ging dem Krankenhaus wegen einer Kontusion des rechten Fußes zu, welche jedoch sehr geringfügig war und binnen kurzer Zeit heilte. Dagegen fiel als interessanter Nebenbefund eine eigentümliche Erkrankung der Haut des Gesichtes auf, wegen welcher Pat. auf die dermatologische Abteilung verlegt wurde.

Anamnese.

Der Ausschlag im Gesicht besteht angeblich seit 26 Jahren, trat also im 4. Lebensjahr auf. Zuerst sollen es rötliche Flecken gewesen sein, die sich ganz allmählich vergrößerten und schließlich zu das Niveau der umgebenden Haut überragenden, kleinen Knötchen heranwuchsen. Vor

zwei Jahren wurden dieselben galvanokaustisch behandelt, wodurch eine wesentliche, aber offenbar nicht nachhaltige Besserung erzielt wurde. Die Effloreszenzen wuchsen vielmehr zu ihrer früheren Größe darnach wieder heran. Sonst ist anamnestisch nichts bemerkenswert, auch nicht in Bezug auf die Familie des Pat.

Objektiver Befund:

Mittelkräftig gebauter Mann von mäßigem Ernährungszustand. Intelligenz vollkommen normal. Der Ausschlag im Gesicht besteht aus stecknadelkopf- bis hanfkorngroßen, nicht stark prominierenden, etwas platt gedrückten Knötchen von mäßig derber Konsistenz, über welchen sich die Haut fettig anfühlt. Die Farbe derselben ist geblich, gelblichrot bis braunrot. Der rote Farbenton ist durch das Vorhandensein von für das bloße Auge eben sichtbaren Teleangiektasien bedingt. Außerdem ist die Haut der Nase und angrenzenden Wangenteile in leichtem Grade diffus hyperämisch. Manche der Knötchen sind von eigentümlicher Transparenz oder von mattem, wachsartigem Glanz. Nur bei wenigen bemerkt man im Zentrum kleinste, gelblich weißliche Pünktchen, offenbar kleine Talgdrüsencysten. Derartige Effloreszenzen finden sich nun teils einzeln, teils in Gruppen beieinander stehend und sich dicht anschmiegend, ohne indes zu konfluieren, hauptsächlich auf der Nase, auf den angrenzenden Partien beider Wangen, deren laterale Hälften völlig frei sind, ferner an den Nasolabialfurchen, unterhalb der Nasenöffnungen und auf der Unterlippe bes. an den Mundwinkeln. Die Verteilung auf beide Gesichtshälften ist ziemlich symmetrisch. Auf der linken Seite des Kinns sind sie zahlreicher wie rechts, und sind daselbst zu einer dichten Gruppe vereinigt. An einigen Stellen, so auf dem Nasenrücken und am Kinn, finden sich weißliche oder hellrote Narben, angeblich von früheren Operationen herrührend.

Auch auf den oberen Augenlidern sitzen beiderseits, bes. links ähnliche Knötchen, jedoch etwas kleiner und in ihrer Farbe von der der umgebenden Haut wenig verschieden. Auf den untern Augenlidern sind sind sie nur mit der Lupe zu erkennen, ebenso auch auf der hinteren Fläche der Ohrmuscheln. Die vorderen Flächen der letzteren wie auch die Stirn sind frei. Dagegen befinden sich auf der Stirn zahlreiche Epheliden.

An der Innenseite der Unterlippe bemerkt man ferner ca. mohnkorngroße Knötchen von bläulichroter Farbe in großer Anzahl, stets isoliert, versehen mit zahlreichen Teleangiektasien. Die Knötchen erstrecken sich beiderseits auf die Wangenschleimhaut, sie finden sich aber auch auf den vorderen Gaumenbögen und auf der Uvula. Viel größere, breitaufsitzende, flache Erhebungen bemerken wir am Zahnfleisch, und zwar bes. des Oberkiefers, sowie auch an den anstoßenden Teilen des harten Gaumens. Sie sind etwas blasser als die übrige Schleimhaut, von ziemlich derber Konstistenz, hanfkorn- bis kleinerbsengroß, meist mit einander konfluierend. Zwei ähnliche papillomartige Gebilde auf dem Zungenrücken 2—3 *cm* hinter der Zungenspitze.

Ganz ähnliche Knötchen wie im Gesicht zeigen sich auch am Hals im Bereich der bebarteten Haut, sie sind ziemlich zahlreich, etwas kleiner

wie im Gesicht, von bräunlich roter Farbe, nur wenig prominierend, oft dicht in Gruppen vereinigt, teilweise von erweiterten Kapillaren durchzogen. Dazwischen wie auch am Nacken zahlreiche Epheliden.

Am behaarten Kopf vereinzelte hanfkorn- bis erbsengroße breit aufsitzende, flache, derbe Geschwülstchen mit teils glatter, teils höckriger Oberfläche, teils behaart, teils haarlos, von der Farbe der umgebenden Haut. Von diesen Gebilden unterscheidet sich ein in der linken Occipitalgegend befindlicher bohnengroßer Tumor durch stärkere Prominenz, gelbliche Farbe, elastische Konsistenz und dadurch, daß die Haut darüber leicht verschieblich ist.

Am Nacken neben spärlichen, erbsen- bis bohnengroßen, bräunlichroten, halbkugeligen Knötchen etwas zahlreichere schlaffe, weiche, gestielte Gebilde, die zwischen den Fingern einen harten Strang erkennen lassen. Dazwischen kleine, weißliche Stellen, offenbar Narben, die angeblich nach Abschneiden der gestielten Fibrome entstanden sind. Letztere finden sich auch auf der vorderen Begrenzung beider Achselhöhlen.

Über die Schultern und den ganzen Rücken verbreitet zeigen sich bei genauerer Betrachtung zahllose, stecknadelspitz- bis stecknadelkopfgroße Knötchen, in der Farbe von der der umgebenden Haut nicht verschieden, Diese milienartigen Gebilde sind oft zu pfennigstück- und darüber großen, breitaufsitzenden Erhebungen von derber Konsistenz und mit höckriger Oberfläche konfluiert, deren Farbe meist hellrosagelblich, manchmal dunkelbraun ist.

Die seitlichen Partien von Thorax und Abdomen sind weniger ergriffen als der Rücken; die vorderen Teile fast vollkommen frei. An den oberen Extremitäten nur in der Ellenbeuge einige Knötchen. Über dem L. Radiusköpfchen eine warzige Effloreszenz mit bräunlicher, zerklüfteter Oberfläche. Die am Rücken beschriebenen, kleineren Knötchen setzen sich auf die Glutäalgegend und Hüften beiderseits fort, von da aus in allmählich abnehmender Zahl auf Ober- und Unterschenkel.

An der Innenfläche der oberen Drittel beider Oberschenkel zeigen die Effloresrenzen ein eigentümliches Verhalten; sie gleichen im allg. jenen der Gesichtshaut. Sie sind hier außerordentlich zahlreich, auf beiden Seiten ziemlich symmetrisch angeordnet, von bräunlicher Farbe und oft von einem matten, wachsartigen Glanz, stecknadelkopf- bis linsengroß. Auf der Basis einiger erheben sich gestielte, schlaffe, längliche Geschwülstchen; ferner bemerkt man auch breit aufsitzende, verruköse Gebilde in spärlicher Zahl. Am Skrotum vereinzelte milienartige Knötchen.

An den Händen und Füßen befinden sich Effloreszenzen nur im Bereich der Nägel. Die Fingernägel sind mit längsverlaufenden Leisten und oberflächlichen Fissuren versehen. Aus der Matrix sprossen an allen Nägeln stielförmige, rötliche, stricknadeldicke, mehrere *mm* lange Gebilde hervor, die durch große Härte ausgezeichnet sind und mit einer scharfen Spitze endigen. Auch an den Zehennägeln ähnliche Bildungen. Die Nägel beider großen Zehen sind fast vollkommen verschwunden, angeblich in-

folge von Verletzungen; die übrigen Nägel ähnlich denen der Finger. Die Nagelplatte jedoch hier seitwärts oder auf- resp. rückwärts gerichtet, ähnlich wie bei Onychogryphosis. Aus der Nagelmatrix wuchern an allen Zehen über hanfkorngroße, rundliche, z. T. leicht gestielte Knötchen hervor, die zum größten Teil oberhalb der Nagelplatte zu liegen kommen, manchmal aber auch am Nagelbett unterhalb der Nagelplatte hervorkommen.

Um den klinischen Befund kurz zusammenzufassen, so handelt es sich um kleinste, geschwulstartige Efflorescenzen, die fast über die gesamte Körperoberfläche verteilt, bald spärlicher, bald zahlreicher vorhanden sind, und an den einzelnen Regionen ein mehr weniger verschiedenes Aussehen zeigen. Dem Ausschlag im Gesicht und am Hals sehr ähnlich waren die Knötchen an der Innenfläche der Oberschenkel. Eine sichere Diagnose auf Grund der klinischen Beobachtung konnte nicht gestellt werden, wahrscheinlich handelte es sich um Adenomata sebacea. Die übrigen Gebilde wurden zum größten Teil als Fibrome, der Tumor in der l. Occipitalgegend als Atherom angesprochen.

Zum Zweck der mikroskopischen Untersuchung wurden von verschiedenen Körperstellen kleine Hautstückchen excidiert, und zwar vom Kinn (etwas unterhalb der Unterlippe), vom oberen Augenlid, aus der Schleimhaut der Unterlippe, vom Hals, Rücken, Brust, Innenfläche der Oberschenkel, ferner je ein Knötchen von der Nagelmatrix eines Fingers und einer Zehe, und schließlich das Atherom am Kopf. Die Hautstücke wurden in verschiedener Weise fixiert, und zwar einmal sämtliche in Alkohol, daneben aber einige (vom Hals, Brust, Augenlid, Mundschleimhaut und das Atherom) auch in Flemmingscher Lösung. Die in Alkohol fixierten Stücke wurden dann in Paraffin eingebettet und in Serienschnitte zerlegt, welche mit Hämatoxylin-Eosin, polychromem Methylenblau, nach Van Gieson, Unna-Tänzer etc. gefärbt wurden.

Aus der Krankengeschichte sei noch mitgeteilt, daß die sämtlichen Knötchen im Gesicht einzeln mit dem Galvanokauter zerstört wurden. Nach 2—3 Wochen zeigte sich jedoch ein Nachwachsen derselben, so daß eine nochmalige Kauterisation vorgenommen wurde.

Zur Excision hatten wir im Gesicht die Gegend zwischen Unterlippe und Kinn gewählt. In den meisten der bisher veröffentlichten Fälle von Adenoma sebaceum stammten dagegen die mikroskopisch untersuchten Hautstückchen vom Nasenwinkel, also aus einer Gegend, wo schon de norma außerordentlich viele und große Talgdrüsen dicht neben einander liegen. Zur Sicherung der Annahme, daß den Knötchen wirklich eine Massenzunahme der Talgdrüsen zu Grunde lag, ist es aber nach dem Rat von Jarisch (54) besser, auch von anderen Hautstellen das Untersuchungsobjekt zu nehmen.

Zum Vergleich exstirpierten wir außerdem bei einer männlichen Leiche mit gesunder Gesichtshaut ein Stückchen von der identischen Stelle am Kinn.

**Mikroskopischer Befund:**

Die Präparate von Knötchen am Kinn und Hals unseres Pat. zeigen nun im allgemeinen eine große Übereinstimmung. Bei den ersteren (Fig. 1) erkennt man auf den ersten Blick, daß die wesentlichsten Veränderungen im Corium gelegen sind, und zwar einmal die Talgdrüsen betreffen, welche ungemein zahlreich und groß sind, und zweitens in einer Hypertrophie des Bindegewebes bestehen.

Die Epidermis zeigt eine höchst unregelmäßige Oberfläche. Es finden sich zahlreiche, größere Hervorwölbungen, welche wohl klinisch den Knötchen entsprechen, und die von einander durch trichter- oder becherförmige, manchmal aber auch breitere Vertiefungen, in welche meist mehrere Haarbalgtrichter einmünden, getrennt sind. An den vorgewölbten Stellen ist das Epithel etwas verdünnt, die Papillarfortsätze kürzer, oft ganz abgeflacht; sonst aber zeigt das Epithel nirgends Abweichungen vom normalen Bau. Die basalen Zellen enthalten meist reichliches, hellbraunes Pigment. Das Stratum spinosum und granulosum gut ausgebildet; die Zellen des letzteren reichlich erfüllt mit Keratohyalin.

Das Corium ist zum größten Teil eingenommen von massenhaften Talgdrüsen, welche sehr tief, bis über die Region der Schweißdrüsen hinaus, reichen, nur im Stratum papillare etwas spärlicher sind. Daß die Talgdrüsen in der Tat viel zahlreicher und außerdem viel größer als in der Norm sind, zeigt sich an den Kontrollpräparaten von normaler Haut des Kinns. Merkwürdigerweise finden sich nur Lanugohaare, welche im Gegensatz zu den Drüsen sehr klein und rudimentär sind. Ihre Zahl bleibt hinter der der Drüsen zurück, so daß es scheint, als ob nicht alle Talgdrüsen zu Haarfollikeln in Beziehung stehen können, vielmehr einige Drüsen mit selbständigen Ausführungsgängen frei an die Oberfläche der Haut münden. Die Mündungen dieser Gänge sowie der Haarfollikel finden sich meist in den beschriebenen Vertiefungen des Epithels, zuweilen aber auch auf der Höhe der Erhebungen.

Ebenso wie die Drüsen im ganzen sind auch die einzelnen Läppchen meist von bedeutender Größe. Es lassen sich zwei Zellarten unterscheiden; die peripheren Zellen sind im allgemeinen kubisch, manchmal etwas abgeplattet, besitzen einen großen Kern und spärliches Protoplasma. Auffallend ist nun, daß diese Zellen, welche die Fortsetzung des Follikelepithels darstellen, viel zahlreicher als in normalen Drüsen vorhanden und in mehreren Lagen übereinander geschichtet sind. Auch dringen sie häufig in Gestalt von Septen zwischen die centralen Zellen hinein, und bilden so ein weitmaschiges Netz, dessen einzelne Zellen mehr weniger abgeplattet sind. Die Zellen im Innern des Läppchens haben den typischen Bau der eigentlichen Talgzellen. Sie sind viel größer als die peripheren, scharf konturiert, meist polygonal gestaltet; das reichliche Protoplasma hell, durchscheinend und mit einem feinen Netzwerk ver-

sehen. Der Kern der äußeren Talgzellen ist rundlich, scharf begrenzt, gut färbbar, relativ klein und besitzt 1—2 Kernkörperchen. In den zentral gelegenen Zellen aber wird der Kern unregelmäßig, eckig, zackig; schließlich verschwindet er ganz, während das Kernkörperchen schon früher zu Verlust gegangen ist.

Neben diesen größeren, ausgebildeten Drüsenläppchen kommen auch neuangelegte, kleinere vor, auf welche wir noch zu sprechen kommen. Aus einer großen Zahl von Läppchen setzt sich nun eine Drüse zusammen. Die einzelnen Lobuli, welche von einer nicht immer deutlich ausgebildeten Membrana limitans begrenzt sind, liegen teils von einander mehr weniger entfernt, teils sehr nahe zusammen, oft nur durch sehr schmale Bindegewebszüge getrennt. Der Bau der ganzen Drüse zeigt mitunter die abenteuerlichsten Formen, wie sie normalerweise wohl nicht beobachtet werden. (Fig. 2.)

Die Drüsen münden nun zum größten Teil, meist mit einem kurzen Ausführungsgang, in Haarfollikel ein, aber nicht, wie in der Norm, nur am Hals des Follikels, sondern in allen Abschnitten desselben, ja sogar auch in der Gegend der Haarzwiebel. Die Zahl der zu einem Haar in Beziehung tretenden Drüsen ist oft außerordentlich groß. Je 3—4 Drüsen münden häufig in mehreren Lagen übereinander ein. Auf Querschnitten sind die Follikel, die überhaupt wie ein rudimentäres Anhängsel der mächtigen Drüsen erscheinen, von einer vollständigen Rosette umgeben. Manche Drüsen besitzen auch, wie erwähnt, einen selbständigen Ausführungsgang, welcher einem Haarfollikel sehr ähnlich gebaut ist. Er ist ausgekleidet mit geschichtetem Plattenepithel, welches der Epidermis entspricht. Zwischen die Epithelzellen sind häufig einzelne oder in kleine Gruppen vereinigte Talgzellen eingestreut. (Fig. 2.) Die Ausführungsgänge sind mit Talg gefüllt, wozu sich, bes. in den oberen Abschnitten, Hornmassen hinzugesellen. Häufig sind sie cystisch erweitert (Fig. 1a), und zwar hauptsächlich an der Einmündungsstelle der Drüsen. Weiter oben nimmt dann der Gang wieder seine normale Weite an, bleibt aber stets gut durchgängig. Die Cysten sind meist kugelig gestaltet; einige sind so groß, daß man sie schon makroskopisch an den Schnitten als kleinste, weißgelbliche Pünktchen erkennen kann. Eine der größten läßt sich auf ca. 150 aufeinanderfolgenden Schnitten verfolgen, der daran anschließende, wieder verengte Gang nur auf 15. Bei den größeren Cysten ist, offenbar durch den Druck des angestauten Inhaltes, das auskleidende Epithel vollkommen platt gedrückt und verschmächtigt; es besteht dann aus einer peripheren Lage kubischer Zellen, an welche sich 2—3 Lagen sehr platter, Endothelien gleichender Zellen anschließen. Auch die an das Lumen der Cysten angrenzenden Talgdrüsenzellen können eine Veränderung ihrer Gestalt erfahren, indem sie rhombische, ja sogar spindelige Form annehmen.

Neben diesen kugeligen Cysten kommen ferner zylinderförmige Erweiterungen größerer Strecken der Talg- sowie auch der Haarfollikel

vor. Mitunter verschmelzen dicht neben einander liegende Cysten, es lassen sich dann meist noch Reste der früheren Zwischenwand erkennen.

Die Haare sind, wie schon angegeben, spärlich und rudimentär; auch finden sich keine gröberen Barthaare, sondern nur Wollhaare, die eines M. arrector entbehren. Die äußere Haarwurzelscheide besteht aus nur 3—4 Zellagen. Die innere Scheide ist äußerst dünn und stellt eigentlich nur eine einzige homogene Zone dar. Besser entwickelt ist der Haarbalgtrichter, welcher der Epidermis analog gebaut ist. Der bindegewebige Haarbalg ist ziemlich dünn; er besteht aus zirkulär und längsverlaufenden, feinen Bindegewebsfibrillen, zwischen denen elastische Fasern in mäßiger Anzahl verlaufen. Eine deutliche Glashaut fehlt.

Bei vielen Haaren sind die Zwiebeln in kolbenartige Gebilde umgewandelt, die Papillen atrophiert, das Haar selbst nach oben gerückt. Der untere, leere Teil der Haarwurzelscheide ist verschmälert, und setzt sich nach unten in einen bindegewebigen Strang (Haarstengel) fort (Fig. 3 a), z. T. sind die Haare ganz ausgefallen. Offenbar befinden sich die so veränderten Haare im Kolbenstadium. Im Zusammenhang damit stehen wahrscheinlich Proliferationsvorgänge der epithelialen Elemente der leeren Wurzelscheiden; diese äußern sich einmal in einfacher Verdickung des Epithels in Gestalt von flachen Wülsten, zweitens aber in Bildung sehr zahlreicher knospen- oder astartiger Ausstülpungen des Epithels (Fig. 3). Letztere sind im allgemeinen ziemlich schmal, bestehen aus 3—4 Lagen annähernd kubischer Zellen mit großem Kern und geringem Protoplasma, und kommen an allen Abschnitten des Haarfollikels von der Zwiebel bis zum Hals desselben vor. Sind die Follikel der Länge nach getroffen, so bemerkt man, daß meist zwei Knospen sich gegenüber stehen und in einem Bogen nach unten verlaufen. An Querschnitten aber läßt sich erkennen, daß die Zahl der in einer Höhe abgehenden Fortsätze viel zahlreicher ist, so daß ein quergetroffener Follikel oft die Gestalt eines Stechapfels annimmt. Die Epithelstränge verlaufen meist gewunden, so daß sie in einem Schnitt oft längs und quergetroffen sind (Fig. 3). Sie erreichen jedoch nie eine erhebliche Länge; auch wo mehrere Follikel nahe zusammenliegen, scheint doch nie eine Anastomose zwischen den Zapfen der einzelnen Follikel vorzukommen. Manchmal kann man an den freien Enden der Knospen eine Ansammlung von Bindegewebszellen bemerken, wodurch es dann zur Aushöhlung derselben und Bildung einer Art Haarzwiebel kommt. Solche nach embryonalem Muster entstehende Papillenhaare sind indes sehr selten und scheinen meist rudimentär zu bleiben.

Ähnliche Ausstülpungen des Epithels finden sich nun auch, wenn schon in geringerer Anzahl, an den Ausführungsgängen der Talgdrüsen. Hier bestehen sie aber nur z. T. durchweg aus nicht differenzierten Zellen; häufiger findet man im Innern der Knospe einige typische Talgzellen. Dabei handelt es sich nicht etwa um tangential getroffene, größere Drüsenläppchen, wie sich an Serienschnitten nachweisen läßt. Diese Art von Epithelfortsätzen haben wir daher als Anlagen junger Talgdrüsen anzusehen. Oft schwellen die erst schmalen Stränge nach kurzem Verlauf

zu kugeligen Gebilden an, deren innere Zellen in Talgzellen umgewandelt sind. (Fig. 2b.) Manchmal finden sich sogar mehrere derartige Anschwellungen eingeschaltet. Wenn nun diese jungen Drüsenläppchen wachsen und sich ausdehnen, so werden sie bald einander berühren und schließlich ganz zu einer einzigen Drüse verschmelzen, welche, wie leicht verständlich ist, meist eine unregelmäßige, abenteuerliche Gestalt hat. Das periphere, kubische Epithel der bisher isolierten, kleinen Läppchen kommt, wenn diese konfluieren, mitten zwischen Talgzellen zu liegen, es wird abgeplattet und durchkreuzt netzartig die nun ausgebildeten größeren Drüsenläppchen. (Fig 2c.)

Die von den Haarfollikeln ausgehenden Epithelknospen lassen hie und da ebenfalls eine mäßige Anschwellung erkennen, welche durch Einlagerung einzelner oder mehrerer Talgzellen bedingt ist.

Schweißdrüsen (Fig. 1c) fanden sich nur in äußerst geringer Anzahl; wahrscheinlich sind sie infolge des Druckes der Talgdrüsenmassen atrophiert.

Das Bindegewebe ist in den Papillen mächtig entwickelt; infolge davon scheint das Gros der Talgdrüsen nach unten verdrängt zu sein. Es zeichnet sich hier ferner besonders durch großen Zellreichtum aus. Diese Zellen, welche sich als echte Bindegewebszellen erweisen, besitzen einen teils rundlichen, teils ovalen, manchmal auch unregelmäßig gestalteten Kern und einen deutlichen Zelleib. Sie gleichen ganz den jugendlichen Bindegewebszellen, wie wir sie z. B. im Granulationsgewebe finden. Nirgends entzündliche Erscheinungen. Die fibrilläre Grundsubstanz ist relativ gering entwickelt. Die Bindegewebsfasern, welche sehr schmal und zart sind, ordnen sich zu welligen Bündeln an. Ihr Verlauf ist ein zweifacher. In den untern Schichten, also direkt oberhalb der Talgdrüsenregion, verlaufen sie parallel zur Oberfläche der Haut; von hier aus streben sie in senkrechter Richtung dem Epithel zu. Die Lymphspalten sind etwas erweitert. Die Blutgefäße zeigen keine Besonderheiten; nur finden sich häufig in der Umgebung der Kapillaren Anhäufungen von Bindegewebszellen. Nahe der Epidermis sind zahlreiche pigmenthaltige Zellen vorhanden; stellenweise scheinen sie sogar zur Hautfärbung einen größeren Beitrag zu liefern als die pigmenthaltigen Epithelzellen. Das Pigment ist in Form bröckeliger oder scholliger Massen um den Kern herumgelagert, erstreckt sich aber auch manchmal in Gestalt von zackigen oder bandartigen Ausläufern in die Umgebung, häufig zwischen die Epithelzellen hinein. Dieser letztere Befund scheint für die Einschleppungstheorie des Pigmentes zu sprechen.

Ganz anders verhält sich das Bindegewebe im Stratum reticulare; es ist, da die Talgdrüsen nicht mehr viel Platz für andere Gebilde übrig lassen, spärlicher entwickelt als in den Papillen. Von diesem unterscheidet es sich auch noch dadurch, daß der Gehalt an fibrillärer Substanz größer, der an Zellen jedoch viel geringer ist. Um die Talgdrüsen herum bildet das Bindegewebe eine Art Kapsel, welche stärker entwickelt ist als der bindegewebige Haarbalg. In dem Raum zwischen den Talgdrüsen nehmen

die im allgemeinen wenig gewellten Bindegewebsfasern einen ganz regellosen Verlauf, und bilden ein nicht sehr fest gefügtes, unregelmäßiges Netzwerk. Die Breite der einzelnen Bündel ist ziemlich beträchtlich, auch die einzelnen Fasern sind dicker, plumper als wie in normaler Haut. Die Kerne der protoplasmaarmen Zellen sind länglich, spindelförmig. Interfibrilläre Saftspalten sind in geringer Menge vorhanden und nicht erweitert. Bei van Gieson-Färbung nehmen die Bindegewebsfasern hier eine gelbrote Farbe an, während sich jene des Stratum papillare schön granatrot färben.

Die elastischen Fasern wurden nach Weigert und Unna-Tänzer gefärbt, Vorfärbung der Kerne mit Lithionkarmin. Im Stratum papillare verhalten sie sich normal Sie sind hier ziemlich spärlich entwickelt, sehr dünn, wellenförmig oder mehr gradlinig, und verlaufen ähnlich wie die Bindegewebsfibrillen. Weiter unten aber, also zwischen den Talgdrüsen, nimmt ihre Menge außerordentlich zu, zugleich ändert sich ihre Struktur. Die elastischen Fasern werden dicker, plump, sind meist nicht sehr lang; so bilden sie ein dichtes verfilztes Netzwerk, z. T. häufen sie sich auch zu formlosen bröckeligen Massen an. Nur innerhalb der Kapsel um die Talgdrüsen verlaufen normale Faser in mäßiger Zahl.

Die Präparate vom Hals liefern im allgemeinen ganz ähnliche mikroskopische Bilder wie diejenigen vom Kinn. Auch hier sind die Talgdrüsen sehr groß und zahlreich, aber doch nicht in dem Maße vermehrt wie im Gesicht. An Osmiumpräparaten konnte in den Drüsen und Ausführungsgängen Fett nachgewiesen werden. Es war also hier die Funktion erhalten; dasselbe dürfen wir wohl auch für die Talgdrüsen der Knötchen im Gesicht annehmen.

Auch in den Präparaten vom Hals liegen die Talgdrüsen sehr tief, sie nehmen das ganze Stratum reticulare ein. In Bezug auf Form und feinere Struktur gleichen sie ganz jenen der Gesichtshaut. An den einzelnen Läppchen ist die Schicht der peripheren kubischen Epithelzellen vermehrt, welche auch hier das Talgdrüsengewebe netzartig durchflechten. Die Talgzellen sind in typischer Weise ausgebildet. Die beschriebenen Epithelknospen an den Ausführungsgängen der Talgdrüsen und an den Haarfollikeln, als Anlagen neuer Drüsen oder von Papillenhaaren, bemerken wir hier ebenfalls in großer Zahl. Haare sind spärlich; es wiegen Lanugohaare vor, und diese befinden sich häufig im Kolbenstadium. Daneben sind auch einige gröbere Haare mit gut ausgebildeten Wurzelscheiden vorhanden. Die Talgdrüsen stehen meist in Zusammenhang mit Follikeln von Haaren, bes. Wollhaaren; nur wenige besitzen selbständige Ausführungsgänge. Cysten sind viel seltener als im Gesicht.

Die Schweißdrüsen sind in Bezug auf Zahl, Größe und Struktur vollkommen normal.

Das Bindegewebe läßt ähnliche Veränderungen wie im Gesicht erkennen. Stratum papillare hypertrophisch, sehr reich an jungen Bindegewebszellen, arm an Zwischensubstanz. Die Zellen stehen oft in Grup-

pen beieinander, häufig sammeln sie sich im Verlauf der Gefäße an. Keine Leukocyten.

Im Stratum reticulare sehr wenig Kerne. Die Veränderungen der reichlich vorhandenen Bindegewebsfasern hochgradiger als im Gesicht. Die elastische Substanz erscheint nur wenig vermehrt. Die Fasern nach Weigert etc. gut färbbar; ihre Struktur in gleicher Weise, wie oben beschrieben, verändert. Blutgefäße sehr reichlich vorhanden, bes. in den Papillen, etwa erweitert.

In einem vom l. oberen Augenlid excidierten Knötchen zeigen sich zwar auch ziemlich zahlreiche Talgdrüsen, aber doch viel weniger und kleiner als in den Schnitten vom Kinn und Hals. Die Zahl der Lanugohaare steht durchaus nicht hinter der der Drüsen zurück. An den Follikeln, die teilweise etwas erweitert und mit durch Osmiumsäure geschwärztem Fett erfüllt sind, ebenfalls die beschriebenen Epithelknospen in mäßiger Anzahl. Den hauptsächlichsten Anteil an der Neubildung scheint hier das Bindegewebe zu haben, welches bedeutend vermehrt ist, und gleich wie die elastische Substanz Veränderungen seiner Struktur aufweist.

In einem der Mundschleimhaut (Unterlippe) entnommenen Knötchen zeichnet sich das Plattenepithel durch außerordentliche Dicke aus. Im Corium finden sich vereinzelte Talgdrüsen von normalem Bau, und reichliche, strotzend mit Blut gefüllte Kapillaren.

Der Tumor von der l. Occipitalgegend wurde nach der Exstirpation in der Mitte durchgeschnitten; es findet sich ein erbsengroßer Hohlraum, der mit fettiger Masse erfüllt ist, welche sich mit Osmiumsäure schwarz färbt. Die Cyste ist von wenigen Lagen stark abgeplatteter Epithelzellen ausgekleidet, und von einer schmalen bindegewebigen Kapsel umgeben. Die darüber hinwegziehende Epidermis ist verschmächtigt, die Papillen verstrichen. Die Haut der Umgebung ohne Besonderheiten; Haare und Talgdrüsen normal.

In Präparaten von Effloreszenzen, die von der Innenfläche der Oberschenkel excidiert waren (Fig. 4), ist die Epidermis normal gebaut; die Fußzellen enthalten, bes. in den peripheren Abschnitten der einzelnen Geschwülstchen, sehr reichliches braunes Pigment. Die Papillarfortsätze sehr zahlreich und ziemlich lang.

Auch hier ist das Corium Sitz der hauptsächlichsten Veränderungen, die jedoch denjenigen in Präparaten von der Gesichtshaut nur zum kleineren Teil gleichen. Von einer Vermehrung der Talgdrüsen ist hier nämlich keine Spur zu finden.

Lanugohaare, in für diese Körpergegend entsprechender Anzahl vorhanden, stehen in Verbindung mit durchaus normalen Talgdrüsen. An den Follikeln spärliche seitliche Sprossenbildung.

Der Tumor ist hier einzig und allein durch Hypertrophie des Bindegewebes gebildet. Die Papillen sind außerordentlich reich an Zellen, die in ihrer Massenhaftigkeit, bes. in der Umgebung der Blutgefäße, den Eindruck einer kleinzelligen Infiltration hervorrufen. Bei starker Ver-

größerung erkennt man jedoch, daß es sich lediglich um meist jugendliche Bindegewebszellen handelt. Bindegewebsfasern sind hier gar nicht vorhanden.

Das Stratum reticulare ist in seinem Tiefendurchmesser ungemein mächtig entwickelt, und zeigt ähnliche Veränderungen wie in der Gesichtshaut, nur in viel höherem Grade. Kerne sind äußerst spärlich, etwas zahlreicher nur im Verlauf der Gefäße. Die Bindegewebsfasern sind sehr verdickt, straff, zu breiten homogenen Bändern verschmolzen, welche Ähnlichkeit mit Muskelfasern haben. Sie sind meist ziemlich kurz und verlaufen ganz regellos. Die Kapsel um die Talgdrüsen und der bindegewebige Haarbalg sind gut ausgebildet; hier sind die Veränderungen des Bindegewebes noch am geringsten.

Die elastischen Fasern sind ebenfalls bedeutend vermehrt und zeigen ähnliche, aber weiter fortgeschrittene Veränderungen wie in den Knötchen vom Kinn.

Schweißdrüsen vollkommen normal. Auffallend ist der Unterschied in ihrer Entfernung von der Epidermis zwischen den zentralen und peripheren Teilen des Tumors.

Über die Neubildungen am Rücken ist wenig mehr zu sagen, da sie den eben beschriebenen sehr ähnlich sind. Es bestehen nur geringfügige Unterschiede. So finden sich hier im Stratum papillare spärliche Fibrillen. Die Degeneration des Binde- und elastischen Gewebes in den tieferen Partien des Corium ist vielleicht noch hochgradiger (Fig. 5). Bei Färbung nach van Gieson gibt sich der Unterschied zwischen den normalen Fasern in den Papillen und den degenerierten des Stratum reticulare sehr deutlich zu erkennen. Erstere sind dünn, granatrot gefärbt, letztere erscheinen als gelbrote, dicke, bandförmige oder schollige Massen, zwischen denen sich so gut wie gar keine Kerne befinden. Die elastischen Fasern sind entschieden etwas spärlicher als am Oberschenkel, sie sind verdickt, kurz, zersplittert, in Klumpen zusammengeballt oder in Bröckel zerfallen.

Ähnlich verhält sich der Befund bei einem Knötchen aus der Clavicular gegend.

Ein von der Matrix eines Fußnagels exstirpiertes Knötchen besteht aus gewuchertem, zellreichem, sonst aber normalem Bindegewebe, in welchem zahlreiche, weite Blutgefäße verlaufen, und welches sehr arm an elastischen Fasern ist. Die Epidermis ist ziemlich dick; bes. Stratum lucidum und corneum sind mächtig entwickelt. Papillarfortsätze im allgemeinen abgeflacht, fast verstrichen. An vereinzelten Stellen aber erreichen sie eine ganz bedeutende Länge. Unterhalb der Epidermis, mitten im Corium, bemerkt man dann oft 1 bis 2 isolierte rundliche Haufen von Epithelzellen, welche, wie sich auf Serienschnitten verfolgen läßt, Querschnitte von verlängerten Papillarfortsätzen darstellen.

Die Neubildungen an den Nägeln der Finger ergeben ganz ähnliche histologische Verhältnisse: sie bestehen auch hier der Hauptsache nach aus Bindegewebe.

Die histologische Untersuchung der excidierten Geschwülstchen hat also ergeben, daß es sich um verschiedenartige Bildungen handelt.

Bei den Effloreszenzen im Gesicht haben wir es vornehmlich mit einer von den Talgdrüsen ausgehenden Neubildung zu tun, die ihren Ausdruck findet in dem zahlreichen Vorhandensein von neuangelegten kleinsten Drüsen, die nach embryonalem Muster aus dem Epithel der Talg- und Haarfollikel entstehen, und in der Vergrößerung der ausgebildeten Drüsen. Die Talgdrüsen müssen natürlich infolge ihrer Vermehrung und Vergrößerung einen größeren Raum einnehmen; indes ist doch auffallend, daß sie sich in allen Schichten des Corium vorfinden und sogar bis über die Region der Schweißdrüsen hinausgewuchert sind, so daß man fast von einem infiltrierenden Wachstum sprechen könnte.

Die gleichen anatomischen Veränderungen, wie in den Schnitten von Knötchen am Kinn, dürfen wir wohl auch in denen an der Nase und Wange annehmen. Somit entspricht also das Exanthem im Gesicht dem Bild des Adenoma sebaceum „Typus Pringle".

Die Neubildung ahmt im großen und ganzen den Typus der Talgdrüsen, von denen sie ausgeht, mehr weniger exakt nach; doch finden sich gewisse geringe Abweichungen vom normalen Bau. Ungewöhnlich ist die Vermehrung des wandständigen Epithels der Lobuli und das Hineinwuchern derselben zwischen das Talgdrüsengewebe, ist ferner die oft eigentümliche, unregelmäßige Gestalt der Drüsen. Die Zahl der in einen Haarfollikel einmündenden Drüsen ist meist außerordentlich groß. Manchmal aber kann kein Zusammenhang nachgewiesen werden; die Drüsen scheinen vielmehr mit einem eigenen Ausführungsgang frei an die Oberfläche der Haut zu münden. Auf diesen Befund möchte ich jedoch kein besonderes Gewicht legen. Ein großer Teil der Haare befindet sich im Kolbenstadium, z. T. sind die Haare bereits ganz ausgefallen. Es liegt somit die Annahme nahe, daß die vermeintlichen selbständigen Drüsenausführungsgänge nichts anderes darstellen als leere Haarfollikel. Interessant ist ferner die große Menge von Epithelknospen an den Follikeln, welche sich zum Teil

zu kleinen Drüsenläppchen differenzieren, zum Teil aber wohl mit dem Kolbenstadium der Haare in Beziehung stehen, d. h. als abnorm reichlich angelegte Haarkeime aufzufassen wären, die aber, da typische Papillenhaare sehr spärlich sind, in der Mehrzahl rudimentär bleiben. Die Talgfollikel sind oft cystisch erweitert.

Als weitere Veränderung ist Hypertrophie des Bindegewebes in den Papillen zu konstatieren. Im Stratum reticulare ist Binde- und elastisches Gewebe strukturell, jedoch nicht tinktoriell verändert. Wahrscheinlich handelt es sich um beginnende kolloide Degeneration; die Veränderungen am Kollagen und Elastin verlaufen noch parallel, die Verbindung der degenerierenden Produkte zu einem einzigen Körper, dem Kollastin von Unna, ist hier noch nicht erfolgt.

Die Tumoren am Hals zeigen dieselben Veränderungen wie die im Gesicht. Die Definition von Jarisch (54) wäre also dahin zu erweitern, daß Adenomata sebacea auch am Hals vorkommen können.

Merkwürdig dagegen ist, daß in den Knötchen vom linken Augenlid die Veränderungen der Talgdrüsen zu gering sind, als daß man hier von Adenomen reden könnte. Überrascht waren wir auch durch den histologischen Befund bei den Gebilden an der Innenfläche der Oberschenkel, die wir wegen ihrer klinischen Ähnlichkeit mit denen im Gesicht (symmetrische Anordnung, Farbe etc.) für Talgdrüsenadenome halten zu dürfen geglaubt hatten. Entgegen unserer Vermutung waren hier die Talgdrüsen vollkommen normal. Die Veränderungen betrafen vielmehr nur Binde- und elastisches Gewebe, welche dieselben Veränderungen erlitten hatten wie in den Effloreszenzen des Gesichtes, nur in etwas höherem Grade. Da das Corium mächtig vergrößert ist, so muß zuerst eine Hypertrophie des Kollagens und Elastins erfolgt sein. Es handelt sich um Fibrome mit kolloider Degeneration. Einen ähnlichen Befund ergibt die Untersuchung der Tumoren von Brust und Rücken. Die Geschwülste endlich, die von der Matrix der Finger- und Zehennägel ausgehen, stellen reine Fibrome dar.

Wir wenden uns nun der Besprechung der Literatur zu. Barlow (9) hat vor 8 Jahren in einer gediegenen Arbeit

alle bis dahin veröffentlichten Fälle von **multiplen Talgdrüsenadenomen („Typus Pringle")** zusammengestellt. Seitdem ist aber wieder eine Reihe von weiteren Fällen bekannt geworden. Man kann sagen, daß wir erst jetzt auf Grund eingehender histologischer Untersuchungen einen klareren Einblick in die pathologisch-anatomischen Verhältnisse dieser Affektion gewonnen haben, während wir anderseits auch über exakte klinische Beschreibungen verfügen. Wir wissen ferner, daß nicht alle Fälle, die unter dem gleichen klinischen Bild einhergehn, als Adenomata sebacea gelten können. Es ist nach den Untersuchungen von Jarisch (55), Wolters (113) u. a. jetzt wohl nicht mehr zu bestreiten, daß die Fälle von Balzer und Grandhomme (6) und Balzer und Ménétrier (7), welche Barlow (9) noch hieherrechnete, zum Epithelioma adenoides cysticum gehören. Ebensowenig kann auch der eigene Fall von Barlow, schon wegen der klinischen Unterschiede, in dieser Gruppe untergebracht werden. Wenn wir nun weiters aus den von Barlow zusammengestellten Fällen diejenigen, die einer mikroskopischen Untersuchung entbehren, ausscheiden, so bleiben nur vier sichere Fälle von Adenoma sebaceum, nämlich die von Pringle (86), Caspary (22), Crocker (28), Taylor und Barendt (105).

Von späteren, genauer beobachteten und histologisch untersuchten Fällen sind sodann zu nennen die von: Rosenthal (96), Hallopeau und Leredde (46), Pezzoli (2 Fälle) (76) und Marullo (66).

Diesen 9 Fällen könnte schließlich noch ein Fall von Pick (78) angereiht werden, der sich aber sowohl klinisch in gewisser Beziehung von den übrigen unterscheidet, als auch besonders histologisch dadurch, daß er eine Kombination von Adenoma sebaceum und Epithelioma adenoides cysticum darstellt.

Die übrigen, in der Literatur mitgeteilten Fälle von multiplen Talgdrüsenadenomen des Gesichts sind nicht als sichere zu bezeichnen; denn, wennschon sie sich klinisch ganz ähnlich verhalten, so sind sie doch histologisch z. T. gar nicht, z. T. zu ungenügend untersucht worden. Bei einigen endlich konnte ich deshalb über die Richtigkeit der anato-

mischen Diagnose kein Urteil gewinnen, weil mir die betr. Arbeiten nicht im Original zur Verfügung standen. Ich teile auch hier nur die Namen der Beobachter mit: Brocq (86), Vidal (86), Hallopeau (86), Jamieson (53), Caspary (25), Crocker (28), Taylor und Barendt (105), Feulard (39), Besnier (12), Anderson (3), Brooke (18), Laver (63), Coloman (63), Jadassohn (52)[1]), Savill (99), Dockrell (35).

Wir wollen nun an der Hand aller dieser Fälle zunächst versuchen, das klinische Bild der multiplen Talgdrüsenadenome zu beschreiben, welches, wie wir finden werden, im allgemeinen vollkommen mit der Schilderung von Jarisch (54) übereinstimmt.

Die Lokalisation der Knötchen im Gesicht ist eine überaus charakteristische. In erster Linie, und zwar, wie fast überall betont wird, in vollkommen symmetrischer Weise, sind die Nasenflügel, die seitlichen Partien der Nase, die angrenzenden Wangenteile und Nasolabialfalten befallen. Etwas spärlicher sind die Effloreszenzen auf der Lippe und am Kinn, an den Augenlidern und den lateralen Partien der Wange; am wenigsten ist die Stirn in Mitleidenschaft gezogen. Eine Ausnahme bildet der Fall von Pick (78), in welchem die Neubildungen nur auf Stirn und Schläfen lokalisiert und viel spärlicher waren. Bei unserm Fall ist zu bemerken, daß sich auch zahlreiche Adenome an den oberen Partien des Halses fanden.

Die Farbe der Gebilde wird als gelblich, gelbrot, rötlichbraun, rosa- bis dunkelrot angegeben, sie schwankt je nach dem Vorhandensein von Teleangiektasien, die wir ungefähr in der Hälfte der Fälle annehmen können. Die Größe variiert zwischen der eines Stecknadelkopfes und der einer kleinen Erbse. Die größeren Knötchen sind mitunter gestielt. Die Konsistenz ist fest, prall-elastisch. Erweiterte Talgdrüsenausführungsgänge sind nur in wenigen Fällen bemerkt worden; einigemal ließ sich ein kleiner Sekretpfropf ausdrücken.

Beide Geschlechter sind in gleicher Weise befallen; auffallend dagegen ist, daß die Kranken meist in jüngerem Lebensalter, durchschnittlich im 20.—25. Jahre stehen. Von vielen wird die Affektion im Gesicht in die früheste Kindheit zurück-

[1]) l. c. pag. 398.

datiert, bei einigen scheint sie sogar kongenital gewesen zu sein, während sie bei anderen erst später enstanden ist.

Was die Intelligenz der Kranken anlangt, so finden wir darüber bei einigen Fällen keinen Vermerk; in anderen waren die betroffenen Individuen geistig vollkommen normal (Pezzoli, Marullo, Savill und in unserm Fall); andere Beobachter erwähnen bei ihren Fällen Nervenstörungen (Epilepsie) und geringe geistige Entwicklung (Pringle, Crocker, Taylor und Barendt, Hallopeau und Leredde u. a.).

Im mikroskopischen Befund zeigen sich keine wesentlichen Unterschiede. Die hauptsächlichsten Veränderungen liegen im Corium und bestehen darin, daß die Talgdrüsen außerordentlich zahlreich und sehr groß sind, wie sich durch Vergleich mit Schnitten von gesunder Gesichtshaut ermitteln ließ (Caspary, Pezzoli, Pick und in unserem Fall).

Die Drüsen werden, abgesehen von der Menge und Größe, im allgemeinen stets als normal beschrieben; d. h. der Bau der Drüsenläppchen, die Struktur und Funktion der Zellen entsprechen den gewöhnlichen Verhältnissen. Die Produktion von Talg wurde von Caspary und Pezzoli und mir an Osmiumpräparaten nachgewiesen. Wenn man aber genauer nachforscht, so wird man doch in einigen Fällen geringe Abweichung von ihrem normalen Typus finden (z. B. bei Pringle, Taylor und Barendt, Pezzoli, und ganz besonders bei unserm Fall). Auf diese werden wir später noch zu sprechen kommen. Die Haarfollikel sind meist rudimentär, und ihre Zahl viel geringer als die der Talgdrüsen. Es wird daher vielfach angenommen, daß ein großer Teil der letzteren mit selbständigen Ausführungsgängen frei an die Oberfläche der Haut mündet. Man muß aber doch bedenken, daß jeder Haarfollikel stets mehrere Drüsen aufnimmt. In unserem Falle lag außerdem noch die Annahme nahe, daß diese Ausführungsgänge als leere Haarfollikel aufzufassen sind.

Die Menge der Schweißdrüsen ist zum Teil normal, zum Teil vermindert. In einigen Fällen, z. B. Taylor und Barendt, konnten gar keine gefunden werden, während sie bei Crocker und in einem Fall von Pezzoli bedeutend

vermehrt und auch erweitert waren; stets aber war der Bau der Drüsenschläuche und die Struktur der Zellen vollkommen normal.

Das Corium ist oft, und zwar besonders im Stratum papillare, stark hypertrophiert (bei Pringle, Crocker, Taylor und Barendt, Rosenthal, Pezzoli und in unserem Fall), und zeichnet sich durch einen großen Reichtum junger Bindegewebszellen aus. Die Epidermis ist an den Stellen, an welchen sich eine Hypertrophie des Bindegewebes findet, verdünnt, die Papillen abgeflacht, im übrigen aber normal. Nirgends finden sich im Corium entzündliche Erscheinungen, die Gefäße bieten keinen besonderen Befund, abgesehen von Teleangiektasien.

Das Verhalten der elastischen Substanz ist nur in den wenigsten Fällen erwähnt; es scheint fast, als ob dasselbe meist überhaupt nicht Gegenstand der mikroskopischen Untersuchung war. Und doch kann man aus folgenden Gründen vermuten, daß dasselbe häufig beteiligt ist. Jarisch (54) wies schon darauf hin, daß die Adenomata sebacea durch ihre gelbe bis braunrote Farbe ausgezeichnet sind. Nach Juliusberg (57) kann man es als sicher annehmen, daß eine eigentümliche gelbe bis gelbbräunliche, etwas durchscheinende Farbe auf eine spezielle Beteiligung des elastischen Gewebes hinweist, welches man daher auch als gelbes Gewebe bezeichnen kann.

Marullo fand in seinem Fall das elastische Gewebe normal angeordnet, im Gebiet der infiltrierten Partien das Elastin resorbiert, in tieferen Coriumteilen Spuren von Elacin. Sehr hochgradige Veränderungen werden von Pick beschrieben, und zwar betreffen sie die Struktur sowohl der elastischen, wie auch der Bindesubstanz. Tinktoriell verhalten sich die elastischen Fasern normal. Es handelt sich also um Kollastin, das Produkt der gemeinsamen Degeneration des Kollagens und Elastins. Die Veränderungen gleichen vollkommen denjenigen, wie sie sich in unserem Fall vorfanden. Es kann sich hier allerdings vielleicht um einen akzidentellen Befund handeln. Auf diese Vermutung führt uns insbesondere der Umstand, daß bei unserem Pat. auch in denjenigen Effloreszenzen, in

welchen keine Erkrankung der Talgdrüsen vorhanden war, die gleichen Degenerationsvorgänge, meist in höherem Grade, anzutreffen waren.

Veränderungen der elastischen Fasern wurden zuerst von Schmidt (100) in seniler Haut gefunden, von Reizenstein (89) dann auch in der Wangenschleimhaut jugendlicher Personen nachgewiesen. Bei den unter dem Namen Kolloidmilium (Wagner), kolloide Degeneration (Besnier, Balzer), Colloidoma miliare (Jarisch) (56) beschriebenen Krankheitsformen glaubte man zuerst, das elastische Gewebe als Substrat der Degeneration auffassen zu müssen, bis Unna (107[1]) und 108) auf Grundlage seiner verschiedenen Färbemethoden die Beteiligung des elastischen Gewebes sowohl, wie des kollagenen an der Bildung kolloider Massen behauptet hat. Nach Ansicht von Juliusberg (57), welcher in jüngster Zeit 3 Fälle von kolloider Degeneration der Haut, speziell in Granulations- und Narbengewebe, beschrieben hat, bedürfen indes die von Unna geschilderten Degenerationsprodukte noch weiterer Untersuchungen. Verwandt mit dem Kolloidom ist wahrscheinlich noch das Pseudoxanthoma elasticum (Darier).

Neben dem Hautausschlag im Gesicht sind in vielen Fällen noch andere Veränderungen erwähnt, die zum Teil ebenfalls von dermatologischem Interesse sind. Comedonen, Akneknötchen, Epheliden und Lentigines im Gesicht oder am Stamm werden nur selten erwähnt. Dagegen kommen häufig weiche, schlaffe Tumoren vor, welche etwas größer als die im Gesicht sind, meist am Rücken sitzen und teils als Fibromata mollusca (Laver, Anderson, Besnier), teils als Lipomata pendula (Marullo) bezeichnet werden.

Nävusartige Flecken, bald charakterisiert durch Pigmenthypertrophie, Vaskularisation oder Bindegewebswucherung, bald zusammengesetzt aus einzelnen Effloreszenzen, welche manchmal Ähnlichkeit mit Milien haben (Laver), an den verschiedensten Stellen des Körpers lokalisiert sind, treffen wir in vielen Fällen (Pringle, Caspary, Hallopeau und Leredde). Von Abnormitäten ist noch zu erwähnen, daß in dem einen Fall von Pezzoli eine Hasenscharte vorhanden war. Auch in unserem Fall konnten wir eine große Zahl von Nebenbefunden verzeichnen.

Nachdem wir den klinischen und histologischen Charakter der sog. Adenomata sebacea „Typus Pringle" geschildert

[1]) l. c. kolloide Degeneration.

haben, müssen wir nun die Frage erörtern, welche pathologisch-anatomische Bezeichnung wir diesen Gebilden geben sollen. Wie schon eingangs angedeutet wurde, konnten die verschiedenen Autoren in dieser Frage noch zu keiner Einigung gelangen. Diese Verwirrung erklärt sich zum Teil daraus, daß man anfangs unter dem Begriff „Adenoma sebaceum" verschiedene Dinge zusammengefaßt hatte, die, wie man jetzt weiß, teilweise zu anderen Krankheitsbildern gerechnet werden müssen. In den Fällen von Balzer (6 u. 7) handelt es sich um die Wucherung solider, proliferierender Epithelstränge, die deutlich von fibrösem Gewebe umschlossen sind, und nur stellenweise an Talgdrüsen erinnern. In den nach dem Pringleschen Typus gebauten Fällen besteht dagegen die Neubildung in einer Vermehrung von mehr, weniger typischem Drüsengewebe. Chambard (24) hat daher die Fälle von Balzer für metatypische tubulöse Epitheliome erklärt, während sie von Jarisch (55) u. a. zum Epithelioma adenoides cysticum gerechnet werden.

Dagegen hält Hallopeau (46) die von Balzer und die von Pringle u. a. beschriebenen Fälle für identisch; er scheint die Differenzen zwischen denselben nur für quantitativ zu halten, und ist überzeugt, daß sie, ebenso wie ein klinisch sehr ähnlicher Fall, den Darier (30)[1]) beschrieben hat, bei dem die Talgdrüsenvermehrung fehlte, alle eine Krankheit darstellen, „welche nicht immer dieselben klinischen, noch selbst mikroskopischen Erscheinungen darbietet, aber deren wesentliche Charaktere sind: der Beginn in der Kindheit, die Symmetrie der Veränderungen im Gesicht, die lobuläre Form." Diese Krankheit nennen Hallopeau und Leredde (47) in ihrem Lehrbuch „Naevi symmetriques de la face" und teilen sie in 3 Gruppen ein, und zwar, je nachdem die Neubildung vorwiegend die Elemente der Talgdrüsen (Typus Balzer = Adénomes sébacés) oder die Blutgefäße (Typus Darier-Pringle = Naevi télangiectasiques) oder das Bindegewebe (Typus Hallopeau-Leredde = Naevi fibreux) befällt.

Wir vermögen uns dieser Einteilung nicht anzuschließen. Es ist nicht richtig, die Fälle von Balzer als Typus der

[1]) Ein analoger Fall wurde später von Kopp (61) beschrieben.

Adenomata sebacea aufzustellen, ferner dürfen die Fälle von Darier und Pringle wegen der histologischen Unterschiede nicht identificiert werden, während anderseits die Fälle von Pringle und Hallopeau und Leredde nicht getrennt zu werden brauchen. Schwieriger ist die Beantwortung der Frage, ob, wie es hier geschehen ist, die Talgdrüsenadenome des Gesichtes zu den Naevis zu rechnen sind.

Für die Naevusnatur ist von deutschen Autoren bekanntlich insbesondere Jadassohn (52) eingetreten. Er gelangte zu dieser Auffassung durch das Ergebnis seiner histologischen Untersuchung bei 2 Fällen von linearem Naevus, die ganz oder doch für einen wesentlich Teil aus an sich normalen, nur in ihrer Größe und Massenhaftigkeit für die betreffende Stelle der Haut abnormen Talgdrüsen bestanden. Solche „systematisierten Talgdrüsennaevi" sind auch von anderen Autoren beobachtet worden. Hieher gehört, worauf schon Jadassohn aufmerksam machte, zunächst der Fall von Pollitzer (80), und möglicherweise auch die von Crocker (27) als „Milium congenitale en plaques" beschriebenen Fälle. Weitere Beobachtungen wurden in neuerer Zeit von Bandler (8), Oppenheimer-Maerklin (71) und Dorst und Delbanco (36) mitgeteilt.

(Schluß folgt.)

---

**Die Abbildungen erscheinen am Schlusse der Arbeit im nächsten Hefte.**

---

Aus dem Institut für pathologische Anatomie des Prof. Przewoski.

# Zur pathologischen Anatomie des Herpes progenitalis.

Von

Dr. med. **W. Kopytowski,**
Primararzt im St. Lazarushospital zu Warschau.

(Hiezu Taf. XIX—XXI.)

Während die Klinik der erwähnten Erkrankung Gegenstand zahlreicher Untersuchungen war, ist die pathologische Anatomie dieses Leidens noch wenig berücksichtigt worden. In der mir zugänglichen Literatur fand ich eine genaue Darlegung der anatomischen Veränderungen der Haut bei Herpes genitalis und faciei nur im Handbuche Unnas. Diese Beschreibung stammt aus dem Jahre 1894.

Unna beschreibt drei Herpesfälle, bei welchen das Untersuchungsmaterial intravital, und einen Fall von Herpes labialis, in welchem es postmortal entnommen wurde. Diese Fälle betrafen verschiedene Krankheitsstadien: im ersten Fall hatte man es mit dem Entwicklungsstadium der Bläschen zu tun, im zweiten waren dieselben bereits im Begriff einzutrocknen, im dritten fehlten sie schon. Dagegen befanden sich die Bläschen im vierten Fall von Herpes labialis im Stadium völliger Austrocknung und Borkenbildung.

Der Fall I wird von Unna folgendermaßen beschrieben: Das Bläschen war zwischen Epithel- und Papillarschicht lokalisiert. Die obere Blasenwand zeigte Schichtenbau. Unter der verdickten Hornschicht bemerkt man 6—8 Reihen degenerierter Zellen, welche an den Seite der Blase unmittelbar in die granulierte und Stachelzellen-Schicht übergingen.

Die Zellen waren vergrößert, mit gezähnten Hüllen versehen und vollkommen kernlos. Die Zellen sahen wie Klümpchen aus, ließen sich auf Fibrin gut färben, dagegen nicht mit Methylenblau. Nach Unna wären die erwähnten Veränderungen der Cohnheim-Weigertschen Faserstoff-Degeneration zur Last zu legen. Zwischen den Zellen waren Leukocyten vorhanden.

Unterhalb der beschriebenen Zellschicht befindet sich eine Lage wenig veränderter, flacher, normal tingierter Zellen, erst darunter liegt die eigentliche, mit einem Faserstoffnetze gefüllte Blase; in den Maschen der letzteren befinden sich die beschriebenen Klümpchen und mehrkernigen Leukocyten.

Die den Boden des Bläschens bildende Papillarschicht war fast ganz epithellos und gleich den Epithelien um die Blase stark ödematös. Die Cutis ödematös, die Blut- und Lymphgefäße erweitert, von Infiltraten umgeben. Die Zahl der Bindegewebszellen vermehrt; ihre Gestalt und Anordnung erinnert an Plasmazellen und enthalten dieselben viel netzförmiges, körnchenloses Protoplasma. Nach Unna machte in diesem Falle der entzündliche Prozeß zwei Stadien durch. Die primären Veränderungen betrafen alte, oberflächliche Epithelien der Stachelzellenschicht, welche fibrinförmig degenerierten; erst in der weiteren Folge trat die Bläschenbildung zwischen Epithel und Papillen hinzu. Das Bläschen unterhalb der Hornschicht war die Folge des Zusammenfließens von Interzellularräumen.

Zugleich betont Unna ausdrücklich den Unterschied zwischen den pathologischen Vorgängen in den Zellen bei Herpes progenitalis, Pocken und Herpes Zoster. Der Unterschied soll darin bestehen, daß bei Pocken und Zoster die Unnasche ballenartige Entartung auftritt, wobei hauptsächlich junge Stachelzellen degenerieren; dieselben verlieren die Stachelfortsätze, behalten ihre Kerne, die sich amitotisch vermehren und werden durch sauere Farbstoffe tingiert.

In den weiteren, nur kurz beschriebenen Herpesfällen wird von Unna eine starke Leukocytose, sei es des Bläscheninhaltes, sei es des Papillargewebes, in den späteren Krankheitsstadien hervorgehoben.

Im vierten Falle von Herpes labialis wurden bei der Untersuchung von im Konvaleszenzstadium gebildeten Borken zahlreiche Saprophyten gefunden.

Außer diesen vier Fällen sind mir keine anderen Beschreibungen anatomischer Veränderungen bei Herpes bekannt. Auch in dem Werke von Pfeiffer: „Die Protozoen als Krankheitserreger“ (Jena 1891) fand ich nichts über Herpes progenitalis.

Aus diesem Grunde gehe ich unmittelbar zu der Beschreibung der anatomischen Veränderungen bei Herpes progenitalis — die ich Gelegenheit hatte zu beobachten — über.

In chronologischer Reihenfolge werden hier 24 Fälle beschrieben, in welchen es mir gelang, erkrankte Hautpartien zu excidieren. Die Präparate stammten sämtlich von Weibern, welche im St. Lazarus-Hospital wegen verschiedenartiger venerischer Erkrankungen behandelt wurden; der Herpes trat nur akzidentell während des Spitalsaufenthaltes auf. Wie dies in jedem Falle ausführlich erwähnt, entstammte die kranke Stelle am häufigsten der Innenfläche des Oberschenkels in der Nähe der Geschlechtsorgane; anderweitige Lokalisation war viel seltener. Die Präparate wurden in verschiedenen Krankheitsstadien entnommen; zuweilen konnte die erkrankte Hautpartie bereits 12 Stunden nach Beginn des Leidens excidiert werden; in der Regel wurden jedoch Hautstückchen mit deutlichen Bläschen benützt, die bekanntlich bei Herpes progenitalis sehr rasch auftreten: zuweilen bereits nach wenigen Stunden, meist nach 24—36 St. Nach dem Verschwinden der Bläschen und während der Borkenbildung war das Material schon schwieriger erhältlich; in diesem Stadium eignet es sich übrigens wenig für histologische Untersuchungen, da die für Herpes progenitalis spezifischen Veränderungen, wie dies schon Unna nachgewiesen hat, nur im ersten Krankheitsstadium, während der Bläschenbildung auftreten. Die in den folgenden Krankheitsstadien auftretende Eiterung verwischt vollständig das mikroskopische Bild. Das obengesagte gilt umsomehr für das Stadium der Borkenbildung.

Das Material für die histologischen Untersuchungen wurde von mir 4 Jahre lang gesammelt.

Wie aus den weiter angeführten Daten ersichtlich, traten bei einigen Kranken die Effloreszenzen periodisch auf. Doch gelang es mir nicht in allen Fällen Untersuchungsmaterial zu bekommen.

In den ersten zwölf Fällen wurde die Excision der erkrankten Hautpartie unter Kokainanästhesie vorgenommen, in den übrigen nur die Haut desinfiziert. Die Präparate wurden in Sublimat, Alkohol, Formalin, Müllerscher, Flemmingscher und Kultzitzkischer Lösung, sowie Brechweinstein fixiert und in Paraffin eingebettet, sodann auf $^1/_{100}$ *mm* Dicke mittels des Schantzeschen Mikrotoms geschnitten. Die Färbung der Schnitte geschah mit Hilfe der verschiedenen, gegenwärtig in der Dermatologie üblichen Methoden.

Fall I. 27. X. 1899. Achtzehnjährige Frauensperson. Am linken Oberschenkel, in der Nähe der Genitalien, eine kleine Gruppe kleinstecknadelkopfgroßer Bläschen, welche inmitten eines leicht geröteten Hautbezirkes liegen und mit einer durchsichtigen Flüssigkeit gefüllt sind. Die Krankheit dauert 24 Stunden. Patientin klagt über Brennen an der betroffenen Stelle. Unter Kokainanästhesie wurde ein Teil des erkrankten Hautbezirkes excidiert und das Präparat in Weingeist fixiert und in Paraffin eingebettet.

Die Färbung geschah mit Hilfe von Hämatoxylin-Eosin, polychromem Methylenblau Unnas allein und mit Eosin, Methylenblau und Eosin, Thionin-Eosin nach van Giesson, endlich nach Weigertscher Fibrinmethode und nach Weigert und Unna-Tänzer auf elastische Faser.

Bei schwacher Vergrößerung nimmt man an den Schnitten eine gut ausgebildete Blase in der Epithelschicht wahr, ferner ein umschriebenes, rundliches, entzündliches Infiltrat, welches hauptsächlich in der Cutis lokalisiert ist und in die Höhe an die ganz abgeflachte Papillarschicht herantritt; die oberhalb und an den Seiten des Infiltrates befindlichen Papillen sind stark elongiert und abgeflacht. Am Schnittrande bemerkt man einen Teil einer gut ausgebildeten Blase.

Bei starker Vergrößerung stellt sich das Bläschen als rundliches, in der Cutis ganz oberflächlich liegendes Gebilde heraus. Die obere Wand der Blase besteht aus einer Hornschicht zerfaserter, welliger Plättchen. In der Mitte der Blase erhebt sich die Hornschicht bedeutend, indem sie gleichsam einen Auswuchs bildet, welcher mittels Hornplättchen in einzelne unregelmäßige Räume geteilt wird. Einer dieser Räume ist teilweise mit einem serösen, feinkörnigen, mittels Eosin rosarot tingierten Exsudat gefüllt. Die obere Blasenwand, zumal ihre mittlere Vorwölbung, ragen über das Niveau der angrenzenden gesunden Haut bedeutend hervor.

An den Seiten der oberen Blasenwand befindet sich eine Reihe keratohyalinhaltiger Zellen mit geschrumpften Kernen. Das Keratohyalin ist hier unregelmäßig angeordnet in Gestalt verschieden großer unregelmäßiger Klümpchen. An den Seiten der Blase erscheint diese Schicht stark entwickelt. Der mittlere Teil der oberen Blasenwand besteht ausschließlich aus einer dünnen Hornschicht, welche gegen die Peripherie der Blase infolge hinzutretender granulierter und Stachelzellen an Dicke zunimmt.

Die Zellen dieser Schicht liegen teils dicht aneinander, teils schon gesondert; sie sind klein, ei- oder spindelförmig, ihre Kerne sind teils

geschrumpft und stark tingierbar, teils bläschenförmig, schwach gefärbt. Zellgrenzen undeutlich, zusammenfließend. Die solitären spindelförmigen Zellen sind häufig kernlos und sehen dann intensiv gefärbten Klümpchen ähnlich. An einigen Stellen hängen von der oberen Blasenwand gegen das Innere Hornplättchen von unbestimmter Struktur.

Diesen Bälkchen liegen stellenweise, sei es einzelne Leukocytenherde, sei es solitäre auf oben beschriebene Weise veränderte Epithelzellen an, endlich etwas feinkörniges Exsudat.

Die eigentliche Blase ist im oberen Abschnitt fast leer; stellenweise enthält dieselbe etwas feinkörniges Eiweiß-Exsudat. Der mittlere und untere Abschnitt der Blase ist vollständig mit einem Inhalt erfüllt, welcher aus Exsudat, Leukocyten, mehr oder weniger veränderten Epithelzellen besteht, endlich aus kugelförmigen, länglichen oder unregelmäßigen Gebilden, welche in der Mitte rundliche von Protoplasma umgebene Körnchen enthalten.

In den mittleren Blasenpartien tritt das Exsudat reichlicher auf, als in den unteren; dieses Verhalten hängt von der großen Menge zahlreicher morphologischer Elemente ab, welche den unteren Abschnitt des Bläschens fast vollständig ausfüllen. An den von obigen Elementen freien Stellen tritt das Exsudat hie und da auf in Gestalt eines feinen Netzes oder feinkörniger, Zellgebilde untereinander verbindender Massen. Die zahlreichsten Leukocyten findet man in der mittleren Blasenpartie, während ihre Zahl gegen die Basis des Bläschens allmählich abnimmt und an ihre Stelle veränderte Epithelzellen und andere morphologische Elemente treten.

Die Leukocyten sind teils wenig verändert, teils zerfallen und enthalten gewöhnlich mehrere Kerne; das Protoplasma tritt zuweilen als schmaler, lebhaft tingierter Streifen auf. Zwischen den Leukocyten liegen stark veränderte vereinzelte Epithelzellen. Diese teils rundlichen, teils ovalen Zellen besitzen gewöhnlich je einen, selterer zwei oder drei geschrumpfte, mit Kernfarbstoffen lebhaft tingierbare Kerne. Das Protoplasma erscheint in Gestalt eines verschieden intensiv gefärbten Streifens. Zuweilen treten zwischen Kern und Protoplasma ringförmige, leere Räume auf. Die Zellmembran dieser gewöhnlich stark vergrößerten Zellen weist zuweilen eine lebhaftere Färbung auf, als das Protoplasma, meistens läßt sie sich jedoch vom letzteren nicht differenzieren. Die erwähnten Zellen enthalten nirgends Protoplasmafortsätze (Stacheln). Manche Zellen waren kernlos und glichen dann stark tingierten, homogenen Klümpchen, welche stets auf sauere Farbstoffe reagieren.

Im unteren Blasenabschnitt treten in den Vordergrund rundliche, die umgebenden Epithelzellen an Größe vielfach überragende Zellen, welche einen, zwei oder mehrere eiförmige, verschieden gruppierte und mit Protoplasma umgebene Kerne enthalten. Diese Zellen waren im unteren Blasenabschnitt besonders zahlreich. Ihre Kerne waren gewöhnlich größer als die bläschenförmigen Kerne der Epithelzellen, seltener von derselben oder geringeren Größe; sie waren homogen gefärbt, wobei der Kernrand intensiver gefärbt erschien. Die Kerne schienen zuweilen kleine Kernkörperchen zu besitzen; in anderen Kernen schien wiederum das Innere leer zu sein, und der Inhalt derselben als schmaler Streifen oder Halbmond in der Nähe der Zellmembran aufzutreten; zuweilen war der Kerninhalt atrophisch. Hie und da enthielt ein solcher Kern auch einen Chromatinherd in Gestalt unregelmäßiger, solitärer Klümpchen, welche zuweilen außerhalb des Kernes lagen oder zerflossen. Manche Kerne waren stark geschrumpft und intensiv gefärbt. Das die Kerne umgebende Protoplasma war mehr oder minder reichlich, unregelmäßig gruppiert, undeutlich konturirt; zuweilen schien dasselbe zu zerfließen, aber es war schwach körnig. Die erwähnten Zellen besaßen 1—20—30 Kerne. Gegen

die Seiten zu gingen die die seitliche Begrenzung des Bläschens bildenden Zellen des Stratum spinosum allmählich in die oben beschriebenen Gebilde über. Allmählich löste sich der Zusammenhang der Epithelzellen, letztere verloren ihre Protoplasmafortsätze, die Kerne wurden bläschenförmig, vergrößerten und vermehrten sich amitotisch, verloren ihr Chromatin und es entstanden schließlich in der Mitte der Blase die oben beschriebenen vielkernigen Gebilde. Die Basis des Bläschens bestand aus Cutisgewebe. Letzteres war stark infiltriert, die Papillarschicht unter dem Bläschen atrophisch, die erweiterten Gefäße enthielten zuweilen spärliche Erythrocyten. Die Bindegewebszellen vermehrt und gequollen. Die elastischen Fasern gut erhalten.

Die Fortsätze der Stachelzellenschicht in der Umgebung der Blase verlängert, die Interzellularräume erweitert, so daß die Interzellularbälkchen sehr deutlich auftreten. Zwischen den Zellen zahlreiche Leukocyten. In der Papillarschicht um die Blase herum erweiterte Gefäße mit stark gequollenem Endothel; die fixen Bindegewebszellen qualitativ und quantitativ vermehrt. Das Papillargewebe zeigt schwache Leukocyteninfiltration. In der Cutis an einer ganzen Schnittserie starke unregelmäßig gruppierte Infiltrate. Ein schon oben erwähntes Infiltrat liegt etwa 10—12 Papillen weit von der beschriebenen Herpesblase in der Cutis, ohne die Epithelschicht zu berühren. Die Papillarschicht ist hier ganz abgeflacht; das Infiltrat ist von der Epithelschicht mittels eines dünnen, welligen, mit spärlichen Leukocyten infiltrierten Cutisstreifens getrennt. Die Epithelzellen über dem Infiltrat wie verändert, die Interzellularräume sehr schmal. Die Veränderungen der Zellen betreffen meist die Kerne, welche teils bläschenförmig mit einem oder zwei Kernkörperchen, teils geschrumpft sind. Zwischen den Epithelzellen zahlreiche Leukocyten. In diesem Infiltrat bemerkt man schwach konturierte epitheloide Zellen mit bläschenförmigen Kernen und 1—2 Kernkörperchen. Die Kerne scheinen zuweilen das Chromatin zu verlieren und mit dem Protoplasma in rundliche, homogen gefärbte Klümpchen zusammenzufließen. Der Herd enthält zahlreiche polynucleäre Leukocyten; man findet auch wenig veränderte, gequollene, spindelförmige Bindegewebszellen.

An einer Schnittserie sieht man, wie ein ähnliches Infiltrat in die Epithelschicht hineinragt; letztere erscheint stark verdickt. Die Epithelzellen erscheinen auf oben beschriebene Art verändert, ihr Zusammenhang gelockert. Die obere Grenze des Herdes besteht aus Hornzellen. In diesem Herde, welcher kein eigentliches Bläschen ist, bemerkt man zahlreiche in Zerfall begriffene Leukocyten, Epithelzellen mit bläschenförmigen, chromatinlosen oder chromatinarmen Kernen; polynucleäre Gebilde fehlen hier vollständig; die veränderten mononucleären Epithelzellen waren den bereits für die Blase beschriebenen analog.

Drüsen, Haare, Nerven fehlen an den Präparaten.

Fall II. 17jähriges Frauenzimmer. 28. X. 1899. An der Innenseite des linken Oberschenkels in der Nähe der Genitalien bemerkt man eine leicht gerötete, unregelmäßig geformte Hautinsel von der Größe eines Quadratzentimeters; innerhalb derselben befinden sich mehrere kleine, mit trüber Flüssigkeit gefüllte Bläschen und einige etwas kleinere Hauterhebungen. Starkes Jucken der erkrankten Hautpartie. Das Leiden dauert 24 Stunden, die Eruption der Blasen wenige Stunden.

Es wurde ein Stückchen Haut excidiert und in Weingeist fixiert. Präparate aus Paraffin, von der Dicke $^1/_{10}$ *mm*. Färbung wie im vorhergehenden Falle.

Bei schwacher Vergrößerung sieht man eine gut ausgebildete, etwas tiefer unter der Hornschicht, als im ersten Falle liegende Blase, ferner einen großen entzündlichen Herd in der Cutis und zwei kleinere, teils in

Zerfall begriffene Entzündungsherde; dieselben liegen in der Hornschicht in Gestalt breiter Spalten, welche bereits von der Stachelzellenschicht mittels neugebildeter, stäbchenförmige Kerne enthaltender Hornsubstanz geschieden ist.

Stärkere Vergrößerung ergibt einen dem ersten Falle analogen Bau des Bläschens; nur enthält letzteres mehr Leukocyten, Epithelzellen mit geschrumpften, dunkelgefärbten Zellen, sowie amorphe, homogene Klümpchen; hingegen ist die Zahl der polynucleären Gebilde mit homogengefärbten Kernen bedeutend geringer.

Der erwähnte Entzündungsherd ist von der kurz beschriebenen Blase kaum einige Papillen weit entfernt, liegt in der Cutis selbst, von der Epithelschicht durch einen ziemlich breiten, nicht infiltrierten Cutisstreifen geschieden. Die seitlichen Grenzen des Infiltrates sind wie von kleinen Epithelinseln umgeben; das Hautbindegewebe erscheint fester gefügt; dasselbe gilt für die untere Begrenzung des Infiltrates. Letzteres ist eiförmig, an der einen Seite etwas breiter, als an der anderen (siehe Taf. Nr. 2). Der Inhalt des in einen kleinen Abszeß übergehenden Infiltrates besteht aus Leukocyten, Epithelien, homogenen Klümpchen, polynucleären Gebilden, Bindegewebszellen und entzündlichem Exsudat. Der Herd enthält zahlreiche ein- und mehrkernige Leukocyten, welche bereits zum Teil zerfallen sind und in Gestalt feiner, intensiv gefärbter Körnchen auftreten. Die intensiv gefärbten Leukocyten sind in dem Herde ziemlich gleichmäßig gefärbt, während die epitheloiden Zellen regellos gruppiert sind. Letztere sind ziemlich groß, übertreffen bedeutend die Stachelzellen desselben Schnittes und enthalten stark geschrumpfte Kerne. Zuweilen enthalten diese Zellen zwei, drei oder mehr Kerne in verschiedenen Stadien des Zerfalles, z. B. einen großen und einen kleinen geschrumpften Kern oder einen bläschenförmigen, chromatinhaltigen, den anderen geschrumpften Kern.

Die Kerne dieser Zellen sind sehr häufig von leeren, ringförmigen oder unregelmäßigen Räumen umgeben. Zuweilen sind diese den veränderten Kern umgebenden farblosen Räume wie mit einer feinkörnigen, schwach tingierten Masse gefüllt. Letztere enthält öfters gröbere, stärker gefärbte Kerne. Das Protoplasma tritt in verschiedener Quantität auf, färbt sich intensiv mit saueren Farbstoffen, ist stark lichtbrechend und gleichsam faserig oder hyalin. Zuweilen scheinen die epitheloiden Zellen zu Inseln zusammenzufließen.

Das Infiltrat enthält zahlreiche homogene Klümpchen, welche ebenso, wie das Protoplasma der oben beschriebenen epitheloiden Zellen, gefärbt erscheinen, doch kleiner als die epitheloiden Zellen und stark konturiert sind; zuweilen erscheinen sie in der Mitte schwach gekörnt.

Ferner findet man in diesem Herde auch spärliche Gebilde, wie sie ausführlich für den Fall I in der ausgebildeten Blase beschrieben wurden. Es sind dies Körperchen von der Größe zirka eines bläschenförmigen Kernes des Stratum spinosum; sie sind oval oder eiförmig, und sei es intensiv und homogen, sei es schwach oder gar nicht gefärbt. Das Chromatin gruppiert sich an ihrer Peripherie in Gestalt von Körnchen; manche Körperchen sind völlig chromatinlos. Diese Körperchen liegen entweder vereinzelt oder in mehreren und konfluieren nicht; sie sind von Protoplasma umgeben. Im Infiltrate sind diese Gebilde unregelmäßig, häufchenweise verteilt. Die Bindegewebszellen sind im Infiltrate als solche schwer differenzierbar.

Das entzündliche Exsudat tritt an manchen Stellen des Infiltrates in Gestalt zarter, körniger oder netzförmiger Massen auf. An einigen Serienschnitten ist das Exsudat in beträchtlicher Menge im unteren Abschnitt des Herdes sichtbar, wo es, frei von morphologischen Elementen, allein einen bedeutenden Raum einnimmt; anderswo ist es wiederum

spärlicher und tritt nur als Kittsubstanz der morphologischen Elemente auf. An auf elastische Fasern nach Weigert und Unna-Tänzer gefärbten Schnitten sieht man verschieden dicke und lange elastische Fasern in Gestalt dünner, schwach welliger, senkrecht oder schräg zur Hautoberfläche verlaufender Linien. Die Zahl der elastischen Fasern ist im unteren Abschnitt des Infiltrates beträchtlich; gegen die Oberfläche zu verdünnen sich und atrophieren die Fasern vollständig. Außer dieses ausführlich beschriebenen Infiltrates besteht am Schnitte auch bedeutende Infiltration der Papillen und Cutis. Das Papillargewebe erscheint leicht ödematös, die Bindegewebszellen deutlich, die Gefäße zerstreut. Die Papillen enthalten zuweilen kleine Pigmentzellen. Die Infiltrate in der Cutis sind herdweise gruppiert, obwohl letztere am ganzen Schnitte zahlreiche zerstreute Leukocyten aufweist.

Die Hornschicht allenthalben festgefügt, gut erhalten; an zwei Stellen eingekapselte kleine Zerfallsherde, aus grobkörnigen Massen bestehend, in welchen noch Reste wenig veränderter Epithelzellen und Leukocyten zu finden sind. Die granulierte Schicht tritt in Gestalt einer oder zwei Lagen Keratohyalinzellen auf.

Die Stachelzellen und Zylinderzellenschicht wenig verändert. Manche Zellen sind vakuolenhaltig, ihre Konturen nicht durchweg deutlich. Erwähnte Schichten enthalten vielfach solitäre und gruppierte Leukocyten. Drüsen, Haare, Nerven fehlen.

Fall III. Frau, 19 Jahre alt. 22. XI. 1899. Auf der äußeren Fläche der rechten großen Schamlippe und mehr nach hinten zu befindet sich innerhalb leicht geröteter Haut ein kleiner, erbsengroßer Herd, welcher aus zahlreichen teils zusammenfließenden, teils einzeln zwischen den Haaren liegenden Bläschen besteht. Starkes Jucken. Die Eruption ist vor 36 Stunden aufgetreten.

Es wurde ein Hautstückchen excidiert und in Sublimat fixiert. Paraffineinbettung; Färbung wie oben.

Bei kleiner Vergrößerung sieht man an einer Schnittserie zwei große, unmittelbar über der Hornhaut liegende und in die Cutis hineinragende Bläschen. Eines von denselben ist mittels eines Haares in zwei ungleich große Teile geschieden; der größere Teil enthält den Querschnitt eines anderen Haares samt Haarscheiden.

Ferner bemerkt man einen keilförmigen, mit der Basis gegen die Hautoberfläche gerichteten Herd; derselbe liegt in der Epithelzellenschicht und besteht aus veränderten, gelockerten Epithelzellen, Leukocyten und spärlichem serösem Exsudat. Endlich nimmt man unter der Hornschicht zwei kleine, eiförmige, mit serösem Exsudat gefüllte Höhlen wahr; die den Boden dieser Höhlen bildende granulierte Schicht besteht aus 4—5 Lagen Keratohyalinzellen.

Bei starker Vergrößerung sieht man, daß die obere Wand der Bläschen aus festem Horngewebe und einer Lage granulierter Zellen besteht. Diese Schicht ist überall stark ausgeprägt und besteht aus 2—4 Lagen Keratohyalinzellen; über der Blase ist sie weniger deutlich. Von unten liegen der oberen Blasenwand Leukocyten, Epithelzellen mit geschrumpften Kernen und stark tingiertem Protoplasma, amorphe Hornplättchen und feinkörniges, entzündliches Exsudat an. Seitlich werden die Bläschen von mehr oder weniger veränderten, gelockerten Retezellen begrenzt. Die untere Begrenzung der Bläschen infolge starker Infiltration undeutlich. Das eine Bläschen enthält viel, das andere nur sehr wenig seröses Exsudat. In den oberen Partien der Blase treten die Leukocyten herdweise aber spärlich auf; gegen das Innere zu werden sie reichlicher. Die Epithelzellen treten zahlreich, jedoch degeneriert auf. Auch findet man, wie in den vorhergehenden Fällen, polynucleäre Zellen mit chro-

matinhaltigen, intensiv homogen gefärbten Kernen. Um jeden Kern sieht man einen reinen, farblosen Ring, welcher von einem breiten, stark tingierten Streifen umgeben ist. Diese Zellen enthalten 2, 3 bis 10 Kerne. Homogene Klümpchen fehlen.

Wie schon erwähnt, ist ein Bläschen durch ein Haar oder vielmehr durch seine Scheiden in zwei ungleiche Teile getrennt. In dem größeren Teile liegt ein fast quer durchtrenntes Haar samt Haarscheiden. Die Achse des Haares besteht aus gefalteten, regellos zusammengerollten und zerfaserten, amorphen Hornplättchen. Die äußeren Haarscheiden bestehen aus zusammengezogenen, schwach spindelförmigen, fast flachen, mittels ihrer Spitzen einander berührenden Zellen; auf diese Art entsteht ein Netz mit flachen, spindelförmigen, leeren Maschen. In den Zellen der äußeren Scheiden bemerkt man stäbchenförmige, intensiv gefärbte Kerne. Die granulierte Schicht um das Haar stark ausgeprägt. Die Epithelzellen der Haarscheiden klein, mit geschrumpften Kernen; das Chromatin nimmt die Mitte der Kerne ein, der Rand der letzteren erscheint als breiter, intensiv gefärbter Kern. Die Interzellularräume sind schmal, die Brücken deutlich erhalten; in den Zwischenräumen vereinzelte Leukocyten.

Der ausführlich beschriebene, in einem Blasenteil befindliche Haardurchschnitt erscheint einer Insel gleich, welche von Leukocyten, großen gelockerten Epithelzellen mit geschrumpften Kernen, polynucleären Zellen, endlich feinkörnigen Exsudatmassen umgeben ist. Die Scheidewand in der Blase besteht aus Haarscheidezellen und hat die Gestalt eines schmalen Trichters, dessen breites Ende der Haut zugewendet ist. Der untere Teil der Scheidewand besteht aus deutlich konturierten Hornplättchen, deren geschrumpfte Kerne undeutlich sind.

Nach oben zu verlieren die zelligen Bestandteile der Haarscheiden ihre Konturen und Kernreste. Diese Zellen färben sich mit saueren Farbstoffen. Die Spitze der Scheidewand besteht aus zerfaserten, flachen, homogenen, teils mit saueren, teils mit alkalischen Farbstoffen tingierbaren Hornplättchen. Außen ist diese ganze Hornschicht von einer Lage zerfaserter, gedehnter, spindelförmiger, mit intensiv gefärbten Kernen versehener Zellen umgeben.

Der Boden des Bläschens liegt tief in der Cutis, und läßt sich von derselben, wegen starker Infiltration nicht unterscheiden. Auch die einzelnen morphotischen Elemente lassen sich nicht differenzieren.

Die Hornschicht am ganzen Schnitte festgefügt, die granulierte Schicht deutlich. In der Schleimzellenschicht zahlreiche vacuolenhältige Zellen Die Zylinderzellenschicht erscheint verdickt. Die erweiterten Interzellularräume des Stratum Malpighi enthalten zahlreiche Leukocyten. Das Papillargewebe ödematös, die Gefäße erweitert; die Zahl der fixen Bindegewebszellen beträchtlich, die Leukocyten reichlich. Das Papillargewebe enthält spärliche kleine Pigmentzellen. Die Cutis stark, ungleichmäßig infiltriert. In der Tiefe dieser Schicht an einer Schnittserie 2 kleine rundliche, mit serösem Exsudat gefüllte Höhlen. Die elastischen Fasern in den tieferen Hautpartien wie gequollen, in den oberen Grade, verdünnt.

Die Talgdrüsen sichtbar unverändert, von zahlreichen Leukocyten-Infiltraten umgeben. Schweißdrüsen und Haare fehlen.

Fall IV. 20jähriges Mädchen. 22./XI. 1899.

Auf der Innenseite des rechten Oberschenkels, in der Nähe der Schenkelbeuge bemerkt man eine kleine Bläschengruppe, von der Größe eines Stecknadelkopfes — in Mitten blasser, leicht ödematöser Haut. Die Blasen sind teils mit durchsichtiger, teils mit trüber, gelber Flüssigkeit gefüllt. Die Effloreszenz erzeugt Brennen. Die Eruption ist seit ca. 36 Stunden aufgetreten. Es wurde ein Hautstückchen ausgeschnitten und in Sublimat gelegt. Bei schwacher Vergrößerung sieht man zwei gut

ausgebildete Blasen, deren eine unmittelbar unter der Hornschicht, die andere in der Stachelzellenschicht gelegen ist; ferner zwei in Entstehung begriffene entzündliche Herde in der Tiefe des Stratum Malpighi und in der Papillarschicht. Der Bau der Bläschen ist ganz so, wie in den bereits besprochenen Fällen; der geringe Unterschied besteht darin, daß in der einen dieser Blasen von der oberen Wand streifen degenerierter Epithelzellen herabhängen. Der Boden der Bläschen ist wegen starker Infiltration schwer differenzierbar, ragt jedoch bereits in die Papillarschicht hinein. Der Inhalt der Bläschen besteht aus zahlreichen, teils eosinophilen Leukocyten, degenerierten Epithelien von oben beschriebenem Typus, d. h. mit geschrumpften, intensiv gefärbten Kernen und hyalinem Protoplasma, oder mit bläschenförmigen zum Teil chromatinlosen Kernen. Das Protoplasma dieser Zellen ist homogen gefärbt. Endlich findet man homogene Klümpchen.

Polynucleären Zellen begegnet man in großer Anzahl in den tieferen Blasenabschnitten, u. z. in Gestalt von Gebilden, welche gleichmäßig mit eiförmigen, homogegenfärbten, dicht anliegenden Kernen gefüllt sind; andere Kerne enthalten wiederum Chromatin in der Mitte, diese Kerne sind von einem farblosen Ringe und einer dunklen Linie umgeben.

Zwischen diesen zwei typischen Formen polynucleärer bemerkt man allmähliche Übergangsformen. Der Blaseninhalt besteht überdies aus reichlichem serösem Exsudat in Gestalt feinkörniger Massen. Die oben erwähnten zwei kleinen Infiltrate liegen in den tiefen Lagen der Stachelzellenschicht und sind von einander durch 4 stark ödematöse Papillen getrennt. Eines von ihnen, zwei Papillen breit, geht schon in eine kleine Eiterblase über, enthält nämlich zahlreiche Leukocyten, degenerierte Epithelien, vielkernige Zellen und etwas seröses Exsudat. Das zweite Infiltrat bietet ein früheres Entwicklungsstadium. Die Veränderungen betreffen die tiefe Stachelzellenschicht, die Epithelzellenschicht und die Papillen. Die Epithelien sind in ihrem Zusammenhang gelockert, verlieren die Protoplasmafortsätze, ihre Kerne sind stark vergrößert, bläschenförmig; das Chromatin samt Kernkörperchen nimmt die Mitte des Kernes ein, welcher zuweilen von Vacuolen umgeben ist; viele Zellen sind mehrkernig. Ihr Protoplasma ist schwach konturiert, wie zerfließend, ab und zu ganz unsichtbar. Viele solitäre Zellen gruppieren sich untereinander. Infolge der Lockerung der Schleimzellenschicht, ist letztere von Spalten, selbst größeren, leeren unregelmäßigen Räumen durchsetzt; letztere enthalten etwas seröses, feinkörniges Exsudat; zuweilen findet man hier meist polynucleäre Leukocyten. Da in diesem Herde die regenerativen Vorgänge nicht so weit vorgeschritten sind, ist er jünger, als der erste.

Die Veränderungen der diesen Herd überdeckenden Epithelschichten betreffen die Kerne, welche oft bläschenförmig und chromatinlos werden; zuweilen treten Vacuolen auf. Die Interzellularräume verengt, enthalten solitäre Leukocyten, Zwischenbalken unsichtbar. Die Zellmembran intensiv gefärbt. Die überall etwas gelockerte Hornschicht tritt in Form welliger, zerfaserter Plättchen auf. Diese Schicht bildet über der Blase breite, unregelmäßige Spalten und Maschen, in welchen Leukocyten und seröses Exsudat stecken. Die granulierte Schicht erscheint schwach und ungleichmäßig entwickelt. Sie fehlt gänzlich über den Bläschen.

Die Stachelschicht enthält zahlreiche Vacuolen. Die Zylinderzellenschicht schwach entwickelt. Diese Schichten enthalten zahlreiche Leukocyten. Dasselbe gilt von den etwas ödematösen Papillen. Die Cutis unter den Blasen leicht infiltriert. Die fixen Bindegewebszellen zahlreich, ihre Kerne vergrößert, enthalten zuweilen an den Rändern Chromatin. In der Cutis bemerkt man zwei rundliche, mit serösem Exsudat gefüllte Räume. Letztere von der Größe von 6—8 Epithelzellen. Die elastischen Fasern deutlich und intensiv gefärbt. Drüsen, Haare, Nerven fehlen.

Fall V. Pat. 19 Jahre alt. 26./XI. 1899. An der Innenseite des rechten Oberschenkels, in der Nähe der Leistenbeuge bemerkt man im Bereiche einer fingernagelgroßen Hautpartie Bläschengruppen. Die Bläschen sind solitär, mit trüber Flüssigkeit gefüllt und liegen innerhalb wenig veränderter Haut. Die affizierte Partie juckt und brennt; das Leiden dauert seit 24 Stunden. Es wurde eine Hautpartie excidiert, in Sublimat fixiert, in Paraffin eingebettet und in üblicher Weise gefärbt. Am Präparat nur eine ausgebildete Blase sichtbar. Die Hornschicht zerfasert, wellig, über den Blasen stark erhoben. Die granulierte Schicht schwach ausgeprägt, fehlt über den Blasen gänzlich. Die obere Blasenwand besteht aus Hornschicht und zum Teile zumal an den Seiten aus 2—4 Lagen stark elongierter, spindelförmiger Stachelzellen mit langen, vacuolenhaltigen Reihen. Die obere Blasenwand besteht in der Mitte aus unvollständig verhornten, flachen Zellen, welche noch hie und da Reste intensiv gefärbter, geschrumpfter Kerne enthalten; an einer Stelle bilden einige solche Zellen ein spindelförmiges, in das Blaseninnere herabhängendes Bündel. Auch am Blasenboden erheben sich mehrere Zellgruppen in die Höhe. Ein Teil der Scheidewand fehlt. Die seitlichen Wände festgefügt, bestehen aus länglich-spindelförmigen vacuolenhaltigen Retezellen; die Interzellularräume undeutlich; gegen den Boden der Blase zu enthalten diese Zellen zuweilen 2—3 ovale Kerne, welche teils homogen intensiv gefärbt, teils von einem farbbaren Ring umgeben sind. Der Boden liegt in der Cutis, bedeutend unter dem Niveau der umgebenden Papillen; starke Infiltration beeinträchtigt die Deutlichkeit des Bildes.

Der Blaseninhalt besteht aus entzündlichem, faserigen Exsudat, welches keine charakteristische Reaktion bietet, aus solitären Leukocyten, degenerierten Epithelien in Gestalt homogener Klümpchen oder kernhaltiger, vacuolenreicher Körperchen; manche Zellen besitzen einen oder mehrere homogen gefärbte, eiförmige Kerne, teils mit fingierter Mitte und hellem Rande. Die Zellen erscheinen protoplasmaarm und wie zusammenfließend. Unter der Blase ein beträchtliches Infiltrat. Die Papillen in der Nähe der Blase schwach infiltriert, die Bindegewebszellen gequollen. Das Papillargewebe enthält zahlreiche kleine Pigmentzellen; die Gefäße erweitert, leer. Die Cutis enthält zahlreiche Bindegewebszellen mit gequollenen Kernen; zahlreiche regellos angeordnete Leukocyten. Haare, Talgdrüsen und elastische Fasern ohne deutliche Veränderungen. Die Schweißdrüsenknäuel von Infiltraten umgeben. Manche von ihnen enthalten feinkörnige Exsudatmassen. Die Endothelien der Schweißdrüsengänge gequollen, mit gequollenen Kernen. Nerven fehlen im Präparat.

Fall VI. 18jährige Patientin. 2./XII. 1899. An der Innenseite des linken Oberschenkels, in der Nähe der plica inguinalis befindet sich eine Gruppe verschieden großer, zusammenfließender, mit gelblicher Flüssigkeit gefüllter Bläschen. Die Haut unter den Blasen und in der Umgebung normal. Starkes Jucken. Krankheitsdauer 48 Stunden. Es wurde ein Teil der Effloreszenz samt gesunder Haut excidiert, in Sublimat fixiert, und daraus $^1/_{100}$ *mm* dicke Paraffinpräparate verfertigt. Färbung wie oben.

An den Präparaten ist nur eine große, durch zusammenfließen zweier oder mehrerer Blasen gebildete Blase sichtbar. Das Bläschen liegt fast im Niveau der umgebenden Haut und hat die Größe von 6—10 Papillen. Die obere Grenze der Blase wird durch die Hornschicht gebildet. Letztere erscheint allenthalben verdickt und besteht im oberen Abschnitte aus zerfaserten, welligen, kernlosen Hornplättchen. Im unteren Abschnitte sind die Hornplättchen fest aneinander gefügt. Intensive Tinktion mit saueren Farbstoffen. Darunter liegt angedeutet die Körner-

schicht, welche in geringem Maße seitlich auf die obere Blasenwand übertritt; in der Mitte der Blase fehlt diese Lage vollständig. Von der oberen Blasenwand hängen zahlreiche Hornstreifen herab; dieselben bestehen aus Epithelzellen, welche zum Teil verhornt, kernlos sind und ein dickes Fasernetz besitzen. In den auf diese Weise gebildeten Maschen liegen haufenweise Leukocyten. Die seitlichen Blasenwände bestehen aus der Stachelzellenschicht. Die Stachelzellen besitzen große, bläschenförmige Kerne, in welchen das Chromatin entweder die Mitte einnimmt oder ganz fehlt; dann erscheinen die Kerne als blasse, bläschenförmige Gebilde. Die Ränder der Kerne sind einmal deutlich, ein anderes Mal verschwommen. Die Zellen sind zwei- bis mehrkernig. Das Protoplasma erscheint entweder geschrumpft, intensiv gefärbt oder zerfließend, schließlich auch atrophisch; im letzteren Falle begegnet man Haufen solitärer, vergrößerter Kerne. Die die seitliche Begrenzung der Blasenwand bildenden Zellen liegen nicht dicht aneinander, wie in den anderen Fällen, sondern erscheinen hie und da gelockert und fallen in das Innere der Blase hinein.

Infolge starker Infiltration läßt sich der Boden der Blase von der infiltrierten Cutis nicht unterscheiden.

Der Blaseninhalt besteht hauptsächlich aus Exsudat in Form teils eines feinen Netzes, teils grober Fibrinfasern. Das Netz läßt sich mit sauren Farbstoffen intensiv färben, ohne die klassische Fibrinreaktion zu geben. Außerdem enthält die Blase stark degenerierte Epithelzellen, analog den seitlich befindlichen; diese Zellen, oder vielmehr ihre Kerne vereinigen sich zu großen, polynucleären Gebilden. Die Kerne sind entweder homogen oder nur in der Mitte und am Rande gefärbt, während dazwischen eine farblose Zone erscheint. Ferner finden wir zahlreiche homogene Klümpchen, mit Resten dunkel gefärbter, atrophischer Kerne. Endlich begegnet man zahlreichen polynucleären Leukocyten. An einer Stelle sitzt in der Hornschicht ein kleiner, ovaler, mit feinkörniger Exsudatmasse gefüllter Herd.

Die Stachelzellenschicht in der Nähe der Blase besitzt teils geschrumpfte, vacuolenhältige, teils bläschenförmige, chromatinarme Kerne. Auch erscheinen darin zahlreiche Leukocyten, welche zum Teil in höhlenförmigen Interzellularräumen stecken. Die Zylinderzellenschicht ist verdickt und enthält zahlreiche braune Pigmentkörner, ferner kleine spindelförmige, intensiv gefärbte Zellen mit großen Kernen und wenig Protoplasma. Die Papillen stark infiltriert, die Gefäße dilatiert, ihr Endothel gequollen. Die fixen Bindegewebszellen vergrößert. Zahlreiche braune Pigmentzellen- und Körner. Die Cutis stark infiltriert, hauptsächlich in der Nähe von Gefäßen; letztere erweitert und blutüberfüllt. Die Umgebung der Schweißdrüsen stark infiltriert. Die elastischen Fasern gequollen. Haare, Talgdrüsen, Nerven fehlen im Präparat.

Fall VII. 18jährige Patientin. 1./IV. 1900. An der Innenfläche des rechten Oberschenkels, in der Nähe der Genitalien befindet sich eine gerötete, im Durchmesser $1^1/_2$ *cm* messende Hautinsel mit mehreren bis stecknadelkopfgroßen, mit trüber Flüssigkeit gefüllten Bläschen. Brennen und Jucken. Die Eruption dauert 24 Stunden.

Ein mit Bläschen besäetes Hautstückchen wurde ausgeschnitten, in Sublimat fixiert, in Paraffin eingebettet und daraus $^1/_{100}$ *mm* dicke Schnitte verfertigt. Färbung wie in Fall I. An einer Schnittserie sieht man eine große, ausgebildete Blase, an der anderen kleine, mit Leukocyten infiltrierte Herde, welche teils in der Hornschicht, teils in den oberen Stachelzellenlagen liegen.

Die beträchtliche Blase unterscheidet sich von den in den vorhergehenden Fällen beschriebenen dadurch, daß an einer Seite unten sich

einige kleine Spalten befinden, gebildet durch Streifen elongierter und zerfallender Stachelzellen; diese Maschen enthalten Eiterkörperchen und feinkörniges, seröses Exsudat. Die ganze Blase ist mit serösem Exsudat und zahlreichen Eiterzellen gefüllt; am Boden der Blase zahlreiche polynucleäre Gebilde. Die Kerne sind in der Mitte gefärbt; zwischen derselben und dem intensiv gefärbten Rand liegt eine farblose Zone. Diese Gebilde sind unregelmäßig gestaltet, eiförmig; die Kerne von spärlichem, hyalinem, zerfließendem Protoplasma umgeben. Die die Blase umgebenden Stachelzellen besitzen meist geschrumpfte Kerne mit großen Vacuolen. Der Boden der Blase ist infolge starker Infiltration undeutlich abgegrenzt.

An einer anderen Schnittserie sieht man zahlreiche kleine Herde mit Leukocyten und Resten zerfallener Epithelzellen; letztere erscheinen teils eingekapselt, d. h. von völlig verhornter Zellschichte umgeben, oder aber es besteht die untere Begrenzung eines solchen Herdes aus unvollständig verhornten Zellen mit stäbchenförmigen Kernen. Nach unten zu gehen diese Zellen allmählich in das Stratum spinosum über. An anderen Stellen befinden sich obige Herde im Stadium der Entwicklung. Zwischen den stark ödematösen und vergrößerten Stachelzellen mit bläschenförmigen oder geschrumpften vacuolenhaltigen oder protoplasmahaltigen Kernen entstehen große Spalten. An diesen Stellen fließen die Grenzen der Stachelzellen zusammen, während die Zwischenbalken vollständig schwinden.

In den Spalten liegen zahlreiche polynucleäre Leukocyten. Wo das Epithelgewebe stärker gelockert und ödematös erscheint, haben wir ein ungleichmäßiges Netz vor uns; dasselbe besteht aus veränderten Epithelzellen und beherbergt Leukocyten, degenerierte Zellen und ihre Kerne.

Die Hornschicht an beiden Schnittserien wellig, zerfasert, verdickt; granulierte Schicht unsichtbar; hie und da bemerkt man solitäre keratohyalinhaltige Spindelzellen. Die Hornschicht grenzt unmittelbar an eine Zellschicht mit eiförmigen Kernen. Weit entfernt von den beschriebenen Herden treten in der Stachelzellenschicht spärliche Vacuolen auf. Die Interzellularräume deutlich; die Zylinderzellenschicht verdickt. Beide Schichten enthalten zahlreiche Leukocyten.

Papillen schwach infiltriert; die Bindegewebs- und Endothelzellen gequollen; die am Präparat spärlich auftretende Cutis enthält Herdinfiltrate; letztere enthalten gerade, wie verdünnte elastische Fasern in verschiedener Quantität. Die zahlreichen Bindegewebszellen enthalten rundliche, eiförmige, gequollene Kerne, analog den Kernen der Epithelschicht. Haare, Drüsen, Nerven fehlen am Präparat.

Fall VIII. Patientin 20 Jahre alt. 21./IV. 1901. An der Innenseite des linken Oberschenkels in der Nähe der Plica femoralis bemerkt man eine kleine Gruppe von teils mit trüber, weißlicher Flüssigkeit gefüllten, teils mit roten Börkchen bedeckter Bläschen; die Haut selbst erscheint leicht ödematös und gerötet. Krankheitsdauer zirka 3 Tage. Es wurde ein Teil der Effloreszenz excidiert, in Weingeist fixiert und in Paraffin eingebettet. Schnitte von $^1/_{100}$ Dicke. Färbung wie gewöhnlich.

An Serienschnitten keine Blasen. Man sieht nur in den oberen Abschnitten der Stachelzellenschicht und der Hornschicht Zerfallsherde, welche abgekapselt und in Elimination begriffen erscheinen. Ferner befindet sich in der Stachelzellenschicht ein großer, aus degenerierten Epithelien, Leukocyten und Fibrin bestehender Herd. Dieser Fall ist dem Fall VII ganz analog; diese Herde enthalten zuweilen Epithelzellen in Gestalt teils homogener, teils geschrumpfter, intensiv gefärbter Kerne und homogen gefärbtes Protoplasma besitzender Klümpchen. Polychromes Methylenblau Unnas färbt den Herd — gleich der Hornschicht — blau; die degenerierten Epithelzellen färben sich dunkelblau, die übrigen Ge-

webe violett. Von der Stachelzellenschicht werden diese Herde durch eine dicke Lage spindelförmiger Zellen mit stäbchenförmigen, elongierten Kernen geschieden.

Der große zerfallende Herd erscheint nur am Rande des Präparates, weshalb man von seinem Umfange keinen richtigen Begriff bekommt. Der am Präparat sichtbare Teil des Herdes nimmt die Breite von drei Papillen ein. Der Herd sieht wie eine vertrocknende Blase des Stratum spinosum aus und war in den Frühstadien (die späteren Stadien sind schon oben beschrieben worden); unter dem Herde nämlich besteht bereits eine 6—8schichtige Epithellage; die Epithelien enthalten noch zum Teil Vacuolen und in den Interzellularräumen zahlreiche Leukocyten. Dieser netzförmige Herd besteht aus degenerierten Epithelzellen in Gestalt homogener Klümpchen, aus Klümpchen mit geschrumpften Kernen, aus strukturlosen Hornplättchen, Leukocyten und einem Fibrinnetz. Polynucleäre Zellen fehlen in diesem Herde. Unter dem beschriebenen Herde starke Infiltration der Cutis und Papillarschicht. Die Hornschicht überall verdickt, zerfasert, wellig. Die granulierte Schicht läßt sich nicht differenzieren. Die Stachelzellenschicht stark verdickt; zahlreiche Zellen, selbst weit von den entzündlichen Herden sind vacuolenhaltig. Die Interzellularräume erweitert. Zahlreiche zerstreute Leukocyten. Die Zylinderzellenschicht pigmentreich. Die Papillen gequollen, leukocytenreich; die Gefäße dilatiert; ihr Endothel und die fixen Bindegewebszellen gequollen. Die Cutis von zahlreichen Herdinfiltraten durchsetzt, desgleichen die Umgebung der Schweißdrüsen und Haarscheiden. Die Zahl der Bindegewebszellen vergrößert. Die elastischen Fasern, Haare, Drüsen sichtbar unverändert. Nerven fehlen im Präparat.

Fall IX. 17jährige Patientin. 4./V. 1900. An der Außenfläche der linken großen Schamlippe, mehr nach hinten zu, im Bereiche der Haare eine Bläschengruppe. Die stecknadelkopfgroßen Bläschen unregelmäßig zerstreut, verursachen Jucken und Brennen. Die Symptome dauern seit 36 Stunden.

Es wurde ein Teil der Effloreszenz excidiert, in 60% wässeriger Formalinlösung fixiert, in Paraffin eingebettet. Dicke der Schnitte $^1/_{100}$ *mm*. Färbung wie oben.

Bei schwacher Vergrößerung sieht man zwei umfangreiche Infiltrate der tieferen Hautschichten: die Infiltrate betreffen die Epithelschicht, die Papillarschicht und z. T. die oberen Cutisschichten; ein Infiltrat nimmt die oberen Cutisschichten und teilweise die Papillarschicht ein. Die Epithelschicht wenig verändert.

Bei starker Vergrößerung stellt sich das erste Infiltrat als eine in Entwicklung begriffene, das zweite als eine bereits ausgebildete Blase dar. Die obere Grenze des ersten Bläschens besteht aus schwach entwickelten Hornschichten und 2—4 Lagen ovaler Stachelzellen mit geschrumpften Kernen und großen Vacuolen; die zweite Blase liegt unmittelbar unter der sehr dünnen Hornschicht. Die Seitenwände sowie der tief in der Cutis liegende Boden beider Bläschen treten wegen der starken Infiltration undeutlich hervor. Außer den gewöhnlichen Inhaltsbestandteilen des Bläschens — wie Exsudat, degeneriertes Epithel in Form von homogenen oder teils kernhaltigen Klümpchen — begegnet man zahlreichen polynucleären, rundlichen oder eiförmigen Gebilden mit homogen tingierten Kernen, welche im Protoplasma Chromatinreste enthalten; ferner findet man Inseln von Epithelzellen mit verschiedenen Graden von Kerndesorganisation und Chromatinverlust; endlich viele Erythrocyten. Der untere Abschnitt des Bläschens enthält vereinzelte elastische Fasern.

Das Infiltrat in der Cutis ist unregelmäßig halbkugelig und etwa fünf Papillen breit; seine untere konvexe Partie liegt tief in der Cutis,

während sich die Seiten gleich Ästen in die Höhe erheben, bis an die interpapillären Epithelauswüchse herantreten und mit denselben konfluieren. Die Mitte dieses in der Papillarschicht liegenden Herdes stellt ein weitmaschiges Bindegewebsnetz dar; die Maschen sind teils mit feinkörnigem, serösem Exsudat gefüllt. Der Herd enthält zahlreiche polynucleäre Leukocyten, epitheloide Zellen mit bläschenförmigen, homogen gefärbten, stark konturierten Kernen, zahlreiche polynucleäre Zellen mit dunkelgefärbten, geschrumpften oder bläschenförmigen Zellen, die Gruppierung des Kernchromatins mannigfaltig. Diese Zellen sind rundlich, eiförmig oder spindelförmig; das Protoplasma der Kerne zuweilen netzförmig. Nach unten zu geht dieser Herd allmählich in ein großes Infiltrat über, in welchem man, besonders an der unteren Grenze einzelne rundliche Kerne von Bindegewebszellen wahrnimmt; die Kerne verlieren ihr Chromatin und sind den in polynucleären Zellen enthaltenen Gebilden ähnlich.

Die Hornschicht allenthalben dünn, wellig, zerfasert. Die deutliche granulierte Schicht besteht aus 2—3 Lagen keratohyalinhaltiger Zellen. Die Stachelzellenschicht stark entwickelt, besitzt zahlreiche bläschenförmige, vacuolenhaltige Kerne. In vielen Kernen ist das Chromatin randständig, wodurch der Kern homogen gefärbt mit stark tingiertem Rande erscheint. Die Zwischenzellenräume gelockert. Die interpapillären Epithelzapfen enthalten in den unteren Abschnitten zahlreiche Leukocyten. Die Papillen gequollen, enthalten zahlreiche spaltenförmige, leere Räume. Die dilatierten Gefäße blutstrotzend; ihr Endothel und die fixen Bindegewebszellen gequollen; starke leukocytäre Infiltration hauptsächlich der Papillenbasis. In der Bindegewebslage bemerkt man außer den beschriebenen umfangreichen zahlreiche kleine Infiltrate in der Umgebung der Gefäße und Schweißdrüsen, ab und zu auch der Haarzwiebeln. Die Gefäße der Cutis erweitert, enthalten zahlreiche Erythrocyten. Die Kerne der Talgdrüsenzellen sind hie und da geschrumpft, ihr Chromatin zuweilen randständig. Starke Infiltration um die Talgdrüsen; solitäre Leukocyten zwischen den Zellen der Schweißdrüsen. Zahlreiche Haardurchschnitte am Präparat. Die granulierte Schicht im Bereiche der Haarscheiden deutlich. Die Haarscheiden geschrumpft, wodurch zwischen denselben weite Räume zu stande kommen. Die trichterförmige Mündung der Haarscheiden enthält zahlreiche zerfaserte, homogene Hornplättchen. Die Hautmuskeln enthalten zuweilen solitäre Leukocyten und sind öfters von Infiltraten umgeben; die elastischen Fasern ohne deutliche Veränderungen; in den oben beschriebenen Herden atrophisch. Nerven fehlen im Präparat.

Fall X. Pat. 22 Jahre alt. 2./V. 1900. An der Innenseite der linken großen Schamlippe befindet sich eine Gruppe konfluierender, mit trüber Flüssigkeit gefüllter Bläschen, welche inmitten geröteter und leicht ödematöser Haut sitzen. Krankheitsdauer 48 Stunden. Heftiges Jucken. Es wurde ein krankes Hautstück nebst etwas gesunder Haut excidiert und in Sublimat fixiert.

An mehreren Serienschnitten sieht man je 3—7 ausgebildete Bläschen auf einem Präparat, jedes 2—5 Papillen von dem benachbarten entfernt. Manche Bläschen besitzen Scheidewände, aus 2—3 Reihen Epithelzellen bestehend.

Bei starker Vergrößerung erscheint die Hornschicht sehr schwach ausgeprägt, zerfasert, desgleichen die Keratohyalinzellenschicht. Die obere Blasenwand meist erhalten, zuweilen fehlt sie vollständig; sie besteht aus zerfaserter Hornschicht, an welche von unten einzelne degenerierte Stachelzellen, selbst zwei Reihen derselben herantreten.

Einzelne Bläschen, zumal die kleinen, sind mittels dünner Scheidewände aus Epithel in zwei bis drei Abschnitte getrennt; die Scheidewände bestehen aus elongierten, spindelförmigen, oft vacuolenhaltigen Stachel-

zellen. Zuweilen besteht nur ein Teil der Scheidewand, während der andere zerfallen ist; dann hängt im Innern der Blase von der oberen Wand ein langer Streifen herab. Die seitlichen Bläschengrenzen undeutlich; die dieselben bildenden Stachelzellen gelockert, wobei die einzelnen degenerierten Zellen von zerfallenden Leukocyten sich schwer unterscheiden lassen. Der Boden der Blase — infolge starker Infiltration und Degeneration der Epithelzellen — undeutlich. Die Infiltrate reichen tief in die Cutis hinein. Der Inhalt der Bläschen ist analog den übrigen Fällen und besteht aus reichlichem, serösem Exsudat, zahlreichen Leukocyten und degenerierten, teils kernhaltigen Epithelien; ferner findet man rundliche Zellen mit großen, bläschenförmigen, chromatinhaltigen Kernen und polynucleäre Zellen. Letztere besitzen 2—20 teils homogene, teils nur in der Mitte und am Rande gefärbte Kerne. Zahlreiche Zellen enthalten Kerne beider Art. Das reichliche Protoplasma schlecht gefärbt; in einzelnen polynucleären Zellen zerfließt es gleichsam, wodurch die einzelnen Zellen konfluieren. Das Protoplasma enthält zahlreiche, feine, braune Pigmentkörner.

Die interpapillären Epithelzapfen enthalten überall zahlreiche Leukocyten; die Färbung der Zellen undeutlich, diffus; dieselben enthalten viele Kerne mit Vacuolen und zerfallendem Chromatin. Die Interzellularräume undeutlich. Die Zylinderzellenschicht pigmentreich. Papillen stark ödematös, enthalten z. T. seröses, feinkörniges Exsudat. Die Struktur einzelner Papillen — infolge starker Infiltration verwischt. Die Bindegewebszellen und das Gefäßendothel stark gequollen.

Das Bindegewebe stark infiltriert; in der Umgebung der Gefäße, Haarscheiden und Talgdrüsen einzelne umfangreiche Infiltrationsherde. Haare und Muskeln fehlen im Präparat. Die Bindegewebsschicht enthält in der Tiefe umfangreiche, endothellose, mit schwachgefärbten, feinkörnigen Exsudatmassen gefüllte Räume. Die elastischen Fasern sichtbar, unverändert. Am Boden der Blase einzelne, dünne, elastische Fasern; desgleichen in den tieferen Infiltraten. Nerven fehlen im Präparat.

Fall XI. 19jährige Frauensperson. An der Innenfläche des rechten Oberschenkels, in der Nähe der Leiste befindet sich eine Gruppe kleiner, mit trüber, opalisierender Flüssigkeit gefüllter, inmitten etwas ödematöser und geröteter Haut liegender Bläschen. Starkes Brennen. Dauer des Ausschlages kaum 24 Stunden.

Ein Stückchen der Effloreszenz wird excidiert und in Flemmingscher Lösung filtriert. Paraffineinbettung. Dicke der Schnitte $^1/_{100}$ *mm*. Färbung mit Safranin O, Safranin O und Pikrinsäure, polychromem Methylenblau Unnas.

Am Präparat sieht man eine ausgebildete, flache, breite Blase in den oberen Lagen der Stachelzellenschicht. Seine obere Grenze wird von der zerfaserten, schwarzgefärbten Hornschicht gebildet; dieselbe erscheint im ganzen Präparat gleich. Darunter liegen teils rot mit Safranin O, teils violett mit polychromem Methylenblau gefärbte Hornlagen. Auch diese Schicht ist zerfasert; an ihrer unteren Grenze, gegen die obere Blasenwand zu, bemerkt man solitäre, homogene, hie und da kernhaltige gefärbte Hornplättchen. Die seitlichen und die untere Blasenwand bestehen aus degenerierten Stachelzellen; die Blase ist flach, mit eiförmigem Grund; im unteren Abschnitt ist dieselbe mit geronnenem, schwach gefärbtem, serösem Exsudat und spärlichen Leukocyten gefüllt, oben dagegen leer. Die Stachelzellen in der Umgebung der Blase gelockert und bilden an den Seiten und dem Boden der Blase bläschenförmige Spalten, welche teils leer, teils mit Leukocyten und serösem Exsudat gefüllt sind. Diese Zellen sind für gewöhnlich vergrößert, ihre Kerne geschrumpft; der Zellinhalt besteht aus großen Vacuolen. Viel seltener begegnet man

Zellen mit bläschenförmigen, chromatinhaltigen, schwach homogen gefärbten, rundlichen Kernen; letztere besitzen ab und zu ein intensiv tingiertes Kernkörperchen. Polynucleäre Zellen fehlen.

Unter dem Bläschen ein starkes Infiltrat.

Die Basis des Bläschens erscheint infolge Lockerung der vacuolenhaltigen Zellen in Gestalt eines Netzes mit unregelmäßigen Maschen, welche teils leer, teils mit serösem Exsudat und Leukocyten gefüllt sind. Die Grenze der Epithelschicht undeutlich. Das Infiltrat unter der Blase reicht tief, bis an den Rand des Schnittes.

Die Zellen des Stratum spinosum zwischen den Papillen, sowie die des Rete Malpighi, in der Nähe der Blase ödematös, enthalten große Vacuolen und meist geschrumpfte Kerne. Die Interzellularräume undeutlich, enthalten zahlreiche Leukocyten. Im unteren Abschnitt des Präparats treten obige Veränderungen weniger scharf auf.

Die Papillen ödematös, ihre Gefäße leer; das Gefäßendothel und die Kerne der fixen Bindegewebszellen stark gequollen. Die Papillen überall leukocytär stark infiltriert.

Die Cutis stark infiltriert, außerdem in der Umgebung von erweiterten Gefäßen, Haarzwiebeln, Haarscheiden und Talgdrüsen Herdinfiltrate.

Bei Färbung mit polychromem Methylenblau erscheint die äußere Haarscheide blaugrün, die Achse des Haares gelb. Die Haarscheiden stark verfasert. Die zahlreichen Talgdrüsen ohne deutliche Veränderungen. Nerven, Schweißdrüsen, Muskelfasern fehlen im Präparat.

Fall XII. 23jähriges Frauenzimmer. 6./XII. 1900. Auf der äußeren hinteren Fläche der rechten großen Schamlippe, in der Nähe der, Komissur bemerkt man eine Gruppe kleiner, stecknadelkopfgroßer in der Mitte der Effloreszenz konfluierender Bläschen, innerhalb leicht ödematöser Haut. Leichtes Brennen. Die Krankheit dauert seit zwei Tagen.

Es wurde ein Teil der Effloreszenzen samt gesunder angrenzender Haut excidiert; das Präparat in Sublimat fixiert und in Paraffin eingebettet. Dicke der Schnitte $^1/_{100}$ *mm*. Färbung wie im Fall I.

An einer Schnittserie sieht man bei schwacher Vergrößerung zwei kleine Bläschen und einen Teil einer großen, randständigen Blase. Der Bau der Bläschen ist wie netzförmig. Die Hornschicht überall zerfasert, dünn, aus homogen gefärbten Streifen bestehend. Die granulierte Schicht fehlt vollständig. Die obere Wand der breiten und über das Hautniveau wenig erhabenen Bläschen besteht aus Hornschicht und 2—4 Reihen bedeutend veränderter Stachelzellen. Die Kerne erscheinen meist geschrumpft, wie ödematös, vacuolenhaltig; die Zellgrenzen konfluieren und bestehen aus homogen gefärbter, stellenweise wie faseriger Masse, von welcher aus in das Innere der Blase Streifen teils vom Epithel, teils von fibrinösem Exsudat hineinragen. Eine von den Blasen ist mittels eines dicken Epithelstreifens in einen oberen linken und unteren rechten Abschnitt geschieden (s. Taf. 3). Der Streifen setzt sich aus 2—3 Reihen gut erhaltener, elongierter Stachelzellen zusammen; der obere Teil der Scheidewand besteht aus gelockerten, zerfallenden Epithelzellen; daneben polynucleäre Zellen mit stark homogen tingierten Kernen und reichlichem, intensiv gefärbten Protaplasma. Manche polynucleäre Zellen scheinen bereits zu zerfallen.

Die Blase hat netzförmigen Bau, das Netz besteht hauptsächlich aus Fibrin, welches jedoch keine klassische Färbung nach Unna-Weigert gibt; die Maschen des Netzes enthalten Leukocyten.

Die linke Seitenwand der Blase besteht aus relativ wenig veränderten Stachelzellen; dieselben sind teils vacuolenhaltig, meist ödematös; die Interzellularräume erweitert.

Die rechte Blasenwand geht in ein entzündliches Infiltrat über Epithelzellen fehlen hier vollständig. Diese Wand besteht aus Epithelresten und Fibrinnetz.

Die untere Grenze wegen starker Infiltration undeutlich, der Blasengrund netzförmig.

Der Blaseninhalt besteht außer aus den oben beschriebenen Bestandteilen noch aus spärlichen feinkörnigen Exsudatmassen. Die benachbarten Papillen stark ödematös, infiltriert; wo die Infiltration schwächer ist, sieht man erweiterte Gefäße mit gequollenem Endothel; die Kerne der Bindegewebszellen gequollen; zahlreiche Pigmentkörner.

Die Cutis überall infiltriert, zumal in der Umgebung der Haarzwiebeln, Talgdrüsen und Hautgefäße. Haare ohne deutliche Veränderungen. Die Haarscheiden zerfallen in ihre Bestandteile; dazwischen zahlreiche Leukocyten. Dasselbe gilt für die Talgdrüsen. Die elastischen Fasern ohne deutliche Veränderungen. Die Hautmuskulatur enthält vereinzelte Leukocyten.

Schweißdrüsen und Nerven fehlen.

Fall XIII. 19jähriges Mädchen. 1./VI. 1901. Am Mons Veneris eine Gruppe kleiner, mit weißlicher Flüssigkeit gefüllter, Bläschen. Die Die Blasen sitzen innerhalb ödematöser Haut und verursachen starkes Jucken; die Krankheit dauert 36 Stunden.

Es wurde ein Teil der Effloreszenz samt angrenzender gesunder Haut excidiert und in Weingeist fixiert. Paraffinpräparate von $^1/_{100}$ *mm* Dicke. Färbung wie in Fall I. Es wurden mehrere Schnittserien vertertigt. Auf diese Weise konnte man verschiedene Stadien der Blasenbildung wahrnehmen, von Infiltraten in der Tiefe des Bindegewebes angefangen bis zur vollständigen Blasenbildung.

An einer Schnittserie bemerkt man in der Epidermis verschieden große Herde; dieselben sind meist keilförmig, mit gegen die Hautfläche gerichteter Basis. Die Zellen dieser Herde sind mehr oder weniger gelockert, degeneriert, die Zabl der Kerne vermehrt, wodurch die Zellen größer geworden sind. Die Kerne sind bläschenförmig, oval, teilweise chromatinlos und bilden dann homogene, eiförmige mit saueren Farbstoffen tingierbare Klümpchen.

Viele Zellen besitzen mehrere Kerne, so daß die großen polynucleären Zellen durch Konfluenz einzelner mehrkerniger Gebilde zu entstehen scheinen. Das Protoplasma erscheint hier gleichmäßig gefärbt und an den Rändern wie zerfließend. In den Interzellularräumen findet man solitäre Leukocyten und spärliches seröses Exsudat. An einer anderen Schnittserie erheben sich ein wenig über das Hautniveau einige ausgebildete Bläschen. Davon besitzen viele Reste von Scheidewänden, welche teils aus homogenen formlosen Hornplättchen, teils aus Spindelzellen bestehen; letztere ragen von der oberen oder den seitlichen Wänden in Gestalt von Bälkchen in das Innere der Blase hinein. Der Blaseninhalt besteht teils aus feinkörnigen netzförmigen Exsudaträumen, teils fast ausschließlich aus Eiterzellen. Die Zellen enthalten zahlreiche große Epithelzellen mit Resten bläschenförmiger Kerne, oder in Gestalt großer, homogener Klümpchen. Am Boden der Bläschen sieht man zahlreiche polynucleäre Zellen, teils mit großen, eiförmigen, homogen gefärbten, teils mit geschrumpften Kernen, mit zentralem oder randständigem Chromatin. Die polynucleären Zellen haben ein hyalines, wie zerfließendes, intensiv tingiertes Protoplasma, welches ab und zu Chromatinkörner enthält.

Viele Blasen konfluieren, aber sind nur durch 1—2 Papillen oder einen schmalen Epithelstreifen von einander getrennt. Auf dieser Schnittserie enthalten alle Bläschen Massen von Leukocyten, etwas Exsudat und zahlreiche polynucleäre Zellen.

In manchen Blasen sieht man Haardurchschnitte. Die Zellen der Haarscheiden haben dieselben Veränderungen erlitten, wie die des Stratum spinosum in den Bläschen. Die Zellen werden gelockert, ihr Zusammenhang geht verloren, desgleichen die Protoplasmafortsätze. Die Kerne werden eiförmig und vermehren sich amitotisch. Das Chromatin zerfällt. Die Haare sind von degenerierten Epithelien und Leukocyten umgeben. An einer Stelle sieht man zerfallende Zellen einer Talgdrüse. Diese Zellen erscheinen vergrößert, ihre Kerne sind teils bläschenförmig, chromatinarm, teils geschrumpft; an vielen Stellen, wo die Zellen fehlen, tritt feinkörniges, entzündliches Exsudat auf.

Die Hornschicht überall undeutlich, zerfasert. Die undeutliche granulierte Schicht besteht aus 1—2 Reihen Keratohyalinzellen.

Die Stachelzellenschicht in beträchtlicher Entfernung von den entzündlichen Herden, sowie die Papillarschicht — ohne sichtbare Veränderungen. In der Nähe der Entzündungsherde sind die Kerne des Stratum spinosum vergrößert. Die Zellen sind vacuolenreich, die Interzellularräume erweitert, enthalten zahlreiche Leukocyten.

Infolge starker Infiltration ist die Abgrenzung der Blasen gegen die Haut undeutlich; ihre obere Grenze besteht — sei es aus Horn-, sei es aus bis zur Mitte der Dicke Stachelzellenschicht. Die Papillen erscheinen in der Nähe der Entzündungsherde stark infiltriert; desgleichen in der Cutis, wo die Infiltration unregelmäßig, meist in der Umgebung der Gefäße der Haarscheiden und Talgdrüsen stattfindet.

Die elastischen Fasern in den entzündlichen Herden im Bestand der Atrophie; Talgdrüsen und Nerven fehlen.

Fall XIV. Weib, 19 Jahre alt. 9./VI. 1901. An der Außenfläche der großen linken Schamlippe bemerkt man inmitten geröteter und ödematöser Haut eine Gruppe ganz ausgebildeter, mit klarer Flüssigkeit gefüllter Bläschen. Starkes Jucken. Krankheitsdauer nicht ganz 24 Stunden.

Es wurde ein Teil der Effloreszenz samt angrenzender, gesunder Haut excidiert und auf 2 Monate in Müllersche Flüssigkeit gelegt. Paraffinpräparate von der Dicke $^1/_{1000}$ *mm*. Färbung wie im Fall I.

Man bemerkt am Präparat eine große, ausgebildete, nur im unteren Abschnitte mit seröser Flüssigkeit und spärlichen Leukocyten gefüllte Blase. Am Boden der Blase zahlreiche polynucleäre Zellen und Eiterkörperchen. Der Fall ist dem Fall I analog, nur besteht der Unterschied darin, daß vom Boden der Blase aus, sich bis $^1/_3$ der Höhe eine schräge, konische Gruppe von Epithelzellen erhebt; seitlich bemerkt man eine dünne Scheidewand aus zwei Reihen Stachelzellen, wodurch von der Hauptblase eine kleine, längliche Höhle abgeschnürt wird; von der oberen Wand der hauptsächlich aus einer Lage Hornzellen und 1—2 Lagen degenerierter Stachelzellen bestehender Blase, hängt ein aus verhornten, unregelmäßigen Plättchen gebildeter Streifen herab. Das Infiltrat am Blasenbecken dringt tief in die Cutis ein. Die Hornschicht überall zerfasert, in Gestalt welliger Streifen; die granulierte Schicht fehlt. Die der Blase angrenzenden Stachelzellen vacuolenreich. Die Papillen in der Nähe der Blase erweitert, enthalten reichliches, feinkörniges Exsudat und spärliche Leukocyten. Überall ist das Endothel, die Kerne der fixen Bindegewebszellen und der Cutis ödematös. Die Papillen reich an Pigmentzellen. Starke Herdinfiltration bis tief in die Cutis. Haare und Talgdrüsen ohne deutliche Veränderungen. Unterhalb der Blase sieht man im Infiltrate solitäre, gerade, dünne elastische Fasern; dieselben erscheinen zuweilen brüchig. Schweißdrüßen und Nerven fehlen.

Fall XV. 23jährige Frauensperson. 13./VI. 1901. Auf der Innenseite des linken Oberschenkels, in der Nähe der Genitalien bemerkt man innerhalb geröteter Haut eine Gruppe beträchtlicher Blasen; in der Nähe

kleine knötchenförmige Infiltrate. Starkes Jucken und Brennen. Krankheitsdauer 86 Stunden.

Es wurde ein Teil der Effloreszenz excidiert, in Sublimat fixiert, in Paraffin eingebettet und daraus $^1/_{100}$ *mm* dicke Schnitte verfertigt. Färbung wie im Fall I.

Bei schwacher Vergrößerung bemerkt man in der Cutis zwei große von einander durch 6 Papillen getrennte Infiltrate. Das eine liegt tief in der Cutis, das andere mehr oberflächlich. In der Epithelschicht bedeutende netzförmige Räume. — Bei starker Vergrößerung erscheinen die Blasen sehr groß und besitzen netzförmige Struktur. Die Netzbälkchen bestehen teils aus veränderten Epithelzellen, teils aus Resten von Membranen der Stachelzellen oder aus Fibrin. — Die Maschen meist mit Leukocyten gefüllt. An vielen Stellen sieht man in den Blasen Gruppen polynucleärer Zellen, welche in der Mitte intensiv gefärbt und mit einem farblosen Ringe umgeben sind. Das Protoplasma — körnig, körnchen- und pigmentreich. Die Färbung des Protoplasma und der Kerne hell, diffus. — Außer der polynucleären Zellen begegnet man zahlreichen großen, intensiv gefärbten, zuweilen Kernreste enthaltenden Klümpchen.

Die obere Bläschengrenze besteht aus zerfaserter, welliger Hornschicht, welcher hie und da solitäre Hornplättchen und degenerierte homogene Klümpchen mit Kernresten anliegen.

Die granulierte Schicht fehlt im ganzen Präparat. Die seitlichen Blasenwände sind wegen starker Infiltration und netzförmigen Baues undeutlich; dasselbe gilt für die untere Grenze. Die den Bläschen anliegenden Papillen stark infiltriert. In den Papillen gehen die Infiltrate in die Stachelzellenschicht über und bilden an zwei Stellen kleine Abszesse unter der Hornschicht. Viele Stachelzellen sind vacuolenhaltig. Außer den Infiltraten sieht man in vielen Papillen feinkörniges entzündliches Exsudat. Die Gefäße der Papillen und der Cutis erweitert, blutüberfüllt. Die Kerne der fixen Bindegewebszellen und das Gefäßendothel sowohl in den Papillen, wie in der Cutis stark ödematös. Die Cutis stark infiltriert, doch bemerkt man, wie in den früheren Fällen auch hier zahlreiche umschriebene Infiltrate in der Nähe der Gefäße. Die Knäuel der Schweißdrüsen erweitert und enthalten spärliche, feinkörnige Massen.

Haare, Talgdrüsen und Nerven fehlen.

Fall XVI. 20jährige Frau. 14./IX. 1901. Auf der Außenfläche der linken großen Schamlippe bemerkt man innerhalb geröteter Haut mehrere kleine, mit gelblicher Flüssigkeit gefüllte Blasen. Die Effloreszenz ist vor 48 Stunden aufgetreten, verursacht heftiges Jucken.

Es wurde ein Teil der Effloreszenz samt angrenzender, gesunder Haut excidiert und in Sublimat fixiert. Paraffinpräparate. Dicke der Schnitte $^1/_{100}$ *mm*. Färbung wie im Fall I.

Bei schwacher Vergrößerung sieht man am ganzen, beträchtlichen Präparat starke Infiltrate; dieselben gehen von der Cutis in die Stachelzellenschicht über, welche das Aussehen eines mit Leukocyten und zerfallenden Epithelien ausgefüllten Netzes bekommt. Hie und da sieht man noch wenig infiltrierte interpapilläre Auswüchse der Stachelzellenschicht und wenig veränderte Papillen; anderswo sind ihre Grenzen unsichtbar.

Bei starker Vergrößerung erscheint die Hornschicht zerfasert, wellig, die granulierte Schicht unsichtbar. Die oberen Lagen der Stachelzellenschicht zerfasert, ihre Zellen meist undeutlich konturiert vacuolenhaltig, die Kerne geschrumpft; mitten in homogen gefärbtem Protoplasma liegend. Letzteres zerfällt nach unten zu, wobei verschieden große Maschen gebildet werden. Die Balken des Netzes bestehen teils aus spindelförmigen, langen kernhaltigen Zellen, teils aus homogenen flachen Plättchen oder einem Fibrinnetze.

Die Maschen sind von Leukocyten, degenerierten Epithelien und feinkörnigem Exsudat gefüllt. An einer Stelle des Präparates sieht man eine Blase ohne obere Begrenzung, von netzförmigem Bau; letztere enthält zahlreiche Leukocyten, degenerierte, homogene Klümpchen, zuweilen Reste geschrumpfter Kerne, homogen polynukleäre Zellen und etwas seröses Exsudat.

Die Stachelzellen hie und da vergrößert, vakuolenhaltig in der Nähe der Kerne; die intercellularen Räume erweitert, leukocytenreich.

Die ganze Cutis ist mit Leukocyten ziemlich stark infiltriert, die Bindegewebszellen und Endothelien gequollen; zahlreiche Pigmentzellen.

Die Infiltrate dringen tief in die Haut ein und treten meist herdweise in der Umgebung der Schweißdrüsen, Haarzwiebeln und Gefäße auf. Die Zellen der Haarscheiden gelockert, die Kerne vermehren sich amitotisch; es treten polynukleäre Zellen auf; auch die Zellen der Talgdrüsen verlieren ihren Zusammenhang. Die Knäuel und Gänge der Schweißdrüsen erweitert.

Die elastischen Fasern im Bereiche der Infiltrate gerade gerichtet und verdünnt. Die Hautmuskeln schwach tingiert, wie ödematös. Nerven fehlen im Präparat.

Fall XVII. 18jährige Patientin. 4./X. 01. An der Innenfläche des rechten Oberschenkels, in der Nähe der plica inguinalis bemerkt man eine innerhalb normaler Haut liegende Gruppe von mit trüber Flüssigkeit gefüllter Bläschen. Mäßiges Jucken. Dauer des Ausschlages 48 Stunden.

Das excidierte Hautstückchen wurde in Müllersche Lösung auf zwei Monate gebracht. Paraffineinbettung. Dicke der Schnitte $^1/_{00}$ *mm*. Färbung wie gewöhnlich. An den Schnitten sieht man nur zwei Bläschen, welche seitlich von mehreren Reihen elongierter, flacher Zellen mit stäbchenförmigen Kernen begrenzt sind. In der Mitte fehlt diese Schichte, so daß der Inhalt der Blase keine obere Begrenzung besitzt.

Die Hornschicht fehlt fast überall, desgleichen die granulierte Schicht. Die beträchtlichen Blasen werden seitlich durch flache, zuweilen vakuolenhaltige Stachelzellen begrenzt; die untere Grenze der Bläschen wegen starker Infiltration undeutlich; das Protoplasma der Leukocyten ist überall gut gefärbt. Dieselben sind fast stets polynukleär und von feinkörnigem Exsudat umgeben. In der Mitte der Blase liegen zahlreiche schwach gefärbte polynukleäre Zellen mit undeutlich konturierten, zuweilen wie konfluierenden Kernen. Auch das Protoplasma ist schwach gefärbt; es zerfließt gleichsam an den Rändern.

In den oberen Lagen der Stachelzellenschicht sieht man an zwei Stellen Herdinfiltrate von Leukocyten. Die Zahl der Leukocyten in der Nähe der Bläschen ist hier bedeutend.

Die Papillen in der Umgebung der Bläschen stark ödematös, enthalten spärliche polynukleäre Leukocyten. Die Zahl der Bindegewebszellen gering. Die erweiterten Gefäße enthalten hie und da Blutkörperchen; ihr Endothel gequollen. Das Papillargewebe enthält zahlreiche Pigmentzellen. Die von den Bläschen entfernten Papillen wenig verändert.

Die Cutis enthält außer einigen größeren, umschriebenen Infiltraten zahlreiche, solitäre Leukocyten; in den oberen Lagen zahlreiche Pigmentzellen. Drüsen, Haare, Nerven fehlen im Präparat.

Fall XVIII. Patientin 21 Jahre alt. 9./X. 01. An der Außenfläche der großen Schamlippe, mehr rückwärts befindet sich zwischen den Haaren, innerhalb leicht ödematöser Haut eine Gruppe stecknadelkopfgroßer Bläschen. Ein Teil davon ist weggekratzt. Von der Basis sickert eine Flüssigkeit aus, welche an der Oberfläche der Bläschen zu Börkchen eintrocknet. Das Exanthem dauert 48 Stunden.

Es wurde ein Teil der Effloreszenz samt gesunder, angrenzender Haut excidiert, in Sublimat fixiert, in Paraffin eingebettet und auf $^1/_{100}$ *mm* Dicke geschnitten. Färbung wie üblich.

Bei starker Vergrößerung sieht man zwei, durch 3 Papillen von einander getrennte Bläschen und mehrere zerfallende Epithelnester, hauptsächlich in den tiefen Lagen des Stratum Malpighi. Die Hornschicht überall verdickt, festgefügt; die granulierte Schicht undeutlich, aus zwei Zellagen bestehend. Über den Bläschen fehlt sie vollständig. Die Bläschen sind meist eiterhaltig, enthalten zahlreiche polynukleäre Gebilde mit homogen gefärbten Kernen; die Zahl der letzteren schwankt zwischen 2 und 20; die Ränder derselben stark konturiert. Die Grenzen der Bläschen seitlich, hauptsächlich aber unten wegen starker Infiltration undeutlich.

Die Bläschen enthalten reichliches, seröses, feinkörniges Exsudat, welches nicht ganz bis an die obere Wand derselben heranreicht.

An drei Stellen in der Nähe der Bläschen treten in der Stachelzellenschicht Zerfallsherde euf. Der Zusammenhang der Zellen wird infolge Verlustes der Fortsätze gelockert; die Zellen vergrößern sich, die Kerne vermehren sich amitotisch. Schließlich enthalten die neugebildeten unregelmäßigen Spalten teils polynukleäre Zellen, teils seröses Exsudat. Die polynukleären Zellen besitzen große, homogen gefärbte Kerne mit intensiv gefärbten Rändern innerhalb reichlichen, homogen gefärbten Protoplasmas. An einer Stelle liegt ein solcher Herd den Haarscheiden an. Die Zellen der letzteren teilen sich amitotisch. Die Papillarschicht in der Nähe der Bläschen ödematös; manche Papillen sind erweitert und mit serösem, feinkörnigem Exsudat gefüllt. Ein gleiches Verhalten des Exsudates in kleinen wandlosen Höhlen findet man in den oberen Hautschichten, im Bindegewebe. Die Infiltrate der Cutis sind am ganzen Präparat zerstreut, lokalisieren sich jedoch meist in der Umgebung von Schweißdrüsen und Hautgefäßen, seltener von Haarzwiebeln und Scheiden. Haare ohne deutliche Veränderungen, Talgdrüsen fehlen. Die Schweißdrüsen bieten interessante Veränderungen: ihre Knäuel sind stark erweitert, die Zellen erscheinen vergrößert, wie ödematös, die Kerne gequollen. Manche Zellen füllen das ganze Lumen der Knäuel aus. Diese Zellen sind rundlich und besitzen einen großen homogen fingierten Kern mit randständigem Protoplasma. Anderswo ist der dilatierte Knäuel und die Drüseneingänge mit feinkörnigem Exsudat gefüllt. Um die Knäuel tritt starke Leukocyten - Infiltration auf. Die elastischen Fasern ohne deutliche Veränderungen; in den Infiltraten sind dieselben verdünnt, gerade wie zerfließend. Nerven fehlen im Präparat.

Fall XIX. Pat. 19 Jahre alt. 17./IV. 02. An der großen linken Schamlippe mehrere stecknadelkopfgroße, mit seröser Flüssigkeit gefüllte, innerhalb leicht ödematöser Haut liegende Bläschen. Das Leiden dauert 24 Stunden und verursacht leichtes Brennen. Es wurde ein Teil der Effloreszenz excidiert, in Alkohol fixiert, in Paraffin eingebettet und auf $^1/_{100}$ *mm* Dicke geschnitten. Färbung wie gewöhnlich.

Am Präparat sieht man nur eine umfangreiche Blase. Die Hornschicht leicht zerfasert, überall ziemlich dick. Die granulierte Schicht wenig ausgeprägt, fehlt über der Blase vollständig. Die obere Blasenwand besteht aus einer Hornschicht, welcher von unten teils amorphe Hornplättchen, teils homogene Klümpchen mit Kernresten und Leukocytenhaufen anliegen. Die Seitenwände der Bläschen bestehen aus elongierten, spindelförmigen Stachelzellen, welche in den Partien Vakuolen enthalten. An einer Seite bemerkt man in der Stachelzellenschicht, in der Nähe der Hornschicht mehrere 3—6 Papillen große Spalten; dieselben sind teils leer, teils mit serösem Exsudat und spärlichen Leukocyten gefüllt. Der

Boden der Blase geht allmählich in ein großes Infiltrat über, welches seitlich teils Haarscheiden, teils Talgdrüsen berührt. Von der Mitte der Bläschenbasis erhebt sich eine Gruppe zerfaserter Spindelzellen, welche mehrere mit seröser Flüssigkeit bis zu der Höhe der Blase gefüllte Kerne umgrenzt.

Die Blase ist im oberen Abschnitt mit seröser Flüssigkeit, unten mit Eiter und zahlreichen polynukleären Zellen mit homogen gefärbten Kernen und dunkel gefärbten Kernwänden gefüllt; das Protoplasma dieser Gebilde ist spärlich. Ferner findet man zahlreiche intensiv gefärbte Klümpchen von fibrillärem Bau, zuweilen mit intensiv gefärbten, geschrumpften Kernen.

Die der Blase anliegenden Zapfen der Stachelzellenschicht besitzen oft geschrumpfte Kerne und Vakuolen. Die intercellulären Räume erweitert; zahlreiche solitäre Leukocyten. Die tieferen Stachelzellenlagen und die Zylinderzellenschicht pigmentreich. Die Papillarschicht in der Nähe der Bläschen infiltriert; die Infiltration nimmt seit der Entfernung von der Blase ab. Die Kerne der Endothelien und der fixen Bindegewebszellen treten in den Papillen deutlich auf. Die oberen Schichten der Cutis sind stärker als die Papillen infiltriert. Die Infiltrate sind meist diffus, zum Teil auch umschrieben. Viele Zellen der Talgdrüsen haben geschrumpfte Kerne, dazwischen liegen hie und da Leukocyten. Haare ohne deutliche Veränderungen. Die elastischen Fasern in den Infiltraten verdünnt, gerade, atrophisch.

Schweißdrüsen, Hautmuskeln und Nerven fehlen.

Fall XX. 19jährige Patientin. 20./IV. 02. An der Innenfläche der rechten großen Schamlippe, in der Nähe der hinteren Komissur, innerhalb fast normaler Haut, eine Gruppe von Börkchen. Dieselben sind rundlich, braun, konfluieren zum Teil untereinander und haften der Haut fest an. Krankheitsdauer fünf Tage; am Anfange war heftiges Jucken da, jetzt hat Pat. keine Beschwerden. Ein Stückchen der Effloreszenz wurde in Kultschitzkyscher Lösung fixiert. Paraffinpräparate von $^1/_{100}$ *mm* Dicke und darüber. Färbung nach Pappenheim.

Bei schwacher Vergrößerung sieht man zwei Bläschen; davon ist das eine rundlich und sitzt fest, das andere oval, der Haut locker angeschmiegt, an einigen Schnitten liegt es den angrenzenden Gewebsteilen fest an. Die Hornschicht allenthalben dicht, an den Seiten der größeren Borke zerfasert und geht auf seine Ränder in geringem Grade über. Die granulierte Schicht undeutlich. Die Stachelzellenschicht in der Nähe der Borke enthält verkleinerte, zum Teil vakuolenhaltige Zellen. Die intercellulären Räume wenig ausgeprägt, enthalten zahlreich solitäre Leukocyten. Die Papillarschicht leicht infiltriert, in der Cutis einige unregelmäßige, knötchenförmige Infiltrate. Haare, Drüsen und elastische Fasern ohne deutliche Veränderungen. Nerven fehlen.

Die Börkchen sind ovale, große Gebilde, welche unten eine dichte Struktur haben, oben aus schmalen, roten, durch enge Zwischenräume getrennten Säulchen bestehen. Letztere bilden unten ein kompaktes Gebilde. Diese Säulchen lassen sich sehr schwer färben und besitzen zumeist ihre natürliche, gelbe Farbe. Die untere Partie der Borken besteht aus homogener, dichter Masse mit Resten von Leukocyten-Kernen, Epithelresten und Bakterien. Wo die Borke noch der Haut anhaftet, ist die Demarkationslinie nicht erkennbar. An den Seiten der größeren Borke sieht man schmale Epithelstreifen unter dieselbe eindringen. Diese Streifen bestehen aus flach-länglichen Epithelzellen mit stäbchenförmigen Kernen; dieselben nehmen die Fläche von 5—6 Papillen ein. Wo die Borke ganz abgefallen ist, oder nur locker der Haut anliegt, ist letztere zum Teil mit Epithel überzogen. In den oberen Cutisschichten sieht man

unter den Börkchen herdweise Leukocyten; die Papillarschicht erscheint ganz atrophisch; unter den Borken und an der freien Hautoberfläche zahlreiche verschiedenartige, zuweilen kettenartig angeordnete Bakterien.

Fall XXI. Alter der Patientin 23 Jahre. 28./IX. 02. An der Innenfläche des rechten Oberschenkels, in der Nähe der Inguinalfalte bemerkt man eine Gruppe stecknadelkopfgroßer, mit trüber Flüssigkeit gefüllter, innerhalb blasser, leicht ödematöser Haut liegender Bläschen. Krankheitsdauer 48 Stunden. Heftiges Brennen.

Es wurde ein Teil der Effloreszenz mit angrenzender, gesunder Haut excidiert und auf 6 Stunden in 6% Brechweinstein und 2% Formalin gebracht. Paraffinpräparate. Färbung wie üblich und nach Pappenheim.

Bei schwacher Vergrößerung sieht man zwei oberflächliche Eiterpusteln und am Rande des Schnittes einen Teil einer großen, mit serösem Exsudat und Fibrin gefüllter Blase. Die Grenze der Bläschen erhebt sich ein wenig über das Niveau der angrenzenden, gesunden Haut. Die obere Blasenwand besteht aus verdickter, welliger Hornschicht, welcher hie und da Keratohyalinzellen, formlose Hornplättchen und Leukocyten anliegen. Die seitliche obere Wand einer der Blasen enthält zahlreiche, mit serösem Exsudat und Leukocyten gefüllte Spalten. Die Zellen beherbergen große Vakuolen und geschrumpfte Kerne. Die Seitenwände der anderen Blase bestehen aus länglichen, gebogenen Stachelzellen. Die untere Grenze der Blasen ist wegen starker Infiltration verschwommen.

Der Inhalt der Blase reicht nicht bis an die obere Wand derselben und besteht aus serösem Exsudat, feinkörnigem Detritus, hie und da aus teils eosinophilen Leukocyten, ferner aus homogenen Klümpchen, z. T. mit Kernresten. Im unteren Abschnitt der Blase bemerkt man außerdem spärliche, polynukleäre Zellen mit homogen gefärbten, geschrumpften Kernen und spärlichem, faserigem Protoplasma; ferner zerfallende, kurze, stachelförmige elastische Fasern. Im Infiltrate am Blasengrund bemerkt man zwei schräg verlaufende, dilatierte, leere mit gequollenem Endothel ausgekleidete Gefäße. Das am Rande des Schnittes getroffene Bläschen besitzt einen netzförmigen Bau und besteht teils aus Fibrin, teils aus degenerierten Epithelzellen.

Die Hornschicht allenthalben verdickt, wellig, zerfasert, die granulierte Schicht verdickt. Die Stachelzellenschicht verdickt, ihre Zellen enthalten hie und da geschrumpfte Kerne und Vakuolen; die erweiterten intercellulären Räume enthalten viele Leukocyten. Die Gefäße der ödematösen Papillen erweitert, leer. Starke Infiltration der Papillenbasis in der Nähe der Blasen. In der Cutis Herdinfiltration. Im Präparat ein freiliegendes Haar; die Haarscheiden weit entfernt davon; dazwischen ein leerer Raum, teils mit serösem Exsudat gefüllt. Talgdrüsen ohne deutliche Veränderungen. Schweißdrüsen und Nerven fehlen.

Fall XXII. 30./IX. 02. Pat. 18 Jahre alt. An der Innenfläche des rechten Oberschenkels, in der Nähe der Genitalien befindet sich innerhalb unveränderter Haut eine kleine Gruppe mit trüber Flüssigkeit gefüllter Bläschen. Krankheitsdauer 36 Stunden. Starkes Jucken. Ein Stückchen der Effloreszenz wurde, wie in Fall XXI fixiert und in Paraffin eingebettet. Dicke der Schnitte $^1/_{00}$ *mm*, Färbung wie in den anderen Fällen und nach Pappenheim. Es wurde sehr oberflächlich geschnitten. Am Präparat sieht man zwei durch 6 Papillen voneinander getrennte Bläschen. Der Boden der Blase ist weggeschnitten, am Präparat sieht man die ganze Epithelschicht und einen gleichen Teil der Bindegewebslage. Die obere Blasenwand besteht aus verdickter, zerfaserter Hornschicht mit anliegenden degenerierten Hornzellen. Die granulierte Schicht fehlt.

Eine der Blasen besitzt deutlich konturierte Seitenwände, die aus spindelförmigen Stachelzellen bestehen; die Begrenzung der zweiten Blase ist infolge Spaltung und Abschnürung der Zellen uneben. Die eine Blase enthält ein weitmaschiges Fibrinnetz und wenig morphologische Elemente, während die andere gänzlich mit serösem Exsudat und Detritusmassen gefüllt ist. Außerdem bemerkt man in beiden Blasen zahlreiche Leukocyten und homogene Klümpchen, zuweilen mit zwei geschrumpften Kernen. Polynukleäre Zellen fehlen. Die Hornschicht überall verdickt, zerfasert; an einer Stelle eine kleine exsudathaltige Höhle. Die granulierte Schicht undeutlich, das Stratum spinosum verdickt, enthält dilatierte Räume und zahlreiche Leukocyten. Nur die Basis der Papillen ist stark infiltriert. Die Papillen selbst leicht ödematös, die Bindegeweszellen gequollen.

Haare, Drüsen, Nerven fehlen.

Fall XXIII. Alter der Patientin 17 Jahre. 28./X. 02. Auf der Außenfläche der rechten großen Schamlippe, innerhalb leicht ödematöser, geröteter Haut bemerkt man eine Gruppe kleiner Bläschen und Infiltrate. Krankheitsdauer etwa 24 Stunden. Mäßiges Jucken. Ein Stück Efflores-zenz wird excidiert, in Sublimat fixiert, in Paraffin eingebettet und auf gewöhnliche Weise und nach Pappenheim gefärbt.

Bei schwacher Vergrößerung sieht man zahlreiche Herdinfiltrate meist um die erweiterten, mit roten Blutkörperchen gefüllte Gefäße. Ein großes Infiltrat dringt in die Epithelschicht hinein und nimmt an der Bildung einer 2—3 Papillen breiten Blase Anteil. An einer anderen Schnittserie sieht man eine netzförmige Blase mit schön ausgebildeten Epithelbälkchen, zwei gut ausgebildete Bläschen und einen kleinen Zerfallsherd im Epithel. Unter der Blase starke Infiltration der Cutis und kleine Herdinfiltrate in der Umgebung der Gefäße. Einige Haardurch-schnitte mit erweiterten Haarscheiden.

Die Blase befindet sich im Niveau der Haut, seine obere Wand ist flach und besteht aus zerfaserter Hornschicht und 2—3 Lagen veränderter, vakuolenhaltiger Zellen des Stratum spinosum; die Zellkonturen undeut-lich; am Übergang der oberen in die Seitenwände werden diese Zellen zu homogen gefärbten Hornplättchen. Eine Blasenwand besteht im oberen Abschnitt, im Bereiche $^1/_3$ der Breite aus einem Netz unvollständig ver-hornter, spindelförmiger Epithelzellen; an der oberen Blasenwand hängt in das Blaseninnere eine Zellgruppe herab. Die Zellen der Seitenwand sind ödematös, konfluieren, besitzen große chromatinlose, oder mit rand-ständigem Chromatin versehene Kerne und Kernkörperchen. Diese Schicht geht unmittelbar in die untere Begrenzung des Bläschens über, deren Hälfte sie ausmacht; die andere Hälfte der unteren Wand ist wegen voll-ständigen Zerfalls des Epithels und tiefer bis in die Cutis reichender In-filtrate undeutlich. Die andere Seitenwand besteht aus elongierten, rela-tiv wenig veränderten Stachelzellen.

Der Blaseninhalt besteht aus serösem Exsudat, homogenen, zuweilen Kernreste enthaltenden Klümpchen, unregelmäßigen Hornplättchen, zwei-bis dreikernigen Zellen mit blauen, bläschenförmigen Kernen, großen Kugelzellen mit feinkörnigem, braunem Pigment, endlich aus Leukocyten. Die Blase ist ungleichmäßig mit Exsudat und Formelementen gefüllt; oben ist sie fast leer.

Die Hornschicht allenthalben verdickt, wellig, zerfasert, die granu-lierte Schicht undeutlich, tritt im Bereiche der Blase überhaupt nicht auf. Die Stachelzellenschicht stark entwickelt; ihre unteren Lagen sowie die Zylinderzellenschicht enthalten reichliches, braunes Pigment. In der Nähe der Blase enthalten diese Schichten vereinzelte Leukocyten.

Die Papillen stark infiltriert, ihre Gefäße erweitert und meist mit Blut gefüllt; dasselbe gilt für die kleinen Gefäße der Cutis. Die Venen

erweitert, enthalten feinkörniges seröses Exsudat. Um die Gefäße starke Infiltration. Es wurden ein schräger und drei fast senkrechte Hautdurchschnitte gefunden.

Das Haar ohne sichtbare Veränderungen. Die innere, zerspaltene Haarscheide steht vom Haar auf weitem Gebiete ab; ebenso verhält sich die äußere Haarscheide zur inneren. Um die Haarscheiden unbedeutende entzündliche Infiltration. Die elastischen Fasern in den Infiltraten atrophisch. Drüsen und Nerven fehlen.

Fall XXIV. 18jährige Patienten. 7./XI. 02. An der Innenfläche des linken Oberschenkels, in der Nähe der Genitalien, innerhalb leichtgeröteter Haut befindet sich eine kleine Gruppe stecknadelkopfgroßer teilweise mit gelblicher, dicker Flüssigkeit gefüllter Bläschen. Das Leiden besteht seit 3 Tagen und verursacht Schmerzen.

Ein Hautstück wurde in Sublimat fixiert und auf übliche Weise und nach Pappenheim gefärbt.

Bei schwacher Vergrößerung sieht man eine ganze Blase im oberen Abschnitte der Stachelzellenschicht und ein Teil einer zweiten am Rande des Schnittes. Allenthalben diffuse und unbedeutende Herdinfiltrate. Die Blase erhebt sich unbedeutend über das Niveau der Haut und ist mit einem mehr oder weniger feinem Fibrinnetz gefüllt. Die Hornschicht ist unsichtbar oder läßt sich wegen starker Veränderungen von dem Fibrin nicht unterscheiden, die Seitenwände der Blase wegen Lockerung und Konfluenz der Zellen undeutlich. Viele Zellen enthalten Vakuolen und ödematöse oder geschrumpfte Kerne; die Zellgrenzen konfluieren untereinander. Dasselbe gilt für den Blasenboden, welcher im Stratum spinosum liegt. Die obere Grenze der Blase und ihr Inhalt erinnern an die oberflächlichen Granulationen eines Fußgeschwürs und bildet eine homogene, zuweilen faserige Masse, innerhalb welcher eine Anzahl Zellen liegt; die Kerne der letzteren sind vergrößert, die Zellen enthalten Vakuolen und konfluierendes Protoplasma. Außerdem beherbergt die Blase zahlreiche homogene Klümpchen und Leukocyten und spärliche polynukleäre Zellen. Die Hornschicht überall stark entwickelt, desgleichen die granulierte Schicht. In der Stachelzellenschicht zahlreiche vakuolenhaltige Zellen und Leukocyten. Die Zylinderzellenschicht enthält viel braunes Pigment.

Die Papillen schwach infiltriert, ihre Gefäße erweitert und blutüberfüllt; in der Papillarschicht solitäre kleine formlose Pigmentzellen.

Die Cutis etwas infiltriert, ihre Gefäße erweitert, blutüberfüllt, ihre Umgebung leicht infiltriert.

Die elastischen Fasern ohne deutliche Veränderungen. Haare, Drüsen, Nerven fehlen.

An einer Schnittserie, 3 Stachelzellen hoch über dem Präparat, sieht man ein unregelmäßig ovales Gebilde, welches an den Rändern aus homogen gefärbten, teils zerfaserten, teils konfluierenden Plättchen besteht; in der Mitte desselben befindet sich ein Netz mit feinkörnigem Detritus; letzterer enthält hie und da Epithelzellen und Leukocyten.

(Schluß folgt.)

---

**Die Abbildungen erscheinen am Schlusse der Arbeit im nächsten Hefte.**

---

Aus der k. k. Universitätsklinik für Syphilis und Hautkrankheiten (Hofrat Prof. Neumann).

# Über eine eigentümliche Form der Hautatrophie bei Lepra. (Dermatitis atrophicans leprosa universalis.)

Von

Dr. **Moriz Oppenheim,**
Assistent der Klinik.

(Hiezu Taf. VI—VIII.)

Unter den Leprösen, welche zur Zeit meiner Anwesenheit in Bombay (Herbst 1902) im Lepra-Asyl Matunga[1]) untergebracht waren, fielen mir ungefähr 20 Kranke auf, welche

[1]) Das Lepra-Asyl von Bombay, „the homeless Leper-Asylum Matunga" ist eine der größten Leproserien Indiens. Es liegt im Norden der Stadt Bombay, an der Eisenbahnlinie Bombay-Poona, 1½ Meilen von der Station Dadar und umfaßt ein Areale von 11½ Acres. An Gebäuden umfaßt es 8 Baracken mit 1 Isolierungsbaracke und den entsprechenden Nebenräumlichkeiten, 1 Kapelle, 1 Hindootempel, 1 Moschee, 1 Schulhaus, 1 Office und 1 Wohnhaus für den Hospital-Assistenten. Zur Zeit meiner Ankunft waren daselbst 370 Lepröse untergebracht. Anfänglich nur für 200 Lepröse bestimmt, wurde es bald entsprechend dem Andrange vergrößert, so daß gegenwärtig bis 400 Kranke verpflegt werden können. Die Leprösen sind im Asyl nach Kasten und Geschlecht getrennt, die Kinder mit den Frauen gemeinsam untergebracht. Die Hauptbeschäftigung der Kranken besteht im Gartenbau und der Bebauung der Felder, die den größten Teil des Asylgrundes ausmachen. Die Mortalität beträgt ungefähr 20% jährlich. Die Therapie besteht in der regelmäßigen Darreichung von Chaulmoograöl, dann symptomatisch Salol, Sublimatinjektionen und chirurgische Therapie. Siehe den Report Dr. Choksys, des früheren Chefarztes des Asyls, und meinen in der k. k. Gesellschaft der Ärzte in Wien am 30. Jänner 1903 gehaltenen Vortrag: „Das Lepra-Asyl Matunga in Bombay."

neben den Erscheinungen der Lepra tuberosa und anaesthetica eine eigentümliche Beschaffenheit der Haut darboten. Es war die Haut in großer Ausdehnung, in der Mehrheit der Fälle die des ganzen Körpers schlaff, welk in größere und kleinere Falten gelegt, die an manchen Stellen so zahlreich vorhanden waren, daß die Haut an „zerknittertes Zigarettenpapier" erinnerte. Es traten die Venen, so namentlich an den oberen Extremitäten sehr deutlich hervor und zeigten ihre Verzweigungen bis an die letzten Endäste. Hob man eine Falte auf, so hatte man das Gefühl, als ob man dünne Leinwand oder Seide zwischen den Fingern hätte, auch glichen sich die künstlich geschaffenen Falten nur sehr langsam aus. Manche Fälle zeigten eine klein lamellöse, andere wieder eine mehr zusammenhängende, silberweiße Schuppung, die umso deutlicher hervortrat, als die Haut von Natur aus sehr dunkel gefärbt war. Die Kranken gehörten nämlich zum größten Teil Hindoos von sehr dunkler Rasse an, wie ja überhaupt die große Mehrheit der Leprösen Matungas sehr dunkel gefärbten Hindurassen entstammen.

Anfänglich dachte ich an eine senile Atrophie der Haut. Bald ließ ich diesen Gedanken fallen, da weder die klinischen Erscheinungen noch das Alter der Kranken (25—55 Jahre) einer senilen Atrophie entsprachen. Hingegen hatte das Krankheitsbild einerseits große Ähnlichkeit mit den Fällen, die als Atrophia cutis idiopathica teils mit Recht, teils mit Unrecht beschrieben wurden, andererseits mit Fällen, die als Dermatitis atrophicans (Kaposi) als Pityriasis alba atrophicans (Jadassohn) als Acrodermatitis chronica atrophicans (Herxheimer u. Hartmann) bezeichnet werden.[1]) Namentlich war mir in Erinnerung ein Fall, den mein hochverehrter Lehrer, Hofrat Neumann, dem ich an dieser Stelle meinen innigsten Dank für seine rege Unterstützung ausspreche, seinerzeit publiziert hatte („Über eine seltene Form von Atrophie der Haut", Festschrift zu Ehren Picks, 1898) und

[1]) In der mir zugänglichen Lepraliteratur fand ich wohl zahlreiche Hinweise auf Hautatrophien lokaler Natur, z. B. nach Involution von Lepromen, nach Nervenläsionen, aber nirgends diese universelle und im Vordergrund des Krankheitsbildes stehende Hautatrophie erwähnt.

den er nur, um keinen neuen Namen einzuführen, unter die Gruppe der idiopathischen Hautatrophien eingereiht hatte, obwohl der histologische Befund dagegen sprach. Seine Schlußsätze seien hier dem Originale getreu zitiert:

Überblicken wir das Ergebnis der klinischen und histologischen Befunde, so ergibt sich, daß dem Ausgange des Prozesses, der sich klinisch als Atrophie darstellt, ein lenteszierender trophoneurotischer Entzündungsprozeß vorausgeht, der sich hauptsächlich in den oberen Cutislagen abspielt, einerseits zu Schwund und Atrophie des Papillarkörpers, der Talg- und Schweißdrüsen und Haare führt, andererseits Hypertrophie und Sklerose des neu gebildeten Bindegewebes gleichwie des elastischen Gewebes der tieferen Cutis erzeugt, welche demgemäß beträchtlich verdickt und in ihrer Struktur entsprechend verändert erscheint.

Die Veränderung manifestiert sich schon beim Excidieren eines Hautstückchens durch das Kreischen des Gewebes beim Eindringen des Messers, und wie die mikroskopische Untersuchung erweist, durch das verschiedene Verhalten in Form und Farbe etc. der Gewebselemente, indem die verschiedenen Cutislagen sich auch in verschiedener Weise auf die Farbstoffreagentien empfänglich zeigen u. a.

Die Rundzellenwucherung, die reichlichere Vascularisation und das gehäufte Vorkommen von Mastzellen weisen darauf hin, daß in den oberen Lagen der Cutis eine chronische Entzündung sich abspiele, die endlich zur Atrophie führt.

Dem klinischen Bilde der Hautfelderung mit seinen erhabenen Leisten und etwas eingesunkenen weißen Flecken entsprechen histologisch die vorgewölbten noch infiltrierten Partien und die bereits atrophischen Stellen.

Indem die größtenteils stark verdünnte oberflächliche Lage einer dichten, festen Unterlage aufruht und leicht über derselben verschoben werden kann, kommt jenes eigenartige Bild zu stande, daß die Haut „wie von einem gebratenen Apfel abgehoben werden kann“ oder „zerknittertem Zigarettenpapier“ ähnlich sieht.

Mit dem Befund einer chronischen Entzündung der Haut steht auch das Gefühl beständigen Frösteins des Kranken im Einklang.

Der relative Reichtum an glatten Muskelzellen und elastischem Gewebe ist wohl darauf zurückzuführen, daß durch teilweisen Untergang von Bindegewebe jene Gebilde prävalieren.

Wir halten es für unzulässig, über die Natur des Prozesses mehr zu behaupten, da ein Substrat hiefür nicht vorhanden ist. Wir haben auch keinen Grund, die Affektion anders als „diffuse idiopathische Atrophie der Haut“ zu bezeichnen. Es dünkt uns zur Zeit viel zweckmäßiger, die Tatsachen genau festzustellen, beziehungsweise mitzuteilen, als — wie dies bisher derzeit so oft geschieht — durch neue Namen Verwirrung zu erzeugen“.

Es war naheliegend, anzunehmen, daß die Lepra die Ursache dieser im Vordergrunde des Krankheitsbildes stehenden universellen Hautatrophie bilde und daß diese nur der Ausdruck, respektive der Endausgang einer spezifischen leprösen Hautentzündung bilde.[1]) Alle diese Kranken litten an Lepra, zum Teil von jahrelanger Dauer; Bazillen konnten sowohl von der Haut aus als auch auf Schleimhäuten nachgewiesen werden. Man war daher a priori berechtigt, diese Fälle von Hautatrophie von den Fällen idiopathischer Atrophie zu sondern. Mit dem Fortschreiten unserer Kenntnisse der Ätiologie werden die idiopathischen Affektionen wohl immer weniger und weniger, wie ja überhaupt unser Streben darauf gerichtet sein muß, das Wort idiopathisch aus unserer Nomenklatur zu entfernen.

Kaposi hat darauf hingewiesen, daß wir es in der Mehrzahl der bisher beschriebenen Fälle von Atrophia cutis idiopathica nur mit dem Ausgang eines Prozesses zu tun haben und daß wir daher nicht berechtigt sind, diese Krankheit mit einem Namen zu belegen, der das Endresultat der Krankheit charakterisiert. Er schlug die Bezeichnung Dermatitis atrophicans vor.

Jarisch glaubt ebenfalls auf Grund der klinischen und histologischen Befunde an eine „zum Schwunde des elastischen Gewebes führende Dermatitis mit dem Ausgange in Atrophie".

Thibierge spicht sich in „La pratique dermatologique" im Kapitel „Athrophies cutanées" auch dahin aus, daß es nicht angeht, diese Fälle mit Atrophia idiopathica zu bezeichnen, er sagt: „L' atrophie terminale ne mérite pas plus à specifier ces états morbides que la cicatrice d'une ulcération ne peut servir à catégoriser et à dénommer cette ulcération et son processus entier."

Unna hat das Verdienst, sämtliche in der Literatur bekannten Fälle von Hautatrophien kritisch gesichtet und in ein Schema eingereiht zu haben, welches der Verwirrung, die bisher in der Literatur geherrscht hat, wohl ein Ende bereiten wird. Er unterscheidet idiopathische und deuteropathische Atrophien. Die idiopathischen teilt er in diffuse Formen, zu denen die Fälle von Buchwald, Touton,

[1]) Daß die Ursache nicht allein in der Affektion der Nerven zu suchen sei, bewies das Überwiegen der reinen Lepra tuberosa; und sogar bei denjenigen Fällen, die im Register des Asyls als Lepra maculo. anaesthetica geführt wurden, zeigte die histologische Untersuchung den Bestand reiner Leprome in der Cutis und Subcutis (reichlichst Leprabazillen in den ausgedehnten Zellinfiltraten), so daß auch diese Fälle zumindest als Lepra mixta bezeichnet werden müssen.

Pospelow, Colombini, Bronson, Elliot, Nicolin, Jordan, Gron, Unna, Roßbach, Charcot und umschriebene Formen, die keinen Bezug zu den von mir beobachteten Fällen haben. Die deuteropathischen Atrophien zerfallen nach Unna in solche, die *a*) nach Dermatosen, *b*) nach Nervenkrankheiten und *c*) nach allgemeinen Infektionskrankheiten auftreten.

Herxheimer und Hartmann stellen auf Grund von 12 selbst beobachteten Fällen, sowie der sorgfältig gesichteten Literatur ein Krankheitsbild mit dem Namen Acrodermatitis chronica atrophicans auf, bei dem es nach einem Stadium der Entzündung und Infiltration an den Extremitätenenden zu einer zentripetal fortschreitenden Atrophie kommt. Der klinische Aspeckt meiner Fälle läßt eine Analogisierung mit dem Herxheimer-Hartmannschen Symptomenkomplex wie mit dem von Leven jüngst publizierten Falle von vornherein ausschließen.

Ich habe die Ansichten der zitierten Autoren deshalb ausführlicher gegeben, weil meine Fälle sie vollständig bestätigen. Hätte nicht der konstante und reichliche Befund von Leprabazillen in den Infiltraten der Cutis die Erklärung für das Zustandekommen dieser und auch der Atrophie gegeben, man hätte diese Fälle zumindest nach ihrer klinischen Erscheinung zur Gruppe der idiopathischen, diffusen und universellen Hautatrophien zählen müssen. So aber fallen sie selbstverständlich unter die von Unna aufgestellten deuteropathischen Atrophien, und zwar könnten sie unter jeder der drei Unterabteilungen ihren Platz finden. Vielleicht sind alle drei Ursachen gleichzeitig beteiligt, nämlich die chronische lepröse Dermatose, die lepröse Nervenerkrankung und die Lepra als allgemeine Infektionskrankheit. Vielleicht muß man die Universalität und die bedeutende Intensität der Hautatrophie der Koinzidenz dieser 3 Ursachen zuschreiben. (Von den bisher beschriebenen Fällen von Hautatrophien zeigten nur die von Neumann, Heller, Colombini und Kaposi Ausbreitung der Atrophie über den ganzen Körper.) [1])

Natürlich dürfen die in Rede stehenden Fälle nicht verwechselt werden mit solchen Leprakranken, bei denen es nach Abheilung eines Leproms zur Narbenbildung in der Haut

[1]) Nicht in die Kategorie dieser Fälle gehören die zuerst von Pick, dann von Rille, Klingmüller, Ehrmann als Erythromelie beschriebenen Krankheitsbilder. Herxheimer und Hartmann identifizieren sie mit ihrer Acrodermatitis atrophicans chronica.

kommt. Da handelt es sich um eine echte Narbe, sowohl klinisch als histologisch. Die Haut ist an diesen Stellen glatt, glänzend und gewöhnlich pigmentlos. An der dunkel pigmentierten Haut der Hindoos erscheinen diese Lepranarben als weiße, unregelmäßig begrenzte, oft zackige Flecke, die sich sehr deutlich von der Umgebung, die gewöhnlich hyperpigmentiert ist, abheben. Selbstverständlich sind auch jene lokalen Hautatrophien bei Leprakranken ausgenommen, die bei Lepra anaesthetica im Bereiche der erkrankten Nerven, oder auch nach Abheilung von in der Tiefe der Haut gelegenen Lepromen auftreten. Die Atrophie der Haut bei Lepra anaesthetica ist mit Atrophie der Muskeln verbunden, sie ist nicht der Ausgang einer leprösen Erkrankung der Haut, sondern nur die Folge der Erkrankung der trophischen Nerven. Dies konnte bei meinen Fällen nicht in Betracht kommen, da sie der Mehrzahl nach an Lepra tuberosa litten und infolgedessen auch keine Muskelatrophie oder Lähmungen aufwiesen. Auch die Universalität des Prozesses, der in den meisten Fällen nicht eine Stelle des Körpers frei ließ, und die ziemlich intakte Sensibilität sprechen gegen die Annahme, daß die Erkrankung der Nerven die Ursache dieser das ganze Krankheitsbild beherrschenden Hautatrophie sein könnte.

Ich excidierte Hautstücke aus verschiedenen Gegenden und fertigte Photographien der Kranken an, von denen ich einige mit Auszügen der betreffenden Krankengeschichten mit dem histologischen Befund hier veröffentlichen will.

Fall 1. Register des Asyls Nr. 64. Gunga Dhakoo, 53 Jahre altes Hindooweib. Angebliche Krankheitsdauer 10 Jahre. In der Familie sind keine Lepraerkrankungen vorgekommen.

Status praesens vom 26. September 1902: Mittelgroß, graziler Knochenbau, schlecht genährt. Das Gesicht verrunzelt von abschreckender Häßlichkeit. Die Stirne, Wangen, das Kinn tief gefurcht. Die Augenbrauenbogen wulstig, haarlos. Auch an den Augenlidern fehlen die Cilien. Die Ohren abstehend, in toto vergrößert und verdickt, das Läppchen ein dicker Wulst. Das Kopfhaar schütter, tief schwarz. Die Nase verbreitert, die Nasenspitze und die Nasenflügel wulstig; die Lippen nur wenig verändert. Die Haut der oberen Extremitäten, namentlich an den Streckseiten, welk, schlaff, gefaltet, „zerknittertem Zigarettenpapier“ ähnlich. Eine aufgehobene Falte gleicht sich nur sehr langsam aus; zwischen die Finger genommen hat man das Gefühl, als hätte man dünne Leinwand angefaßt.

Dabei ist die Haut trocken, glanzlos, vollständig haarlos; auch nicht das kleinste Wollhärchen ist zu entdecken. In der Ellbogengegend beiderseits die Haut verdickt, mit dicken Schuppenauflagerungen versehen, analog der Psoriasis vulgaris. Weniger gefaltet ist die Haut der Beugeseiten der Vorderarme, doch zeichnen sich hier die Venen sehr deutlich als dicke Stränge ab. Es ist selbstverständlich unmöglich, durch die dunkel pigmentierte Haut die Venen durchschimmern zu sehen, wie dies bei atrophischer Haut weißer Menschen der Fall ist. Auch die Haut der Handteller sind von der Atrophie ergriffen; die Haut schilfert ab, ist in der Palma verdünnt und leicht abhebbar. Am Stamme, sowie an den unteren Extremitäten sind die Veränderungen weniger ausgeprägt, doch überall ist die Fältelung und Verdünnung der Haut deutlich. An den unteren Extremitäten sind vereinzelte Knoten von Erbsen- bis Haselnußgröße sichtbar, die zum Teil exulceriert sind.

Die taktile Empfindung ist fast überall etwas herabgesetzt, Analgesie besteht nicht. Ich konnte auch nicht Verdickungen der Nerven palpieren. Die sichtbaren Schleimhäute sind nicht affiziert.

Es handelt sich bei diesem Falle also um Lepra tuberosa mit einer klinisch wohl ausgesprochenen universellen Atrophie der Haut. Von diesem Falle wurden Hautstücke aus der Rücken- und Oberarmhaut excidiert.

Fall 2. Register Nr. 339. Photographie Nr. 1. Irimbuck Bhao, 30 Jahre alt, Hindoo. Krankheitsdauer angeblich 2 Jahre. Anamnestisch nichts eruierbar.

Status praesens vom 30. September: Das Gesicht greisenhaft, welk. Die Haut der Stirn sehr stark gefaltet. Die Backenknochen sehr stark hervorstehend. Die Augenbrauenbogen etwas verdickt; Cilien vorhanden. Die linke Cornea in eine weiße, undurchsichtige Narbe umgewandelt, die etwas ektatisch ist. Die Ohren mäßig verdickt. Die Nase eingesunken, verbreitert, die Nasenspitze und Nasenflügel verdickt. Der Nasenrücken verläuft im Zick-Zack und bildet zwei Gruben und dazwischen einen Höcker. Die Lippen sind wulstig verdickt, die Unterlippe hängt herab, der Mund stets offen. Die Haut des ganzen Stammes gesprenkelt, in dem weißliche bis kreuzergroße Stellen mit dunkel pigmentierten abwechseln.

Sie ist in unzählige Falten gelegt, die besonders an der Brust symmetrisch zu beiden Seiten des Sternums bogenförmig nach abwärts verlaufen. Namentlich über den Mammis ist dies ganz besonders schön ausgeprägt. Unterhalb des Rippenbogens nimmt die Haut eine mehr glatte, glänzende Beschaffenheit an. An den Extremitäten ist die Haut wieder deutlich gefältelt und mit silberweißen, kleienförmigen Schuppen bedeckt. Die Haut der Handteller und Fußsohlen ist sehr verdünnt, leicht abhebbar. Die Haare fehlen vollständig bis auf die Scham- und Achselhöhlenhaare. Patient schwitzt nicht und klagt trotz der großen Hitze über leichtes Frösteln.

An der Streckseite der Extremitäten, spärlich in der Unterbauchgegend, im Nacken bis bohnengroße, derbe Knoten, die zum Teil mit Schuppen bedeckt sind. Im Bereiche dieser besteht keine Analgesie, nur geringe Herabsetzung der taktilen Empfindung. Sonst keine nervösen Symptome. An der Schleimhaut der Zunge und Wangen einige streifen- und punktförmige, blauschwarze Pigmentflecke.

Auch dieser Fall ist eine Lepra tuberosa, bei dem sich seit 2 Jahren angeblich erst Symptome der Krankheit zeigen. Auffallend ist diese hochgradige Hautatrophie in der kurzen Zeit von 2 Jahren. Vorher soll die Haut ganz normal gewesen sein.

Fall 3. Register Nr. 304. Photographie Nr. 2. Balla Mahadoo, 36 Jahre alt, Hindoo. Dauer der Erkrankung 16 Jahre; anamnestisch nichts eruierbar.

Status praesens: Patient groß, von starkem Knochenbau, abgemagert. Das Gesicht nähert sich bereits dem Typus der facies leonina. Die Augenbrauenbogen wulstig verdickt, ohne Haare, die Glabella tief ausgeprägt. Die Wimpern der verdickten Augenlider fehlen. Die Wurzel der Nase flach, im Niveau des übrigen Gesichtes; die Nase nach links verzogen, plump, wulstig und die Lippen verdickt. Die Ohren weit abstehend, verbildet. Im Bereiche der Wangen zahlreiche deprimierte, weißliche, unregelmäßig konturierte Narben. Die Haut dieses Kranken ist nicht universell erkrankt.

Ohne Veränderung ist die Haut der Brust, des Bauches und der inneren Seite der Oberschenkel. In hochgradigster Weise sind Rücken und Streckseite der oberen Extremitäten affiziert. Die Haut des Rückens ist so fein gefältelt, daß sie eine samtartige Beschaffenheit angenommen hat. Die Falten verlaufen entsprechend den Spaltrichtungen der Haut und sind unter einander parallel. Nur einzelne Faltenzüge haben andere, kreuzende Richtungen. Über den Schulterblättern wird die Faltenrichtung eine zur Wirbelsäule parallele und geht in die Fältelung der Streckseiten der Oberarme über, wo sie jedoch gröber und unregelmäßiger angeordnet ist. An der Streckseite der Oberarme entstehen durch die Faltenanordnung polygonale Felder, die entfernt an Krokodilhaut erinnern. Gegen die Nates zu werden die Fältchen und Falten immer spärlicher, um schließlich an der Hinter- und Innenseite der Oberschenkel ganz aufzuhören. Nach oben geht die Fältelung bis an die Nackenhaargrenze in feinsten Linien angeordnet. Die Firste der Fältchen sind mit kleienförmigen Schuppen bedeckt. Vorne an der Brust beginnt die Faltung über der Mitte der Pectorales maior symmetrisch und wird gegen die Achselhöhlen immer ausgeprägter. Am deutlichsten ist sie um die Axilla herum sichtbar, wo die Falten von der Clavicula, dem Oberarm und dem Thorax radienförmig konvergieren. Weniger deutlich ist die Faltenbildung an den Vorderarmen; am Handrücken und Fingern hingegen wieder sehr prägnant. Die Nägel sämtlicher Finger sind spröde, brüchig, verdickt; zum Teil sind dieselben abgebrochen oder nur als formlose Trümmer mit dem Finger in Zusammenhang.

An der Basis des rechten Zeige- und Ringfingers, sowie an der Endphalanx des Daumens sitzen haselnußgroße, exulcerierte Knoten, die reichlich sezernieren. Ähnliche größere Knoten finden sich an der Streckseite der Oberarme und über dem Olekranon.

Die Veränderungen an den Zehen sind viel hochgradiger. Die kleine Zehe rechts und die Mittelzehe links fehlen vollständig.

Die anderen Zehen sind mehr oder weniger verstümmelt und verkrüppelt.

Anaesthesien bestehen im Bereiche der Hände und namentlich der Füße.

Die Schleimhaut der Mundhöhle ist nicht affiziert, das Nasenseptum ist perforiert und zeigt noch frische Ulzerationen.

Der Fall ist demnach eine Lepra tuberosa mit Onychie und Multilationen. Im Vordergrunde des Krankheitsbildes steht jedoch diese eigentümliche, zum großen Teil generalisierte Hautatrophie. Ein Stück der Rückenhaut wurde excidiert.

Fall 4. Register Nr. 406. Photographie Nr. 3. Rakma Raghoo, 55 Jahre alt, Hindoo. Angebliche Krankheitsdauer 5 Jahre. Keine anamnestischen Daten eruierbar.

Status praesens vom 28. September 1902. Patient mittelgroß, grazil gebaut. Kein Panniculus adiposus. Das Gesicht verhältnismäßig wenig affiziert. An den Augenbrauenbogen zu beiden Seiten der Nase zwei symmetrisch gelegene, tief gefurchte Wülste, in deren Bereich die Haare fehlen. Die oberen Augenlider ptotisch, sie verdecken zum größten Teil den Bulbus und lassen nur einen kleinen Spalt frei. Nase, Lippen und Ohren nur wenig verdickt.

Die Haut des Stammes und namentlich der oberen Extremitäten, wie Zigarettenpapier gefältelt. Auch in diesem Falle lassen die Faltungsrichtungen ein gewisses System erkennen, indem diese beiderseits symmetrisch angeordnet am Rücken, zu beiden Seiten der Rückenfurche bogenförmig, wie bei einer Vogelfeder, gegen die Seitenwand des Thorax ziehen. Auch vorne ist dies ausgeprägt. Am hochgradigsten verändert ist die Haut in der Schultergegend, unterhalb der Clavicula und geht ununterbrochen in die feinst gefältete Haut der Arme über. An diesen erkennt man sehr schön das Vorspringen der Venen, die ihre feinsten Hautäste erkennen lassen. Aufgehobene Falten bleiben sehr lange stehen und gleichen sich ganz allmählich aus. Zwischen den Fingern fühlt sich die Haut ganz fettlos, trocken, wie dünne Leinwand an. Die beschriebenen Körperpartien sind völlig haarlos und fleckweise mit lose anhaftenden Schuppen bedeckt. An den Fingern der linken Hand und zwar im ersten Interphalangealgelenke des 5., 4. und 2. Fingers sitzen bis über nußgroße Knoten, die zum Teil excoriiert, zum Teil intakt sind.

Auch die Nägel zeigen alle Zeichen schwerer, trophischer Störungen. Sie sind kurz, an ihren freien Enden mehrere Millimeter dick, sie sind quer und längs gerieft und haben völlig ihren Glanz verloren. Die Haut

der unteren Extremitäten weniger beteiligt, doch zeigt sich auch hier bereits ein Elastizitätsverlust der Haut, indem aufgehobene Falten sich sehr langsam ausgleichen.

Mundschleimhaut ist frei.

Die Sensibilität zeigt keine gröberen Störungen. Es besteht nur eine leichte Herabsetzung der Schmerzempfindung an den oberen Extremitäten.

Es handelt sich in diesem Falle um Lepra tuberosa mit Onychie, verbunden mit dieser eigentümlichen Hautatrophie, die in diesem sowie im vorherigen Falle noch nicht die ganze Körperhaut befallen hatte.

Fall 5. Register Nr. 489. Photographie Nr. 4. Khusal Fakir, 42 Jahre alt, Hindoo. Krankheitsdauer angeblich 5 Jahre. Anamnese negativ.

Status praesens vom 29. September 1902. Das Gesicht nicht affiziert. Augenbrauen- und Schnurrbarthaare vorhanden. Die Ohren normal. Die auffallendste Veränderung betrifft die Haut des ganzen Körpers. Diese ist sowohl am Stamme wie an den Extremitäten papierdünn in größere und kleinere Falten gelegt, die in ihrer Anordnung keinen bestimmten Typus erkennen lassen. Die aufgehobenen Falten fettlos und gleichen sich sehr langsam aus. Die Hautvenen des Vorderarmes und Handrückens springen mit ihren Verzweigungen aufs deutlichste vor. Die Haut an den Hand- und Fußrücken erinnert tatsächlich an die „Schalenhaut gedörrter Äpfel"! Es besteht gleichzeitig eine leichte, kleienförmige Abschilferung der Epidermis.

Der Thenar und Antithenar sowie Musculi interossei sind atrophisch. Die Endglieder des 4. und 5. Fingers der linken Hand fehlen, an ihrer Stelle leuchtend weiße, unregelmäßig konturierte und gezackte Narben. Die Finger der rechten Hand sind intakt. Am Rücken finden sich im Bereiche der gefalteten Haut mehrere bis guldengroße, mattweiße Flecke, in deren Bezirk vollständige Anästhesie herrscht. Diese geht noch eine Strecke weit über die Grenzen der Flecke hinaus. Typische Anästhesie und Analgesie bestehen auch an den oberen Extremitäten.

Die Mundschleimhaut bis auf einige Pigmentflecke an den Wangen und am Zahnfleisch intakt. Die Diagnose bei diesem Fall mußte auf Lepra maculo anaesthetica gestellt werden, bei der es also ebenfalls zur beschriebenen, generalisierten Hautatrophie gekommen war.

Fall 6. Register Nr. 421, Photographie Nr. 5. Ghumbajee Succaram, 40 Jahre alt, Hindoo; angebliche Krankheitsdauer 12 Jahre, anamnestisch nichts eruierbar.

Status praesens vom 26. September 1902. Das Gesicht frei. Die Haut der Brust und der oberen Extremitäten in Falten und Fältchen gelegt ohne bestimmte Verlaufsrichtung, zeigt nirgends Haare. Aufgehobene Falten gleichen sich nur sehr langsam aus. Am stärksten affiziert ist die Haut des Rückens, wo zahlreiche polygonale Felder von den Falten begrenzt werden. (Die Photographie gibt dies nur zum Teil wieder.) Die Haut des Rückens und der Streckseite der Arme erinnert

in ihrem Aussehen an Krokodilhaut, dem ersten Eindrucke nach. Dabei ist die Haut hochgradig verdünnt, trocken und lamellös abschuppend. Weniger beteiligt ist die Haut des Bauches und der unteren Extremitäten.

Die Muskulatur der Vorderarme ist atrophisch; ebenso Thenar, Antithenar und Interossei. Von den Fingern der linken Hand sind nur mehr Zeigefinger und Daumen als solche erkennbar. Die anderen sind zu Stummeln umgewandelt, wobei an diesen Stummeln noch Nagelreste in Gestalt einer formlosen Hornauflagerung zu sehen sind. Die Finger der rechten Hand in Krallenstellung, die Dorsalsehnen beiderseits stark vorspringend. An den Zehen beider Füße ebenfalls Mutilationen verschiedenen Grades.

Allenthalben anästhetische und analgetische Zonen. Mundschleimhaut frei. Der Fall wurde als eine Lepra maculo anaesthetica im Register des Asyls geführt. Ein Stück der Oberarmhaut wurde excidiert.

Fall 7. Register Nr. 128. Marcelline Doomingo, 53 Jahre alt, eingeborene Christin aus Salsette (einer nördlich von Bombay gelegenen Insel mit großer, katholischer Mission). Angebliche Krankheitsdauer 4 Jahre. Anamnese negativ.

Status praesens vom 24. September 1902: Patientin klein, von grazilem Knochenbau, Panniculus adiposus und Muskulatur atrophisch. Das Gesicht hochgradigst verrunzelt, die Augenbrauenbogen verdickt, ohne Haare. Die Cilien fehlen. Die Nase asymmetrisch, nach rechts verzogen, plump. Die Ohren über das doppelte vergrößert, verdickt und abstehend.

Das Körperintegument zeigt die Atrophie wohl im höchsten Grade. Jede Hautstelle in unzählige größere und kleinere Falten gelegt, die nach allen möglichen Richtungen verlaufen. Pospelows Vergleich mit zerknittertem Zigarettenpapier trifft hier wie kein anderer zu. Die Haut spröde, trocken; aufgehobene Falten bleiben geraume Zeit stehen. Die Venen der Haut plastisch hervortretend. Nirgends Haare. Die Veränderung der Haut betrifft auch Handteller und Fußsohlen, wo die Haut eine Beschaffenheit wie bei neugeborenen Kindern angenommen hat, ohne jedoch straff der Unterlage anzuliegen. Schuppenbildung besteht nicht.

Die linke Hand in radialer Subluxationsstellung, die Daumen in Überstreckung und unbeweglich. Keine Anästhesien. Mund und Rachen frei.

Also eine Lepra tuberosa, wo die Atrophie der Haut den allerhöchsten Grad erreicht hat.

Die Auszüge aus den Krankengeschichten dieser Fälle sowie die Photographien dürften wohl genügen. Die übrigen Fälle (ungefähr 12) zeigten ein analoges Bild. Der Mehrzahl nach waren es tuberöse Fälle, deren Alter und Krankheitsdauer den beschriebenen entsprechend war, so daß ich von einer detaillierten Beschreibung absehen kann.

Alle zeigen sie ein der Atrophia cutis idiopathica progressiva diffusa ähnliches Bild. Das Geschlecht scheint keine Bedeutung zu haben, die Form, insofern als die Mehrheit sicher reine Lepra tuberosa war. Auch die Krankheitsdauer ist ohne Bedeutung, soweit die Angaben der Kranken bezüglich der Dauer ihrer Krankheit in Betracht gezogen werden dürfen. Die kürzeste Krankheitsdauer waren 2 Jahre, die längste 16 Jahre. Es ist dies sehr auffallend und würde zeigen, daß sich diese Hauterkrankung unabhängig von der Dauer der Lepra entwickelt.

Was das Ergebnis der mikroskopischen Untersuchung betrifft, so gebe ich vorerst in Kürze die Resultate der bisherigen Untersuchungen. Es liegen bis jetzt folgende histologische Befunde vor:

Fall Buchwald. Fehlen des Fettes, Gesamtatrophie. Fehlen der Papillen und zum größten Teil der Schweiß- und Talgdrüsen. Epithel-Bindegewebsgrenze verläuft glatt. Dicke der Cutis 1·5 *mm*, 0·1 *mm* Epidermisdicke. Zellige Infiltration um Gefäße, Drüsen, Haarbälge, außerdem in freien Herden.

Pospelow: Horizontalmuskeln der Haut stark befallen. Schiefe Muskeln. Sitz einer Infiltration. Hornschicht atrophisch und lockerer als normal. Stratum lucidum und granulosum atrophisch aber deutlich. Basalschicht deutlich pigmentreich. Corium auf $^1/_5$ verdünnt. Arterien, Lymphbahnen normal. Venen stark dilatiert. Haarfollikel stark, Talgdrüsen etwas atrophisch. Schweißdrüsen wenig entwickelte Knäuel, Nerven normal.

Jadassohn (III. Kongreß der deutschen dermatologischen Gesellschaft 1891). Starker Schwund der elastischen Fasern. Keine Atrophie des Rete Malpighi. Geringe Rundzelleninfiltration. Ebenso Heuss.

Colombini. Elastische Fasern wesentlich reduziert; die noch vorhandenen geben die Elastinreaktion mit saurem Orceïn, haben aber kein normales Aussehen; spärliche Anastomosen und kurze, isolierte Fragmente mit schwach gekrümmtem Verlauf und sich in verschiedenen Richtungen durchquerend. Atrophie der Haarfollikel, Talg- und Schweißdrüsen, Dilatation der Gefäße und entzündliche Infiltrate.

Neumann. Epidermis abgehoben, in gleicher Flucht mit dem Cutisgewebe. Diese, in den oberen Lagen aus mehr netzförmig angeordneten Bündeln bestehend, die aus schmäleren und weniger intensiv gefärbten Bindegewebsfibrillen zusammengesetzt sind. In den tieferen Lagen breite, massige und stärker tingierte Züge. In den oberen Lagen Rundzellenwucherungen, zum Teil um die Gefäße, zum Teil in Form von Nestern aggregiert. Die tieferen Lagen der Cutis zeigen nur an den Gefäßen Rundzelleninfiltration. Arterien stellenweise mit Wucherungen an der Intima. Panniculus adi-

posus zum großen Teil geschwunden, Schweißdrüsen, Haarbälge rarefiziert. Talgdrüsen fehlen vollständig. Mißverhältnis zwischen Pigmentgehalt der Epidermis und der Anzahl der Chromatophoren in der Cutis. Die elastischen Fasern bilden ein reichliches, dicht verzweigtes und verfilztes Netzwerk; wo der Papillarkörper verstrichen ist, fehlen die elastischen Fasern; ebenso an den infiltrierten Gewebsstellen. Mastzellen zahlreich.

Huber. Haut in toto etwa um die Hälfte verdünnt, Oberfläche derselben glatt. Malpighische Schicht verdünnt, Keratohyalinschichte, wenn auch hie und da in Spuren, vorhanden. Im Corium sind die Blutgefäße vermehrt, ihr Lumen erweitert, um dieselben Zellinfiltrate, hauptsächlich aus Plasmazellen, weniger aus kleinen Rundzellen bestehend. Elastische Fasern bedeutend vermindert, schwer tingibel, in kleine Detrituskörner zerfallen, sowohl im Stratum papillare, als auch im Stratum subpapillare des Coriums. Sie sind dort am spärlichsten, wo Zellinfiltration vorhanden ist. Schweiß- und Talgdrüsen sowie Haarfollikel an Zahl vermindert.

Jordan. Stratum corneum verbreitert, Stratum Malpighi atrophisch, stellenweise nur aus 2—3 über einander liegenden Zellenlagen bestehend. In den Zellen der untersten Lage gelbbraunes Pigment in reichlicher Menge. Die Papillen mehr oder weniger ausgeglichen; das Stratum Malpighi stellenweise eine gerade Linie bildend. Kleinzellige Infiltration in der Umgebung der Venen. Elastische Fasern reichlich vorhanden. Schweiß- und Talgdrüsen spärlicher vorhanden als normal. Subkutanes Fettgewebe atrophisch.

Heller. Subkutanes Fettgewebe stark atrophisch. Das kollagene Bindegewebe im Corium gequollen; die Bindegewebsbündel weit auseinander gedrängt, elastische Fasern nur scheinbar vermehrt durch den Schwund des kollagenen Gewebes, von normaler Reaktion. Keine Plasma- und Mastzellen, glatte Muskelfasern normal. Schweißdrüsen, Talgdrüsen, Haare und Nerven atrophisch, zum Teil gänzlich fehlend. Papillen fehlen; in der obersten Schicht keine elastischen Fasern. Rundzelleninfiltration. Pigment sehr vermehrt. Gefäße bedeutend entwickelt, fast angiomatös. Stratum mucosum verschmälert, Stratum granulosum und lucidum fehlen. Stratum corneum aufgelockert; die lose haftenden Hornmassen aufgetürmt.

Unna: Hornschicht an verschiedenen Stellen verschieden, im ganzen erheblich verdickt. Basale Schicht gut nachweisbar. Stachelzellenschicht verkleinert. Verstreichen der Epithelleisten, Papillarkörper existiert nicht. Subepitheliale Schicht breit und homogene mit spärlichen feinen Elastinfasern. Elastisches Gewebe stark regressiv vermindert, aber unregelmäßig, wenn auch in diffuser Weise. Keine Degenerationsprodukte des Elastins. Zunahme der Muskelbündel; Vergrößerung und Vermehrung der „schrägen Cutisspanner". Plasmazellenherde zerstreut durch die ganze Cutis, teils selbständig, teils um die Gefäße, Haarbälge und Drüsen. Venen in ihrer Wandung verdickt, Lumen verengt. Arterien meistens normal.

Krzystalowicz, Nikolski fanden ebenfalls Infiltrationen in der Cutis.

Die Hautstücke, die das Substrat meiner histologischen Untersuchung bildeten, wurden von verschiedenen Stellen und verschiedenen Patienten excidiert. Die Stücke wurden in Alkohol gehärtet, zum Teil in Paraffin, zum Teil in Celloidin eingebettet. Als Färbungsmethoden wurden verwendet: Haematoxylin-Eosin, Van Gieson, elastische Faserfärbung nach Unna, Tänzer und nach Weigert, Methylenblau, Methylenblau-Glyzerinäthermischung, Leprabazillenfärbungen nach den verschiedensten Methoden. Es fanden sich in fast allen Präparaten mit großer Konstanz folgende Verhältnisse (Fig. 1 u. 2):

Die Epidermis zieht über die Cutis teils glatt hinweg, so daß der Papillarkörper vollständig fehlt, teils sind einige verschmälerte Papillen zu sehen. Die Hornschicht ist dünn, nicht aufgefasert, das Stratum granulosum deutlich jedoch nur auf eine, höchstens zwei Zellagen beschränkt, die Stachelzellenschicht in toto verschmälert, mit Pigmentkörnchen erfüllt, die sich gegen den zur Oberfläche gerichteten Pol der Stachelzelle zusammendrängen und auch das Stratum corneum durchsetzen. Die Stachelzellen sind gut färbbar, ihre Epithelfaserung normal darstellbar. Die Basalzellenschicht deutlich ausgeprägt, reichlichst pigmentiert.

In ihr sind zahlreiche Melanoblasten, die mit ihren Fortsätzen nach allen möglichen Richtungen zielen. Die Grenze der Basalzellenschicht gegen die Cutis ist nicht überall scharf; manchmal ist dieselbe nur durch horizontal verlaufende basale Fortsätze der Melanoblasten kenntlich. In toto ist die Epidermis in jedem einzelnen Präparate gegenüber der Norm verdünnt. Auffallend ist das Fehlen von Haaren und Haarfollikeln.

Die Epidermis verläuft in groben Wellenlinien, der mikroskopische Ausdruck der feinen Fältelung. Größere zusammenhängende Hornauflagerungen finden sich nicht.

Die ganze Cutis und Subcutis zellig infiltriert. Die zellige Infiltration ist am dichtesten um die Gefäße, und die Infiltrate werden umso dichter, je mehr sie sich der Subcutis nähern. Dort, wo noch Papillen vorhanden, sind diese am wenigsten zellig infiltriert, und auch die unmittelbar auf die Papillen folgende Schicht der Cutis ist ärmer an Zellen. Man erkennt, daß die Infiltrate zum Teil an den Verlauf der Gefäße, Nerven, Follikel, Schweiß- und Talgdrüsen gebunden sind; zum Teil sind auch selbständige Zellenherde vorhanden. In den meisten der durchgemusterten Präparate fehlen Haare und Follikel vollständig. Sind sie jedoch vorhanden, so sind sie atrophisch, vom Zellinfiltrat umgeben.

Die Gefäße zeigen verdickte Wandungen; fast alle kleineren Gefäße der Cutis sind bis auf ein winzig kleines Lumen verschlossen, das von konzentrisch angeordneten Zellen mit langen, bogenförmigen Kernen umgeben ist. Oft umgeben sechs Zellenreihen in schönen Kreisen das punktförmige Lumen, wobei die Kerne vom Zentrum gegen die Peripherie immer plumper werden. Die Zellen der peripersten Lage zeigen oft Vacuolen. Es handelt sich hier also um einen obliterierenden Prozeß in den kleinsten und kleinen Arterien, die gewöhnlich auch das Zentrum eines Zellinfiltrationsherdes okkupieren, wie es ja bei Lepra wiederholt beschrieben wurde.

Die Zellen des Infiltrates sind nur zum geringen Teile kleine, mononucleäre Leukocyten, meistens sind es unregelmäßig begrenzte, mehr oder weniger körnige Plasmazellen, die sich in den verschiedensten Stadien der Blähung und Vacuolenbildung befinden. Mastzellen sind nur vereinzelt anzutreffen.

Die Schweißdrüsen befinden sich im Zustande der Degeneration und sind von einem dichten Mantel runder und spindeliger Zellelemente umgeben. Keine Riesenzellen.

Die Färbung auf Leprabazillen ergab nun das Vorhandensein solcher in reicher Zahl. Meistens liegen dieselben intracellulär, und zwar nicht in den normalen mononucleären Wanderzellen, sondern in den gequollenen und vacuolisierten Plasmazellen. Sie liegen zum Teil vereinzelt, jedoch selten, meistens in Gruppen und Kolonien, und zwar in manchen Zellen so dicht, daß sie den Kern abplatten. In den Gefäßen konnte ich sie nicht finden, ebensowenig im Epithel und in den Schweißdrüsen. Auch vereinzelt freiliegend waren sie anzutreffen. Sie sind sehr gut färbbar, teils als komplette Stäbchen, teils als kettenförmig angeordnete Punkte oder als körnige Haufen.

Mein Hauptaugenmerk war natürlich auf das Verhalten der elastischen Fasern gerichtet und in der Tat zeigte dieses die größte Analogie mit ihrem Verhalten bei der Mehrzahl der bisher beschriebenen Fälle von Atrophia cutis idiopathica progressiva. Die Anzahl der elastischen Fasern ist sehr bedeutend vermindert; an vielen Stellen fehlen sie vollkommen. Dort, wo Papillen sind, kann man kaum hie und da einige gequollene kurze Fasern erkennen, deren Enden wie abgebrochen aussehen. Dort, wo die Epidermis glatt über die Cutis hinwegzieht, fehlen sie gänzlich. An der Grenze zwischen stratum papillare und stratum reticulare der Cutis zieht eine Reihe degenerierter elastischer Fasern parallel mit der Oberfläche der Haut; man sieht nur mehr gequollene Bruchstücke, Trümmer und kurze Stäbchen an Stelle der

normalen elastischen Fasern. Dies sind die einzigen Reste, die noch normale Elastinreaktion geben. Keine Spur einer elastischen Faser sieht man auch an den Stellen, wo die Zellinfiltrate liegen; sogar die Gefäße haben hier ihre elastischen Fasern gänzlich verloren.

In der Subcutis erscheinen die elastischen Fasern jedoch auch hier gegenüber der Norm vermindert. Sie machen jedoch hier den Eindruck, als wären sie in vermehrter Zahl vorhanden, eine Erscheinung, die nach Neumann darauf zurückzuführen ist, daß durch Atrophie des Bindegewebes und Fettgewebes die elastischen Fasern aneinandergerückt sind. De facto ist ihre Zahl vermindert.

Das Ergebnis der histologischen Untersuchung ist demnach kurz zusammengefaßt folgendes:

Die Hornschicht verläuft mehr geradlinig und ist stellenweise aufgefasert. Das Stratum granulosum überall vorhanden, auf eine dünne Zellage beschränkt. Kein Stratum lucidum. Die Malpighische Schicht fast allenthalben gleichmäßig verschmälert, die Basalzellenschicht deutlich ausgeprägt. Das Stratum papillare fehlt stellenweise ganz; ist es vorhanden, sind die Papillen klein und schmal. Die elastischen Fasern der Cutis bedeutend vermindert, stellenweise vollständig fehlend; wenn vorhanden, hochgradig degeneriert. Talgdrüsen, Haarfollikel fast gänzlich fehlend. Kein Fettgewebe. In der Cutis und Subcutis reichlichst Zellinfiltrate um die verschlossenen Gefäße und Schweißdrüsen. Allenthalben im Infiltrat sehr zahlreiche und gut färbbare Leprabazillen.

Wenn wir diesen histologischen Befund mit den voranstehenden Ergebnissen der bisherigen histologischen Untersuchungen vergleichen, so ergibt sich bis auf wenige geringfügige Ausnahmen eine überraschende Kongruenz. Namentlich stimmen die histologischen Bilder Buchwald, Pospelow, Colombini, Unna in auffallender Weise. Und gerade das sind die Fälle — mit Ausnahme des Befundes von Jordan, der bis auf Vermehrung der elastischen Fasern ebenfalls mit den meinigen Befunden übereinstimmt — die Unna als

charakteristisch für die Histologie der idiopathischen Hautatrophie hinstellt. Bei allen diesen Autoren finden sich Atrophie der Stachelzellenschicht, Schwund des Papillarkörpers, Schwund des subkutanen Fettes, des Elastins. Endophlebitische Veränderung der Venenwandung, Atrophie der Haarfollikel, Talg- und Schweißdrüsen und das Vorhandensein von Zellinfiltraten. Auf den letzten Umstand legt Unna scheinbar ein geringeres Gewicht, indem dieser in seinen Postulaten des histologischen Bildes der idiopathischen Hautatrophie nicht besonders hervorgehoben wird. Und doch scheint dieses Anzeichen einer Entzündung die Ursache der rätselhaften „idiopathischen" Atrophie anzudeuten. In den beschriebenen Fällen sind diese Zellinfiltrate, die freilich das ganze histologische Bild gewissermaßen beherrschen, nichts anderes als Leprome und diffuse lepröse Infiltrate,[1]) wie der konstante und reichliche Befund gut färbbarer Leprabazillen in ihnen beweist. Besonders bemerkenswert ist es, daß dieser Prozeß die Haut in diffuser Weise und gleichmäßig befallen hat, daß wir es also hier mit einer universellen leprösen Erkrankung der Haut zu tun haben, die klinisch als Hautatrophie in die Erscheinung tritt.

Ebenso bemerkenswert ist das gleichzeitige Bestehen der Infiltrate mit den atrophischen Veränderungen.

Man hätte nur noch bei der Universalität der Atrophie an eine senile Atrophie der Haut zu denken; doch spricht einerseits, wie ich eingangs erwähnte, das Alter der Kranken dagegen, andererseits der histologische Befund, auch dann noch, wenn die leprösen Infiltrate nicht die genügende Erklärung für die Atrophie geben würden.

Huber hat in seiner Arbeit über idiopathische und senile Hautatrophie in einer Tabelle die mikroskopischen Befunde bei beiden Atrophien gegenüber gestellt und nach

[1]) Über die Frage Leprom oder Leprid kommt mir kein Urteil zu. Der reichliche Befund von Leprabazillen, die klinischen Erscheinungen lassen die Zellinfiltrate als Leprome im Sinne Unnas (Ohren, Haare) und Leloirs erscheinen.

Vergleich mit dieser konnte über die Stellung dieser Form der Hautatrophie auch ohne spezifische Krankheitsherde kein Zweifel obwalten. (Unterschiede bezüglich malpighischer und Papillarschicht, Färbungsverhalten des Corium, Verhalten der Drüsen, Haare, Follikel, der elastischen Fasern etc.)

Es ist also zweifellos, daß die Atrophie der Haut in diesen Fällen durch deren lepröse Erkrankung, durch die Etablierung von Lepromen in Cutis und Subcutis bedingt ist.

Wenn auch in der senilen Haut Zellinfiltrate regelmäßig angetroffen werden (Neumann, Unna, Krzystalowicz, Orbant, Himmel), so lehrt ein Blick auf die mikroskopischen Tafeln, daß diese ganz andere Bedeutung haben, als die „Plasmome" in der Haut der in Rede stehenden Fälle.

Ob diese nun durch Druck zur Atrophie führen, oder ob eine Läsion der trophischen Nerven oder die Affektion der Gefäße die Ernährungsstörung der Haut bedingen, bleibt eine offene Frage. Alle drei Möglichkeiten müssen bei Lepra in Betracht gezogen werden, vielleicht kommen alle drei Momente gleichzeitig zur Aktion und bedingen diese hochgradige regressive Veränderung der Haut.

Und so werden die Grenzen der unter das Krankheitsbild der Atrophia cutis idiopathica zu subsumierenden Fälle immer enger gezogen. Der Befund von Leprabazillen in den Zellinfiltraten und die Masse dieser trennt meine sonst als Atrophia idiopathica cutis universalis imponierenden Fälle sofort von diesen und läßt für diese die Bezeichnung Dermatitis atrophicans leprosa universalis berechtigt erscheinen.

Herrn Dr. A. Turkhud, dem Chefarzte des Lepraasyls Matunga, spreche ich zum Schluße meinen innigen Dank für seine bereitwillige Unterstützung aus.

# Literatur.

Benützte Lehr- und Handbücher:

Babes. Die Lepra. 1900. Nothnagelsches Handbuch.

Bergmann. Die Lepra. 1897. Deutsche Chirurgie.

Boeck und Daniellsen. Traité de Spedalskhed.

Hallopeau. La lèpre, Traité de Medicine et de Thérapie. 1895. Bd. II.

Jarisch. Lehrbuch der Hautkrankheiten. 1900.

Jeanselme und Sée. La lèpre, in La pratique dermatologique von Besnier, Brocq und Jacquet.

Kaposi. Lehrbuch der Hautkrankheiten. 1900.

Leloir. Traité pratique et théoretique de la lèpre. Paris 1886.

Lepra-Konferenz in Berlin. 1897.

Mraček. Handbuch der Hautkrankheiten.

Neumann. Lehrbuch der Hautkrankheiten. 1880.

Unna. Die Histopathologie der Hautkrankheiten. 1894.

---

Behrend. Berliner klin. Wochenschrift. 1885.

Block. 3000 Fälle von Hautkrankheiten. Berlin. 1888.

Bronson. Journ. of cut. and genito-urin. diseases. 1895.

Bruhns. Verhandlungen der Berlin. derm. Gesellschaft. 1898 u. 1900.

Buchwald. Ein Fall von diffuser idiopathischer Hautatrophie. Arch. f. Derm. 1883.

Colombini. Klinische und histologische Untersuchungen über einen Fall von Atrophia cutis idiopathica. Monatshefte für praktische Dermatose. 1899.

Darier. Anatomie pathologique des tâches erythemato-pigmentées de la lèpre. Lepra-Konferenz. Berlin. 1897.

Elliot. A case of idiopathic atrophy of skin. Journ. of cut. and. gen. ur. diseases. 1885.

Gerlach. Beziehungen zwischen Hautflecken und der Nervenerkrankung bei Lepra anaesthetica. Virchows Archiv. 125. Bd. 1.

Groen. Lancet. 1891. Ref.

Heller. Über idiopathische Hautatrophie. Festschrift zu Ehren Neumanns. 1900.

Herxheimer und Hartmann. Über Acrodermatitis chronica atrophicans. Arch. f. Derm. 1902.

Huber. Über Atrophia idiopathica diffusa etc. Archiv für Dermatologie. 1900.

Jadassohn. III. Kongreß der deutschen dermatologischen Gesellschaft. 1891.

Joelson. Über Erkrankung des Gefäßsystems bei Lepra. Diss. Dorpat. 1898.

Jordan. Ein Fall von diffuser, seniler Atrophie und Hyperpigmentose der Haut. Monatshefte f. prakt. Derm. 1897.

Kaposi. Verhandlungen der Wiener derm. Gesellschaft. III. 1897.

Klingmüller. Bibliotheka internationalis. Lepra. 1903.

Leloir. Recherches cliniques et anatomo-pathologiques sur les affections cutanées d'origine nerveuse. Paris. 1881.

Leven. Acrodermatitis chronica atrophicans (Herxheimer-Hartmann). Arch. f. Derm. 1903.

Lie. Zur pathologischen Anatomie der Lepra. Archiv f. Derm. Bd. 29. Heft 3.

Matzenauer. Fall von universeller Atrophia cutis idiopathica. Verhandlungen der deutschen dermatolog. Gesellschaft. Breslau. 1901.

Neumann. Über eine seltene Form von Atrophie der Haut. Festschrift zu Ehren F. J. Picks. 1898. — Sitzungsberichte der kaiserlichen Akademie der Wissenschaften. 1861.

Neisser. Histol. u. bakteriolog. Lepra-Untersuchungen. Virchows Archiv. 103. 1886.

Philippson. Histologie von akut entstehenden hyperämischen Flecken von Lepra tuberosa. Virchows Archiv. 132. 1893.

Pick, F. J. Über Erythromelie. Festschrift zu Ehren Kaposis. 1900.

Pospelow. Cas d'une atrophie idiopathique de la peau. Annales de dermatol. 1886.

Quinquaud. Les premières manifestations de la Lèpre, tâches et macules renferment des bacilles. Bull. de la soc. Franc. de Derm. 1890. p. 131.

Rikli. Beiträge zur patholog. Anatomie der Lepra. Virchows Archiv. 1892. 129.

Roßbach. Deutsches Archiv f. klin. Medizin. Bd. XXXVI.

Touton. Deutsche medizinische Wochenschrift. 1886.

— Zur Topographie der Bazillen in der Leprahaut. Virchows Archiv. Bd. 104. p. 381. 1886.

Unna. Ein Fall von idiopathischer, diffuser, progressiver Hautatrophie. Festschrift zu Ehren J. Neumanns. 1900.

— Die Färbung der Leprabazillen. Monatshefte für praktische Dermatologie. 1885. Erg.-H.

— Eine neue Färbemethode etc. Monatsh. f. prakt. Derm. 1891. XII.

Zinsser. Ein Fall von symmetrischer Hautatrophie. Archiv für Dermatologie. 1894.

## Erklärung der Abbildungen auf Taf. VI—VIII.

Fig. 1. Irimbuck Bhao, 30 Jahre alt, Hindoo. Lepra tuberosa.

Fig. 2. Balla Mahadoo, 36 Jahre alt, Hindoo. Lepra tuberosa.

Fig. 3. Rakhma Raghoo, 55 Jahre alt, Hindoo. Lepra tuberosa.

Fig. 4. Khusal Fakir, 41 J. alt, Hindo. Lepra maculo-anaesthetica.

Fig. 5. Ghumbajee Succaram, 40 Jahre alt, Hindoo. Lepra maculo-anaesthetica.

Fig. 6. Schnitt aus der Rückenhaut. (Photographie Nr. 2.) Färbung: Hämatoxylin-Eosin. Schwache Vergrößerung.

Fig. 7. Schnitt aus der Oberarmhaut. (Photographie Nr. 3.) Färbung: Ziehl-Neelsen. Immersion.

Aus der dermatologischen Universitätsklinik (Professor Jacobi) zu Freiburg i. Br.

# Zwei Fälle von ausgedehnten Ulzerationsprozessen an Mund und Genitalien, hervorgerufen durch Diphtheriebazillen. (Subakute Haut- und Schleimhaut-Diphtherie.)

Von

Dr. **Th. Schwab**,
früherem I. Assistenten der Universitätshautklinik in Freiburg i. Br.

Im Verlaufe der letzten Jahre hatten wir Gelegenheit, zwei interessante Fälle von Ulzerationsprozessen an der Vulva bei gleichzeitigen Geschwüren der Mundhöhle zu beobachten. Wegen der Eigenart des klinischen Verlaufes und bakteriologischen Befundes sei es gestattet, die Fälle des genaueren mitzuteilen.

Fall I. Anamnese: B. S. Kind einer P. p. war bis zum 10. Lebensjahre bei Pflegeeltern, seither in einer Erziehungsanstalt. Soweit sich feststellen ließ, war Pat., abgesehen von Masern im 7. und Typhus im 13. Lebensjahre, immer gesund. Seit 3 Tagen bestehen Schmerzen beim Gehen und Wasserlassen. Ein Arzt stellte Lues fest und veranlaßte die Überführung der Pat. in die Univ.-Hautklinik. Zu erwähnen wäre noch, daß in den letzten Monaten weder Diphtherie, noch irgend eine Halsentzündung unter den zahlreichen Kindern der betreffenden Anstalt aufgetreten ist.

Status: Am 6./IV. 1901. Bei dem anämischen 16jähr. Mädchen, das in der Entwicklung stark zurückgeblieben ist, fällt neben einer mäßigen Gedunsenheit des Gesichtes fleckige Rötung mit einem Stich ins Blaue an beiden Wangen und Stirne auf. Ebensolche Flecken sind an den Armen vorhanden, die an den Streckseiten deutliche Keratosis pilaris aufweisen. Auf dem Rücken findet sich vom Nacken bis zum Kreuzbein herab in der Mittellinie feiner Haarwuchs. Im Munde bemerken wir an verschiedenen Stellen der Wangenschleimhaut und des

Zahnfleisches scharf umschriebene Substanzverluste. Am Rande derselben findet sich kaum eine Veränderung gegen die gesunden Partien, abgesehen von einem schmalen, frischroten Saume. Ein nennenswertes Infiltrat fehlt. Mit dem festhaftenden gelblich-weißen Belag erreicht das Geschwür gerade das Niveau der übrigen Schleimhautoberfläche. Bei stärkerem Kratzen läßt sich die Auflagerung wie eine Membran abziehen, dabei tritt geringe Blutung und minimaler Schmerz ein. Spontan machen die Ulzerationen keine Beschwerden, so daß Pat. erst durch uns von deren Anwesenheit erfuhr. Ihrem Sitze nach bevorzugen die Substanzverluste absolut nicht etwa Stellen, die einer mechanischen Läsion ausgesetzt sind, (Zahnfleischrand gegen die Zähne, Wange, da wo die Zähne anliegen). Die Kranke hat eine mäßige Rhinitis,[1]) die, wie sie angibt, so lange wie die Genital-Affektion besteht.

An den Labia minora und am Präputium clitoritis finden wir starkes Ödem. Gleichzeitig sind diese Teile blaurot gefärbt, zeigen aber keine Haut-Läsion. Bei Auseinanderziehen der Labien bekommt man ein flaches Geschwür zu Gesicht, das neben mäßiger Menge dünnen Eiters einen festhaftenden, gelblichweißen Belag und einzelne nekrotische Fetzen aufweist. Dieses Geschwür, das in der Mitte nur wenig vertieft ist, umfaßt die mittlere Partie der Innenfläche der kleinen Labien und geht direkt bis zum mäßig infiltrierten Rande derselben. Hier finden sich einige, etwa stecknadelkopfgroße Pustelchen; die Scheide ist, soweit man sehen kann — ein stärkeres Auseinanderziehen der Labien ist zu schmerzhaft — normal; das Hymen intakt.

Die inneren Organe sind ohne Abnormitäten, der Urin ist frei von Eiweiß und Zucker, der Appetit ist erhalten, das Allgemeinbefinden zeigt keine Störung. Bei ruhigem Liegen und auch bei ganz vorsichtigem Gehen ist Pat. schmerzfrei.

Da das vorliegende Krankheitsbild auf keine der an diesen Stellen häufiger vorkommenden Erkrankungen zu beziehen war, und im Geschwürssekret verdächtige Stäbchen zu sehen sind, hatte Prof. Jacobi sofort Verdacht auf Diphtherie, es wurden sogleich Kulturen angelegt, die aber nur Staphylo- und Streptokokken ergeben.

11./IV. Nach Anlage neuer Kulturen gelingt es heute endlich im hygienischen Institut, neben zahlreichen Staphylo- und vereinzelten Streptokokken, reichlich typische Diphtheriebazillen zu finden. Darauf erhält Pat. abends eine Injektion von Behrings Serum Nr. 3. Der Status an diesem Tage ist kurz folgender: Abgesehen von einer Bronchitis leichten Grades, läßt sich an den inneren Organen nichts finden. Im Munde hat der Geschwürsprozeß entschieden zugenommen. Wir haben runde und eckige Ulzerationen, die aber überall noch denselben Charakter als flache Substanzverluste mit festhaftendem Belage tragen. Auch an der Lippe und der Zunge sind ähnliche Ulzera entstanden. Das Erythem an den Armen und

[1]) Leider wurde versäumt, Kulturen vom Nasensekret anzulegen.

im Gesicht besteht in gleicher Weise weiter. An den Genitalien sind seit einigen Tagen Pustelchen aufgetreten, die teilweise konfluiert sind und dadurch die Ulzerationsfläche vergrößert haben. Die Geschwürsfläche zeigt immer noch denselben Charakter wie anfangs, nur reicht sie jetzt vorn bis zur Clitoris und hinten bis zur hinteren Kommissur. Es besteht ständig eine geringe Sekretion, leicht sanguinolenter Flüssigkeit.

13./IV. Während sich gestern keine Besserung gezeigt hat — die Temperatur ist nachmittags sogar auf 40 gestiegen — so ist heute entschieden eine solche zu erkennen. Die Zungengeschwüre sind in Abheilung, an den Labien ist die Schwellung geschwunden und die Sekretion bedeutend vermindert. Da abends das Fieber wieder ansteigt, wird nochmals Serum Nr. 3 injiziert.

15./IV. Nachdem die Temperatur am 14./IV. abends bis auf 37·7° gesunken, steigt sie heute auf 38·9° an. Gleichzeitig erscheinen auf den gestern gänzlich gereinigten Ulzerationen wieder Beläge, ja sogar nekrotische Stellen. Die Sekretion ist stärker, die Genital-Ulzerationen sind schmerzhaft. Neue Pustelchen sind an der Außenfläche der Labien entstanden, zum Teil in Gruppen geordnet, so daß bei der Anwesenheit eines Herpes febrilis der Uvula es sich auch hier sehr wohl um einen Herpes handeln dürfte.

Der weitere Verlauf des Prozesses gestaltet sich nun folgendermaßen: Während einiger Tage bleibt der Status derselbe, die Temperatur überschreitet abends immer 39° und zeigt einen remittierenden Typus. Am 23./IV. beginnt die Reinigung der Geschwüre, der sich eine Ausheilung derselben ohne weitere Störung anschließt. Nur an der Zunge zeigen sich am 27./IV. nochmals neue Ulzerationen, die aber sehr rasch wieder verschwinden. Am 8./V. ist an den Genitalien nurmehr eine Rötung zu sehen, während im Munde vollständige Restitutio ad integrum eingetreten ist. Das Erythem ist ebenfalls verschwunden. Die Temperatur zeigt am 2./V. einen entschiedenen Rückgang unter 38°, wird jedoch erst vom 16./V. ab normal. Am 10./VI. wird Pat. entlassen, nachdem sie fast einen Monat frei von irgend welchen Erscheinungen gewesen ist. Nur noch eine mäßige Anämie erinnert an die überstandene Krankheit und eine weiche, von der umgebenden Haut sich höchstens durch einen leicht rötlichen Farbenton abhebende Narbe am labium majus.

Therapeutisch haben wir, abgesehen von den schon erwähnten Seruminjektionen, Kali chloricum zum Gurgeln gegeben und an den Genitalien Umschläge mit Borsäurelösung machen lassen, da Pat. die an den ersten Tagen angewandte essigsaure Tonerde nicht ertrug. Zwischen die Labien kamen gleichzeitig mit Argentumlösung 1 : 3000 getränkte Kompressen. Daneben erhielt Pat. täglich ein Sitzbad von dünner Lösung von Kali hypermanganicum. Intern wurde die ersten Tage bis zum Diphtheriebazillen-Nachweis Jodkali 1 *g* pro die gegeben. Später wurde von jeder weiteren inneren Medikation Abstand genommen. Die zwei Injektionen von Behring-Serum Nr. 3 haben keinen entschiedenen

Erfolg zu verzeichnen gehabt. Da sie jedoch erst am 8. Krankheitstage gemacht wurden, können sie unsere Diagnose Diphtherie nicht in Frage stellen, weil der bakteriologische Befund zweifellos typische Diphtheriebazillen ergeben hat. Doch darauf wollen wir am Schlusse noch zurückkommen. Pat. wurde nach ihrer Entlassung aufs Land geschickt, kehrte dann wieder nach Monatsfrist in die Stadt zurück, wo sie sich ganz wohl befand, bis Anfang März folgenden Jahres. Zu einer Nachuntersuchung bestellt, ergab sich, daß wiederum an den Genitalien Ulzera aufgetreten waren, von denen sich nach Angabe des hygienischen Institutes diphtherieähnliche Bazillen kultivieren ließen. Pat. konnte erst, als Mitte April Schmerzen auftraten, bewogen werden, sich in die Klinik aufnehmen zu lassen.

Status: Das in seiner Ernährung immer noch etwas zurückgebliebene Mädchen zeigt sehr blasse Schleimhäute. Augen, Ohren, Nase o. B. Am Zahnfleisch des Oberkiefers findet sich oberhalb der mittleren Schneidezähne an der Übergangsstelle zur Lippenschleimhaut eine hanfkorngroße Erosion mit weißlichem Belag, innerhalb eines wenig gerröteten Bezirkes. Dieselben Veränderungen, nur an einzelnen Stellen ohne Membranen, sehen wir am Oberkieferzahnfleisch rechts, an der Wangenschleimhaut des Kieferwinkels, auf der Oberlippenschleimhaut nahe dem Mundwinkel, am Zahnfleisch des Unterkiefers unterhalb des linken Eckzahnes und an der Wangenschleimhaut gegenüber dem untern ersten Prämolaren. Auch diesesmal handelte es sich wesentlich um Lokalisation an Stellen, die nicht etwa mechanischen Irritationen ausgesetzt sind.

Es findet sich eine ganz geringe rechtseitige Struma. Bei der Inspektion zeigt der Thorax, abgesehen von einer leichten Abflachung der Infra- und Supraklavikulargruben, nichts Abnormes. Lungengrenzen normal tief, gut verschieblich. Perkussionsschall sonor, an der rechten Spitze hinten leicht tympanitischer Beiklang. Linke Spitze hinten ausgesprochene Dämpfung. Atemgeräusch überall vesikulär. R. u. l., h. u. v. o. kleinblasige feuchte Rasselgeräusche, links zahlreicher als rechts. Am Herzen findet sich, abgesehen von einer geringen Verstärkung des 2. Pulmonaltones, nichts Abnormes. Auf der Haut ist keinerlei Exanthem zu sehen. Abgesehen von einzelnen kirschgroßen Inguinallymphdrüsen besteht keinerlei Drüsenschwellung.

Genitalbefund: Rechts: Labium minus bedeutend reduziert, an der Innenseite dieses Rudiments sieht man im vorderen Teile ein unregelmäßig begrenztes, quer ovales, überlinsengroßes, scharfrandiges, 2—3 *mm* tiefes Geschwür mit oberflächlichem gelbem Belag. Ein zirka erbsengroßes Ulcus von demselben Charakter befindet sich auf dem narbig veränderten Labium majus nahe der hinteren Kommissur.

Links: Labium majus gerötet und geschwollen. Medial im vorderen Drittel ein fast pfenniggroßes, mäßig tiefes Geschwür, dessen Umgebung wallartig ansteigt. 1 *cm* davon entfernt beginnt eine fast bis zur hinteren

Kommissur reichende länglich ovale, große Ulzeration, auf der sich teils gelbliches Sekret, teils deutlich nekrotischer Belag und nach dem äußeren Rande zu Borken und Krusten befinden. Das Labium minus ist nur in der vorderen Hälfte erhalten, am hinteren Ende desselben dehnt sich ein über pfennigstückgroßes, unregelmäßig begrenztes, scharfrandiges, an einzelnen Stellen bis 4 *mm* tiefes, mit gelblichem Belage bedecktes Geschwür aus, dessen Ränder nach innen dem Vestibulum zu sich deutlich wallartig emportürmen. An der hinteren Kommissur selbst ist ein kleines Geschwür. Im Vestibulum ist ziemlich viel gelbliches, dünnflüssiges Sekret, von den Ulzera herrührend. Das Hymen zeigt rechts oben einen älteren Defekt,[1]) Harnröhrenöffnung o. B. Da bei der ersten Untersuchung vor Monatsfrist diphtherieähnliche Bazillen gefunden wurden, bekommt Pat., obgleich der Nachweis von solchen nicht wieder gelungen — es sind nur Streptokokken und Pseudodiphtheriebazillen gewachsen — eine Seruminjektion Nr. 3. Da kein deutlicher Erfolg, zweite Seruminjektion Nr. 3 am 21./IV.

23./IV. Eine unzweideutige Besserung ist auf Serum nicht eingetreten; zwar haben sich die Ulzera an den Genitalien gereinigt, vielleicht sogar am Labium majus sinistrum etwas verkleinert, aber die Temperatur zeigt keine Änderung und am Zahnfleich des Oberkiefers namentlich rechts erscheinen neue Geschwüre; die übrigen in der Mundhöhle sind größer geworden. Am Tage nach der zweiten Seruminjektion ist eine Urtikaria aufgetreten, die über den ganzen Körper zerstreut, heftiges Jucken hervorrief und 5 Tage dauerte.

In den nächsten Wochen überhäuten sich, allerdings sehr langsam, die Genitalgeschwüre, bis auf einzelne Stellen, die keinerlei Heilungstendenz zeigen. Im Munde erscheinen zahlreiche Schübe von Ulzerationen, die alle genau den bisher beschriebenen entsprechen. Gleichzeitig sehen wir neben recht hohen Nachmittagstemperaturen starke Remissionen bald schon in später Abendstunde, bald erst am frühen Morgen folgen. 39·4° und wenige Stunden später 37° wird öfter gemessen. Merkwürdig gut ist während dieser ganzen Zeit das Allgemeinbefinden. Das Blut weist eine leichte Leukocytose auf, Blutkulturen bleiben immer steril. Vom 31./V. an treten nur vereinzelt Mundulzera auf, und gleichzeitig sinkt die Temperatur unter 38°.

In den ersten Tagen des Juni ist eine geringe Verschlimmerung an den Genitalien zu verzeichnen, wie uns der Status vom 6./VI. zeigt.

6./VI. Beiderseits einzelne bis bohnengroße, deutlich abgrenzbare Inguinal- und Schenkeldrüsen. An der hinteren Kommissur ist im Gebiete der weißen strahligen Narbe (einer Stelle, die erst seit wenigen Tagen überhäutet ist) links eine nicht ganz erbsengroße, ziemlich tiefe, gereinigte Ulzeration. Rechts findet sich über diese Narbe nach hinten hinausgreifend, ein etwa pfenniggroßes Geschwür, das aus einzelnen kleinen, mit gelblich-schmutzigem Belage versehenen Ulzera konfluiert ist.

[1]) Von Geschwüren bei ihrem ersten Aufenthalte herrührend.

Nach vorn zu schließen sich Geschwüre an von derselben Größe, zum Teil ohne Belag, bis zum Rudiment des rechten Labium minus, das an seiner inneren Fläche wiederum ein Ulcus trägt. Links ist das Labium minus und Umgebung völlig überhäutet; auf und neben dem narbig veränderten Labium majus zeigt sich eine 4—5 *cm* lange und 1—1½ *cm* breite, anscheinend aus kleinen Ulzerationen konfluierte Fläche mit etwas erhabenen Rändern und weißgelblichen Belag.

An der Uvula finden sich ganz kleine Erosionen. Hier, wie an den vorderen Gaumenbögen besteht leichte Rötung. An der Zunge sind die Erosionen abgeheilt, eine geringe Einkerbung zurücklassend. Die Zunge zeigt mäßigen Belag. Die Schleimhaut der rechten Wange ist wieder normal. Links finden sich kleinste Erosionen an der Umschlagsfalte zum Zahnfleisch. Im Oberkiefer sind in ganzer Ausdehnung von Eckzahn zu Eckzahn zahllose, aber kaum stecknadelkopfgroße, oberflächliche Substanzverluste ohne Membranbildung. Ebensolche sieht man an der Schleimhaut der Oberlippe, wo einzelne Hanfkorngröße erreichen. Die gleichen Ulzera zeigt in geringer Anzahl das Zahnfleisch des Unterkiefers rechts und die gegenüberliegende Wangenschleimhaut.

Im Munde erscheinen weiterhin nur vereinzelte Ulzera. An den Genitalien tritt, nach vorübergehender Besserung nochmals für wenige Tage eine Progredienz der Geschwüre ein, macht aber bald einer definitiven Heilung Platz. Die Temperatur, die, wie erwähnt, bis zum 29./V. einen remittierenden Typus zeigte (Abendtemperaturen über 39°, Morgentemperaturen von 37°), ist bis zum 28./VII. nur noch wenig erhöht (Maximum 38°), von da ab normal.

Beim Verlassen des Hospitals wird folgender Befund aufgenommen:

29./VIII. Pat. sieht gesund und kräftig aus, hat an Gewicht ganz erheblich zugenommen, 9½ *kg* und erfreut sich besten Allgemeinbefindens. Im Munde ist am Zahnfleisch, wie Wangen- und Rachenschleimhaut völlige Restitutio ad integrum eingetreten. Die Genitalien zeigen an stelle der Geschwüre weiche Narben, die sich kaum in der Farbe von der Umgebung abheben. Eine derartige Narbe umfaßt das ganze Labium majus rechts. Das Labium minus dieser Seite ist auf einen kleinen vorderen Teil reduziert. Links ist es nur in seinem hinteren Drittel in Verlust geraten; das Hymen ist teilweise zerstört. Die Einführung eines dünnen Fergussin spekulums ergibt, daß die Schleimhaut der Vagina und portio durchaus normal ist.

Was die Therapie bei dem 2. Aufenthalte der Pat. betrifft, so hat sie innerlich nichts erhalten. Subkutan wurden zwei Injektionen von Behring-Serum Nr. 3 gemacht. Lokal wurden Sitzbäder von verdünnter essigsaurer Tonerde gegeben; in den Pausen zwischen den einzelnen Bädern wurden die Genitalien mit Jodoformpulver eingepudert, darüber kamen Umschläge mit essigsaurer Tonerde. Die Mundulzera suchte man anfangs durch Pinselung mit Jodoform-Alkohol-Äther zu beeinflußen, erkannte aber bald die Nutzlosigkeit dieser Therapie und ließ nur häufig Ausspülungen mit verdünnter essigsaurer Tonerde machen.

1./VIII. 1903. Nach eingezogenen Erkundigungen erfreut sich Pat. bis jetzt des besten Wohlbefindens.

Fall 2. Anamnese. B. M., 16 J. alt. Abgesehen von Rhachitis in ihrem 1. Lebensjahre, will Pat. bis zu ihrer jetzigen Krankheit gesund gewesen sein. Im Oktober 1900 traten zuerst Ulzerationen im Munde auf, die bis zu ihrer Aufnahme ins Hospital nie ganz verschwanden und nach ihrer Angabe genau so aussahen, wie die von uns beobachteten. Zeitweise waren Halsschmerzen vorhanden, Schnupfen fehlte immer. Pat. arbeitete noch bis Weihnachten 1900 als Kindermädchen auf dem Schwarzwalde, mußte sich aber in den letzten Tagen des Dezember wegen Müdigkeit und Abgeschlagenheit zu Bette legen. Anfang Januar bemerkte Pat. zuerst ein Geschwür an den Genitalien. Es vergrößerte sich eine Zeitlang, wurde dann kleiner, breitete sich dann wieder aus, und als es Markstückgröße erreicht hatte, wurde ein Arzt geholt. Es war dies Ende Februar 1901. Dieser verordnete Umschläge, Ausspülungen und Sitzbäder, ätzte auch öfters mit Lapis und ließ schließlich, als sich keine Tendenz zur Heilung zeigte, eine Schmierkur mit grauer Salbe machen. Da nach 5—6 Wochen noch kein Erfolg zu sehen war, schickte er Pat. ins hiesige Hospital, gleichzeitig teilte er uns außer seinen oben erwähnten therapeutischen Maßregeln mit, daß ein Exanthem nie aufgetreten sei. Den Angaben der Pat. wäre noch zu entnehmen, daß die ihr anvertrauten Kinder die ganze Zeit gesund waren. Diphtherie, oder auch nur Halsentzündungen, fehlten bei ihren Pflegbefohlenen ebenso wie zu Hause, wo weder ihre Eltern, noch ihre beiden Brüder von 8 und 12 Jahren in der Zeit vor oder während ihres Leidens erkrankten. Abgesehen von einer gewissen Müdigkeit und Abgeschlagenheit, die sie nur außerhalb des Bettes empfindet, hat sie keinerlei Beschwerden, Appetit und Schlaf ist immer gut gewesen.

Status vom 10./VII. Die blasse Pat. läßt auf der Haut keinerlei Exanthem erkennen. Die Lymphdrüsen sind nicht wesentlich geschwellt, mit Ausnahme zweier der linken Inguinalgegend. Die Mundschleimhaut zeigt, abgesehen von 2 Stellen der linken Tonsille, die eine entfernte Ähnlichkeit mit Plaques opalin. aufweisen, nichts, was auf Lues hindeutete. An den Genitalien findet sich links, in der Mitte des großen Labiums übergreifend auf das Labium minus eine etwa 3markstückgroße Geschwürsfläche; die Ränder derselben sind erhaben und mäßig infiltriert, der Grund ist stark vertieft und mit Membranen von graugelber Farbe bedeckt, unter denen es bei Berührung sogleich blutet. Das Geschwür fühlt sich außerordentlich derb an, ist dabei gar nicht schmerzhaft, Hymen erhalten, Introitus ohne Besonderheiten. Lungen ohne Abnormität; am Herzen läßt sich ein leises systol. Geräusch an der Spitze feststellen (wohl anämisches Geräusch). Bauchorgane o. B. Urin frei von Eiweiß und Zucker.

17./VII. Die Plaques verdächtigen Stellen sind ohne jede Therapie verschwunden. An der Schleimhaut der Unterlippe ist rechts $^1/_2$ *cm* vom Lippenrand und etwa 1 *cm* vom Mundwinkel ein etwa stecknadelkopfgroßes Geschwür entstanden. Es ist nur wenig gegen die Umgebung

vertieft, so daß mit seinem festanhaftenden grauen Belag gerade das Niveau der Schleimhaut-Oberfläche erreicht wird. Der Rand ist kaum gerötet; die Ulzeration ist nur wenig schmerzhaft. Das Genitalgeschwür hat sich entschieden vergrößert, die Infiltration der Umgebung hat zugenommen.

20./VII. Das Geschwür an der Lippe hat sich sowohl nach der Fläche wie nach der Tiefe weiter ausgedehnt und zeigt deutlich infiltrierten Rand. Aus dem gestern von ihm zu Kulturzwecken entnommenen Belag ließen sich diphtherieverdächtige Bazillen im hygienischen Institut züchten. Auf der Zunge ist in der Nähe der Spitze eine leichte, wenig schmerzhafte Rötung entstanden. Wegen des Bazillenbefundes wird eine Einspritzung mit Serum Nr. 3 gemacht.

22./VII. Das Genitalgeschwür hat sich in allen Dimensionen vergrößert; wo Infiltration bestanden hatte, ist Zerfall eingetreten, so daß jetzt am Rande des Ulcus kaum Infiltration und nur geringe livide Färbung zu sehen ist. Der Geschwürsgrund ist ziemlich vertieft und immer noch mit festanhaftendem Belage versehen. Die Lippenulzeration ist gleich geblieben. An der Zungenspitze findet sich eine etwa stecknadelkopfgroße, scharf abgegrenzte Ulzeration in kaum geröteter und nur minimal infiltrierter Umgebung. Ihr graugelber, festhaftender Belag liegt im Niveau der übrigen Schleimhautoberfläche. Rechts findet sich an der Seite der Zunge, etwa am Ende des vorderen Drittels eine umschriebene Rötung. Injektion von Serum Nr. 2; die erste Einspritzung zeigte keinerlei Wirkung.

23./VII. Auch heute sieht man keinen Erfolg von der Injektion. Das Genitalgeschwür ist gut 5markstückgroß und zeigt am Rande immer noch leichte Infiltration. Es umfaßt die Innenfläche des ganzen großen Labiums links bis auf das vordere Drittel. Nach hinten reicht das Ulcus bis zur Kommissur; sein Belag läßt sich nur schwer abwischen, dabei empfindet die Pat. Schmerz und gleichzeitig blutet die Geschwürsfläche. Das Infiltrat des Geschwürsgrundes ist immer noch sehr stark, wenn es auch gegen Anfang des Spitalaufenthaltes zurückgegangen ist. Die Mundgeschwüre, 3 an der Zahl, schmerzen beim Essen in geringem Grade. Das bohnengroße Lippenulcus ist ziemlich vertieft mit entzündetem, wallartigem Rande versehen. Die Zungenulzerationen zeigen festhaftenden Belag. Ihr Rand ist kaum infiltriert. Das Allgemeinbefinden ist ungestört.

In den folgenden Tagen heilen die Mundulzera ab, von Zeit zu Zeit entstehen jedoch immer noch einzelne neue von demselben Charakter. Die Genitalgeschwüre breiten sich bis zum 9./VIII. weiter aus, dann tritt Stillstand und Reinigung der Ulzera ein.

Daß jedoch die Besserung noch keine dauerhafte ist, zeigt uns der Status vom 22./VIII., nach dem wiederum Beläge auf schon gereinigter Geschwürsfläche erschienen sind. In den nächsten Tagen vergrößern sich sogar die Inguinallymphdrüsen und werden schmerzhaft.

Doch nach kurzer Zeit gehen alle Erscheinungen von seiten der Drüsen zurück und die Ulzera zeigen abermals einen Stillstand, nach ca. 14 Tagen jedoch beginnen sie von neuem wieder zu wachsen, wie aus dem Status vom 14./IX. hervorgeht.

14./IX. Seit gestern klagt Pat. über Schluckbeschwerden. Die Inspektion ergibt ein kirschkerngroßes, wie mit dem Locheisen geschlagenes, tiefes, eitrig belegtes Geschwür an der linken Tonsille. Letztere zeigt im übrigen gar keine pathologischen Veränderungen. Die Lymphdrüsen am Halse sind nicht wesentlich geschwollen. Die Ulzeration an den Genitalien ist auf der rechten Seite weiter gegangen, sodaß jetzt eine Geschwürsfläche besteht, die die hintere Hälfte beider großen Labien umfaßt, einschließlich der hinteren Kommissur. Überall findet sich gelblicher, festanhaftender Belag. Die Fläche ist besonders in ihrem hinteren Teile sehr schmerzhaft in der Ruhe wie bei Bewegung oder Berührung. Die Umgebung des Geschwüres ist wenig infiltriert und kaum druckempfindlich. Es wird wiederum Serum Nr. 3 injiziert.

15./IX. Objektiv ist nur an einer Stelle der Belag etwas weniger dicht. Dagegen hat Pat. heute nur geringe Schmerzen und hat auch die letzte Nacht besser geschlafen. Die Kultur von den Tonsillen ergab nur Streptokokken.

Noch einige Tage schreiten die Genitalgeschwüre weiter, dann tritt Stillstand ein. Die Ulzerationen reinigen sich, werden aber jetzt für kurze Zeit sehr schmerzhaft.

Allein bald entstehen, nicht nur im Munde, sondern auch an den Genitalien neue Geschwüre.

24./X. Pat. hat die letzte Nacht schlecht geschlafen, die Temperatur ist gestiegen, ebenso die Pulsfrequenz, die gestern abend 144, heute früh 120, heute abend 132 beträgt. Appetit gut. Während sich gestern am Herzen noch keine Veränderungen nachweisen ließen, besteht heute ein deutliches systolisches Geräusch an der Spitze bei verstärktem Pulmonalton. Die Herzdämpfung reicht oben bis zur zweiten Rippe, links in die Mammillarlinie, rechts zum rechten Sternalrand; der Spitzenstoß ist im 5. Intercostalraum deutlich sicht- und fühlbar in der Mammillarlinie. An den Lungen ist perkutorisch nichts nachweisbar. Bei der Auskultation hört man links hinten oben vereinzelte Rasselgeräusche, sonst keine Abnormitäten. Urin ohne Eiweiß und Zucker. Pat. klagt über geringes Magendrücken; der Stuhlgang ist in Ordnung. An der wenig geschwollenen, linken Tonsille zeigt sich im oberen Teil ein belegtes, ganz kleines Geschwür.[1]) Es bestehen geringe Schluckbeschwerden; an der Haut finden sich rechts in der Mammillarlinie und etwas nach vorn und hinten übergreifend, teils vereinzelte, hellrote Papelchen, teils Pustelchen. Einzelne Papeln sind ringförmig angeordnet, ein Infiltrat

[1]) Kulturell lassen sich hier nur Staphylo- und Streptokokken nachweisen.

fehlt gänzlich, Jucken ebenso.[1]) Die äußeren Genitalien sind ödematös, deutlich fühlt man die Lymphgefäße zu den Lymphdrüsen hinziehen, letztere sind ziemlich geschwellt, rechts weniger als links und wenig druckempfindlich. An der Innenfläche der kleinen Labien ist je ein über zehnpfennigstückgroßes, mit festanhaftendem, gelblich-weißem Belag versehenes, bei Berührung ziemlich schmerzhaftes Geschwür. Etwas nach hinten und innen davon finden sich kleinere Ulzera, die Reste der abheilenden früheren Geschwüre. Auf jeder Seite der Analöffnung ist ein, etwa kirschkerngroßes Geschwür.

25./X. Die Temperatur ist zurückgegangen, das Allgemeinbefinden besser. Am Herzen ist nichts Abnormes nachweisbar. Urin frei von Eiweiß und Zucker. Diazoreaktion negativ. Das Exanthem hat sich weiter gegen Brust und Rücken ausgebreitet, verursacht jedoch keine Beschwerden.

28./X. Pat. ist ganz fieberfrei. Der Ausschlag an Brust und Rücken hat sich nicht weiter ausgebreitet, hat sich auch nicht über die Papelbildung hinaus entwickelt. Die Effloreszenzen werden flacher, blassen ab und zeigen nur ganz geringe Schuppung. Der Juckreiz ist sehr gering, an den Extremitäten ist kein Exanthem aufgetreten. Die Genitalulzerationen sind frei von Belag und bluten leicht. Die beiden zirkumanalen Geschwüre sind jetzt etwa markstückgroß und konfluieren fast. Infiltration, wallartig erhöhte Ränder, fehlen gänzlich. Auf jeder Seite sind an der Innenfläche der Labia minora bzw. auf den Resten derselben, flache, wenig belegte Ulzera. Ihre nächste Umgebung ist ödematös; die gestern sehr heftigen Schmerzen an den Genitalien haben aufgehört. Die Lymphdrüsen der Inguinalgegend sind nur wenig geschwollen, links etwas schmerzhaft.

In kurzer Zeit schwindet das Exanthem völlig. Die Genitalgeschwüre heilen im Verlaufe des nächsten Monates ohne neue Exazerbation ab. Im Munde erscheinen fast bis zur Entlassung immer wieder vereinzelte typische Ulzera.

In ihrem Aussehen und ihrer Entwicklung entsprechen sie den bis dahin beschriebenen dieses Falles, wie auch den Mundgeschwüren von Fall I. Nur sei hervorgehoben, daß sie niemals in der Massenhaftigkeit aufgetreten sind, wie bei der ersten Pat. Dementsprechend ist die Temperatur im Falle II auch immer niedriger geblieben und hat 38° nur einmal überschritten, als eine heftige Streptokokkenangina einsetzte, (am 23./X. und 24./X.)

Am 24./XII. wird Pat. aus dem Hospital entlassen, dabei wird folgender Befund festgestellt: Pat. sieht gut aus und hat an Gewicht in den letzten sechs Wochen über 6 Pfund zugenommen. Appetit und Schlaf ist ausgezeichnet. Schmerzen hat Pat. nur noch ganz wenig beim Essen an

[1]) Dieses Exanthem rührt wohl samt den Allgemeinbeschwerden von Jodkali her, das die Pat. in den letzten Tagen erhalten hat. Das Mittel wird nunmehr ausgesetzt.

der noch nicht abgeheilten Unterlippenulzeration. Lähmungen sind heute ebenso wenig, wie zu irgend einer Zeit ihres Hierseins zu konstatieren. Herz o. B., Lungen o. B. Urin frei von pathologischen Zusätzen. An den Genitalien findet sich nirgends mehr eine Ulzeration, obgleich seit dem 18/XII. jede Behandlung unterblieben war. Die Vulva klafft, da die Labia major. großenteils verschwunden sind und an ihrer Stelle bläulich-weiße Narben sich befinden. Von den kleinen Labien ist nur noch das vordere Drittel erhalten. Bis zum Anus das ganze Perineum entlang, sind dieselben Narben; Pigmentation jeder Art fehlt. Die Lymphdrüsen zeigen keinerlei Schwellungen. Es wird nochmals abgeimpft und zwar von der Mundulzeration und dann von der Oberfläche der Narben an den Genitalien. Die Untersuchung ergab im Munde Staphylo- und Streptokokken, an den Genitalien die typischen, diphtherieähnlichen Stäbchen neben Kolibazillen. Nach 3 Wochen hat sich Pat. nochmals gezeigt; jetzt fehlte jede Ulzeration; die Geschwüre im Munde waren nach ihrer Angabe in etwa 3 Tagen geheilt und neue Ulzera sind bis jetzt nicht aufgetreten. Kulturen von Abstrichen der Genitalnarben, die übrigens seit der letzten Untersuchung sich nicht verändert haben, blieben steril.

Therapeutisch haben wir in diesem Falle ebensowenig wie im ersten besondere Erfolge zu verzeichnen. Die Seruminjektionen haben keinerlei augenfällige Besserung gebracht. Das Einreiben mit grauer Salbe war gänzlich wirkungslos. Jodkali konnte wegen Allgemeinstörungen nicht längere Zeit angewandt werden. Auch von der Lokaltherapie können wir uns nicht befriedigt erklären. Neben Sitzbädern mit Kalium hyperm., Arg. essigsaurer Tonerde, wurde in der Zwischenzeit angewandt: Einpudern mit Jodoform; Einpinseln mit Jodoform-Alk.-Äther oder Jodtinktur oder 96er Alkohol, oder Toluol-Alk. mit Ferr. sesqui chloratum. Ätzungen mit Acid. carbol. ließen auch im Stiche. Schließlich schienen Jodoform-Einpuderungen und Umschläge mit essigsaurer Tonerde noch am besten zu wirken. Auch die Mundulzerationen waren durch keine Therapie zu beeinflußen. Wir beschränkten uns zuletzt auf einfach desinfizierende Mundwässer.

Fassen wir nochmals kurz die beiden Krankheitsbilder zusammen, zuerst das zuletzt beschriebene. Bei Fall 2 besteht ein streng auf die Mundhöhle und äußere Genitalien beschränkter Geschwürsprozeß. Wir finden im Munde flache, mit fibrinösem gelblich-weißem, ohne Blutungen nicht entfernbaren Belag versehene Substanzverluste, die ohne Vorboten plötzlich auftreten und im allgemeinen keine stärkeren Beschwerden verursachen. In der Regel scheinen sie von durchaus normaler Haut umgeben und weisen keinerlei Infiltrat auf. Sie vergrößern sich nur kurze Zeit in geringem Maße, um nach

kürzerem oder längerem Stillstand bald ohne, bald unter ganz geringer Narbenbildung zu verschwinden. In ihrer Lokalisation bevorzugen sie durchaus nicht etwa Stellen, die mechanischen Insulten von Seiten der Zähne ausgesetzt sind und erscheinen gerade so gut an der Wangenschleimhaut, wie am Zahnfleisch. Während sie auch an der Zunge denselben Charakter aufweisen, besteht an der Lippenschleimhaut ein erheblicheres Infiltrat, wenn auch nicht in der Stärke, wie an den Genitalien. Hier finden wir ausnahmslos, so lange der Geschwürsprozeß progredient ist, starke Infiltration der Umgebung, vielfach sogar ein weit ausgedehntes, entzündliches Ödem. Die Ulzera sind meistens viel tiefer und mit einem dicken, fibrinös-eitrigen Belage versehen, der ohne Blutung und ohne Schmerzen nicht entfernbar ist. Die einzelnen Geschwüre haben im allgemeinen einen viel längeren Bestand, als in der Mundhöhle, bleiben auch meist nicht auf das zuerst ergriffene Gebiet beschränkt, sondern dehnen sich längere oder kürzere Zeit weiter aus. Bei der Abheilung entstehen Narben, irgend welche Pigmentation fehlt jedoch gänzlich. In eigenartigem Gegensatze zu dem schweren und langdauernden Ulzerationsprozeß an den Genitalien steht die geringe Beteiligung des zugehörigen Lymphapparates. Nur während der Akme finden wir eine, jedoch sehr mäßige, wenig schmerzhafte Schwellung einzelner Lymphdrüsen und Lymphstränge. Sowie der Prozeß nur wenig sich bessert, verschwinden hier sofort alle Erscheinungen. Die übrigen, einer Palpation zugänglichen Körperlymphdrüsen lassen jede pathologische Veränderung vermissen. Der Krankheitsprozeß bleibt also streng auf das ergriffene Gebiet beschränkt. Dementsprechend wird das Allgemeinbefinden so gut wie gar nicht in Mitleidenschaft versetzt, eine erheblichere Temperatursteigerung unterbleibt. Denn das vorübergehende Fieber müssen wir wohl ebenso, wie die Störungen des Allgemeinbefindens das eine Mal auf eine zufällige Streptokokken-Angina, das andere Mal auf Jodkaliwirkung zurückführen.

Fall I zeigt hinsichtlich der Mundgeschwüre genau dasselbe Bild wie Fall II. Auch hier bleiben die Halslymphdrüsen vollkommen frei von allen Erscheinungen, und nach

kürzerem oder längerem Bestande heilen die Ulzera ohne tiefere Narbenbildung. Während der ersten Attacke der Krankheit — unserer Ansicht nach haben wir es bei der 2. Aufnahme der Pat. mit einem Rezidiv des Leidens zu tun — ist der Prozeß ein akuterer, rascher ablaufender (Dauer ca. 2 Monate). Die Temperatur erreicht bedeutende Steigerungen, bis 40°. Allein auch hier leidet das Allgemeinbefinden kaum. An den Genitalien findet sich während der Progredienz ebenfalls Ödem der Umgebung, festhaftender Belag des Geschwüres, abweichend von Fall II und entsprechend der größeren Intensität des Krankheitsprozesses, teilweise Nekrosen. Welche Bedeutung das Erythem an Gesicht und Händen hatte, ließ sich nicht genau eruieren. Bei der Wiederaufnahme nach fast 10 Monaten treffen wir abermals die charakteristischen Mundulzerationen an, wiederum fehlt die Drüsenschwellung — von einer leichten, vorübergehenden Vergrößerung und Schmerzhaftigkeit der Inguinaldrüsen wird zwar berichtet — fast gänzlich, trotzdem diesmal die Dauer und Intensität der Genitalveränderungen viel stärker sind, als beim ersten Aufenthalte. Auch die subjektiven Symptome treten in höherem Maße hervor, teilweise bestehen erhebliche Schmerzen an den Mund- wie Genitalgeschwüren. Aber das Allgemeinbefinden leidet trotz länger dauerndem und zeitweise recht hohem Fieber nicht wesentlich. Inwieweit der Prozeß an den Lungen — ob Tuberkulose oder nicht, ließ sich nicht sicher feststellen — die erhöhten Temperaturen mitbedingt hat, können wir nicht sicher entscheiden. Als Pat. nach 6 Monate langem Aufenthalte in der Klinik — die Dauer der Neuerkrankung datiert mindestens noch einen Monat weiter zurück — entlassen wird, ist Herz- und Lungenbefund ein normaler und die Ulzera sind ohne jede Pigmentierung, im Munde sogar ohne Bildung tieferer Narben abgeheilt. Trotz gewisser Abweichungen in beiden Krankheitsbildern möchten wir die Fälle doch als derselben Krankheit zugehörig ansehen.

Lassen wir den Bazillenbefund zunächst außer Betracht, so käme differentialdiagnostisch in erster Linie Lues oder Tuberkulose in Frage.

Gegen Lues spricht so ziemlich alles im klinischen Befund. Wohl ist einmal im Fall I wie II von einer Plaque opalin. verdächtigen Stelle im Munde die Rede, die allerdings nur einen Tag besteht, allein die übrigen Geschwüre im Munde haben mit Plaques-opal., bezw. zerfallenden Schleimhautpapeln nicht die entfernteste Ähnlichkeit. Die flachen, mit fibrinösem Belag versehenen Ulzera, deren Umgebung kaum jemals irgendwelche Entzündungserscheinungen aufweist, können durchaus nicht als Effloreszenzen der Sekundärperiode imponieren. Für solche der tertiären waren sie durchgehends zu oberflächlich, bestanden zu kurze Zeit und heilten auch ohne tiefere Narbenbildung ab.

Die Genitalgeschwüre der Sekundärperiode zuzurechnen, geht auch nicht an. Es bestand keine einzige Effloreszenz. die nur entfernte Ähnlichkeit gehabt hätte mit einem Condyloma latum oder mit zerfallenden Papeln. Dazu kommt die Abheilung ohne jede Pigmentation, was uns auch unmöglich macht, die Genitalulzerationen dem tertiären Luesstadium zuzurechnen; und Stellen, die nur entfernt einem tubero-serpiginösen oder gummösen Syphilid ähnlich gewesen wären, hatten beide Fälle niemals aufzuweisen.

Gegen die Diagnose einer sekundären Lues wäre außerdem noch heranzuziehen das Fehlen der spez. Drüsenschwellung — es traten zwar an den Inguinaldrüsen leichte Schwellungen auf, aber diese waren weder typisch noch auch einigermaßen beständig — das Fehlen jeder Art eines makulösen oder papulösen, luetischen Exanthems an Rumpf oder Extremitäten, das bei der monatelang dauernden Beobachtung doch wohl nicht unbemerkt geblieben wäre. Wie wir sehen, spricht alles gegen Lues, das Aussehen der Einzeleffloreszenzen, der klinische Verlauf, insbesondere die Art der Abheilung.

Können wir die Fälle als Tuberkulose registrieren? Lungentuberkulose ist vielleicht, doch auch das ist unsicher, bei Fall I vorhanden. Als Lupus dürfen die Erscheinungen durchaus nicht aufgefaßt werden. Mit Haut- wie Schleimhautlupus hatten die Effloreszenzen absolut keine Ähnlichkeit und es fand sich niemals ein Gebilde, das als Lupusknötchen hätte

gedeutet werden können. Wir müßten also an die ulzerösen, zu raschem Zerfall tendierenden Hauttuberkulosen denken. Gegen solche spricht einmal das andauernd gute Allgemeinbefinden der Pat., dann die Gestaltungen der Ulzera, das Fehlen miliarer Tuberkel an den Rändern der Geschwüre, die Art des Belages, der günstige Verlauf, die Abheilung der Geschwüre ohne jede eingreifende Behandlung. Nach dem soeben Gesagten müssen wir also auch die Diagnose Tuberkulose abweisen.

Von akuten Erkrankungen könnte man eventuell auch an Maul- und Klauenseuche denken, allein dafür verlaufen unsere Fälle doch wieder zu milde. Die Allgemeinerscheinungen treten zu sehr zurück, die Mundulzera entbehren einer hochgradigen Schmerzhaftigkeit, die Extremitäten bleiben völlig vom Krankheitsprozesse verschont.

Für eine Sepsis ist der Fall ebenfalls zu gutartig, wenn gleich bei der Betrachtung der Temperatur bei Fall I eine gewisse Ähnlichkeit mit einer solchen bei Sepsis nicht in Abrede gestellt werden kann. Immerhin wäre das Bild ein äußerst merkwürdiges und ungewöhnliches, wenn man die geringe Störung des Allgemeinbefindens und die Stabilität der Lokalisation ins Auge faßt.

Dem Ulcus molle können wir wohl die Fälle nicht zurechnen. Einmal zeigt bei der Menge größerer und kleinerer Ulzera an den Genitalien kein einziges den Typus des Ulcus molle. Unerklärlich wäre auch, daß, nachdem schon gute Granulationen allenthalben vorhanden, plötzlich wiederum ein Rezidiv eintritt. Bei dem langdauernden Prozeß fehlt jede stärkere Drüsenbeteiligung, und endlich die Mundulzera als Ulzera mollia aufzufassen, scheint auch nicht wohl angängig. Schließlich müßte man bei so langer Dauer und so ausgedehnten Geschwüren ganz andere Zerstörungen erwarten.

Pemphigus bedarf kaum einer eingehenden Zurückweisung. Es sei nur betont, daß typische Pemphigusblasen niemals vorhanden waren, daß wir bei der vorwiegenden Beteiligung der Mundschleimhaut einen ganz bösartig verlaufenden Fall von Pemphigus hätten annehmen müssen; auch für Pem-

phigus wäre dies Beschränktbleiben auf zwei ganz entfernte Stellen sehr merkwürdig.

So sehen wir denn, daß uns die Möglichkeit fehlt, die beiden Fälle in irgend ein bekanntes, event. ähnliche Symptome hervorbringendes Krankheitsbild einzureihen, und doch sind in beiden die klinischen Erscheinungen so typisch und prägnant und übereinstimmend, daß wir beide als den Ausdruck derselben Krankheit ansprechen müssen.

Dazu stimmen nun auch in gewissem Sinne die bakteriologischen Befunde. Bei Fall I wurden während der I. Attacke sogleich Bazillen gefunden, die im hygienischen Institut nach Wachstum und Färbung als echte Diphtheriebazillen angesprochen wurden. Da keinerlei Zweifel obwalteten, wurde von der Impfung von Tieren abgesehen. Die vorgefundenen Bazillen beim zweiten Aufenthalt machten, abgesehen von der Säurebildung, die ganz der bei echten Diphtheriebazillen entsprach, und zeitweiser Neißerscher Körnchenfärbung nach ihrem morphologischen und kulturellen Verhalten den Eindruck von Pseudo-Diphtheriebazillen. Tierpathogenität fehlte.

Bei Fall II ließen sich auch diphtherieähnliche Stäbchen züchten, deren Verhalten ich an verschiedenen Kulturen durch die Liebenswürdigkeit des Direktors vom hygienischen Institut, Prof. Schottelius, in seinem Institut untersuchen konnte.

Nachdem wir durch Abspülungen mit Argentum 1 : 3000 die oberflächlichen Auflagerungen, die kulturell nur Staphylo- und Streptokokken ergaben, entfernt hatten, konnten wir Stäbchen in Reinkultur vorfinden, die auf den ersten Blick den Diphtheriebazillen ganz ähnlich sahen. Dieselben Gebilde trafen wir bis zur vollständigen Heilung der Ulzera, ja sogar noch auf den Narben. Gleichzeitig konnten wir uns auch überzeugen, daß die Mundgeschwüre die gleichen Bakterien beherbergten. Die Bazillen hatten folgende Eigenschaften:

Wir haben im hängenden Tropfen unbewegliche Stäbchen, die regelmäßig auf den ersten Blick als Diphtheriebazillen imponieren. Es fällt allerdings auf, daß die schlanken Formen gegen die kurzen dicken immer stark zurücktreten. Die Stäb-

chen sind bald gleich dick, vielfach sind sie an einer Seite etwas angeschwollen, während sie an der anderen mehr spitz erscheinen. Einige Male dachten wir bei älteren Kulturen, es müsse eine Verunreinigung mit Kokken eingetreten sein, allein es zeigte sich, daß auch ganz kurze, kokkenähnliche, zum selben Stamme gehörten. Die Lagerung war bald die für Diphtheriebazillen, bald die für Pseudo-Diphtheriebazillen als typisch beschriebene. Mit den verschiedenen Anilinfarben tingieren sich die Bazillen sehr leicht und rasch. Nach der Grammschen Methode behandelt, halten sie das Gentiana-Violett durchaus fest. Die Neißersche Körnchenfärbung konnten wir in den ersten 24 Stunden bei Serumkulturen nur einmal in der typischen Weise sehen. Trotz zahlreicher Versuche gelang diese Färbung nie wieder.

Kulturversuche: Auf Serum und Agar zeigt sich ein recht üppiges und gleich gutes Wachstum. Es bilden sich sehr rasch Leisten von zuerst weißlicher, später etwas bräunlicher Farbe. Die Kolonien unterschieden sich jedoch niemals darin von den gleichzeitig kultivierten echten Diphtheriebazillen.[1]) Auf Agar war das Wachstum bei unserem Stamme allerdings üppiger, als bei dem Kontrollstamme. Schon nach 8 Stunden ließ sich in den Klatschpräparaten von Serumkulturen eine sehr reichliche Vermehrung nachweisen. Dabei trat die für Diphtheriebazillen als typisch angesehene Lagerung sehr deutlich zu Tage. Auch die langen, schlanken Bazillen waren hier entschieden in größerer Anzahl vorhanden, wenn auch nicht so reichlich wie bei dem Kontrollstamme. Die Bouillon mit und ohne Zusatz von 2% Traubenzucker wird in 24 Stunden mäßig getrübt und es findet sich ein bald mehr körniger, bald mehr schleimiger Bodensatz.

Im Grade der Trübung und der Art des Sedimentes ließ sich kein Unterschied gegenüber der Kontrollkultur feststellen, auch im weiteren Verlaufe verhielten sich beide Kulturen gleich. Nach ca. 3 Wochen war die Bouillon nahezu wieder klar.

[1]) Die Kultur, die zur Kontrolle Herr Dr. Erne vom hygienischen Institut freundlichst mir zur Verfügung gestellt hatte, entstammte einer sehr schweren Rachendiphtherie, die auf Serum prompt reagiert hatte. Meerschweinchen gegenüber zeigte sich die Kultur sehr virulent. Die Neißersche Körnchenfärbung war immer typisch.

Säuerung der Bouillon. Es wurde solche mit und ohne Traubenzuckerzusatz (2%) verwendet. Die Titrierung geschah mit $^1/_{40}$ Normalnatronlauge; als Indikator wurden 4—6 Tropfen einer alkoholischen Phenolphtaleinlösung zugefügt. Die Natronlauge wurde zugesetzt, bis die Flüssigkeit deutlich rosa erschien. Bei den Versuchen zeigte unsere Bouillon mit und ohne Zuckerzusatz eine Azidität, die 3·5 $cm^3$ einer $^1/_{40}$ Normalnatronlauge entsprach. Das Resultat der Untersuchungen zeigen folgende Tabellen:[1])

Bouillon ohne Zuckerzusatz:

| Zunahme der Azidität nach | Kultur isoliert von der Vulva | Kontrollkultur aus dem Hyg.-Institut |
|---|---|---|
| 20 Stunden | 1·5 $cm^3$ | 0·8 $cm^3$ |
| 40 „ | 1·5 $cm^3$ | 2·5 $cm^3$ |

Merkwürdig und unerklärlich ist hier das Verhalten der Vulvakultur. Allein in der Titrierung lag kein Fehler vor, wie wir uns durch zahlreiche Versuche überzeugten.

Anders steht es mit der Zuckerbouillon.[2])

| Zunahme der Akzidität in | Stamm isoliert von der Vulva | Kontrollstamm aus dem Hyg.-Institut |
|---|---|---|
| 20 Stunden | 1·9 $cm^3$ | 1·1 $cm^3$ |
| 40 „ | 4·25 $cm^3$ | 3·5 $cm^3$ |

Der Tierversuch hatte sowohl bei Bouillon- wie Aszites-Kulturen immer negatives Ergebnis. Wir mochten 24 Stunden alte Kulturen verwenden, oder 48 Stunden warten. Sogar 3 $cm^3$ einer 48stündigen Aszites-Kultur subkutan injiziert ließen auch bei jungen Meerschweinchen Krankheitserscheinungen nicht er-

[1]) Um das Übersehen einer etwa nachträglichen Säuerung der Untersuchungsbouillon zu vermeiden, wurden immer neben den infizierten Röhrchen auch sterile Bouillonröhrchen derselben Abkunft in den Brutschrank gestellt und jeweils mit titriert. Es ergab sich, daß während der Untersuchungszeit eine Veränderung des Säuregehaltes der Kontrollbouillon nicht eintrat.

[2]) Hier sei noch bemerkt, daß bei den Säureversuchen der Rest der betr. Bouillon auf die Reinheit der Kultur mikroskopisch und durch Verimpfung auf Agar festgestellt wurde.

kennen. Die mit der Kontrollkultur geimpften Tiere starben immer sehr rasch.

Fragen wir nun: Gehört dieser uns vorliegende Stamm zu den Diphtheriebazillen oder nicht? Mit absoluter Sicherheit ist das nicht zu entscheiden. Wir möchten ihn jedoch für einen atoxischen, aber echten Diphtheriestamm betrachten.

In der reichhaltigen Literatur über Diphtherie- und Pseudodiphtheriebazillen finden wir ja keine absolut zuverlässige Abgrenzung der einzelnen Formen gegeneinander, vor allem dann, wenn es sich um Stämme ohne Tierpathogenität handelt. Werden doch alle die anderen morphologischen und biologischen Eigenschaften von den einzelnen Forschern verschieden beurteilt bezüglich ihres diagnostischen Wertes.

Die von Neißer[1]) als beweisend angesehene Körnchenfärbung wird einerseits bei einer, allerdings einige Monate alten, sicheren Diphtheriekultur von Heinersdorf[2]) noch nach 20 Stunden fast völlig vermißt, nicht angetroffen, andererseits will Reichenbach[3]) dieselbe erst nach einjähr. Züchtung auf künstlichen Nährböden bei einer sehr virulenten Kultur gefunden haben. Von allen kulturellen Merkmalen wird die Säuerung der Bouillon, wenn sie einigermaßen stark ist, noch am übereinstimmendsten anerkannt.[4]) Mit Recht betont deshalb Prochaska,[5]) daß eben nie ein einziges Merkmal als genügend für die Diagnose anzusehen sei, daß man immer mehrere heranziehen müßte.

Überblicken wir also nach dieser Richtung unsere Befunde, so spräche für Diphtherie: das rasche Wachstum der Kultur

---

[1]) Zur Differentialdiagnose der Diphtheriebazillen von M. Neißer, Zeitschr. f. Hygiene, 1897. Bd. XXIV.

[2]) Über das Vorkommen . . . nebst einem Beitrage zur Frühdiagnose der Diphtherie von Heinersdorf. Gräfes Arch. f. Ophthalmologie, 1898. Bd. XLVI.

[3]) Deutsche mediz. Wochenschrift 1899. Bd. XXV. p. 68. (Vereinsbeilage), Ref. über einen Vortrag, gehalten in der med. Gesellschaft in Göttingen am 12./I. 1899.

[4]) Vide, Neißer in seiner soeben zitierten Publik., dagegen auf der anderen Seite: D. Simoni, Beitrag z. Morph. u. Biolog. der Diphtheriebazillen, Zentralbl. f. Bakteriologie. 1899. Bd. XXVI.

[5]) Die Pseudodiphtheriebazillen des Rachens. Zeitschr. f. Hygiene. 1897. Bd. XXIV.

schon nach 8 Stunden, die wenn auch nur einmal nachgewiesene Neißersche Färbung, die Säuerung der Bouillon; das gleich gute Wachstum auf Serum und Agar läßt sich diagnostisch weder für noch gegen Diphtheriebazillen heranziehen.

Wir möchten die Bazillen als echte Diphtheriebazillen betrachten und glauben dazu umsomehr Berechtigung zu haben, als im Falle I, der, wie ersichtlich, klinisch denselben Charakter aufwies, sicher Diphtheriebazillen nachgewiesen wurden.

Man könnte nun vielleicht einwenden, daß das ganze klinische Bild doch unsere Diagnose recht unwahrscheinlich macht. Das stimmt im gewissen Sinne für die bis dahin beschriebenen akuten Diphtheriefälle von Haut und Schleimhaut. Allein gerade in den letzten Jahren sind sehr eigentümliche Beobachtungen gemacht worden.

Zu erwähnen wäre in erster Linie die Publikation von Neißer und Kahnert.[1]) Hier ist auch der Beweis, daß die aufgefundenen Bazillen echte Klebs-Löfflersche Diphtherie-Bazillen sind, bei den meisten Fällen durch das positive Tierexperiment erbracht. Allein gerade unter diesen Kulturen fand sich auch ein atoxischer und avirulenter, aber zweifellos echter Diphtheriestamm.[2]) Hierher gehört auch der von Jessen[3]) publizierte Fall, wo sich auch Ulzerationen und Infiltrate finden. Doch bei beiden Autoren handelt es sich um Kranke mit Rachenaffektion.

Wie steht es mit Wunddiphtherien? Unter den Fällen mit Vulvadiphtherien haben wir keinen angetroffen, bei dem eine Ähnlichkeit mit unserer vorliegenden Krankheit hätte gefunden werden können. Es handelt sich immer um akute und akuteste Fälle, die meist in Verbindung mit einer floriden Rachendiphtherie in Erscheinung traten und auf Serum meist

[1]) Neißer und Kahnert deutsch. mediz. Wochenschrift Nr. 33. Bd. XXVI.

[2]) Die Untersuchungen über diesen Stamm sind von Lubowski publiziert worden. Zeitschr. f. Hygiene 1900. Bd. XXXV. p. 87.

[3]) Über prolongierte Diphtherie. Zentralbl. f. innere Medizin 1897. Bd. XVIII. Nr. 19. p. 449.

prompt reagierten.[1]) Bedeutend näher kommt unserem Falle ein solcher von Brunner.[2]) Wir haben hier ein drei Wochen bestehendes schmutzig-grauweiß belegtes Ulcus am Ringfinger, das typische Diphtheriebazillen enthielt. Endlich sei noch eine zweite Beobachtung Brunners[3]) erwähnt; es handelte sich um einen Mann, der nach einer phlegmonösen Entzündung am Skrotum noch zwei Rezidive an derselben Stelle bekam, bei derem letztem die bakteriologische Untersuchung typische Diphtheriebazillen ergab; auch hier fehlte jede Art von Allgemeinerscheinungen.

Fügen wir weiter noch zu, daß auch in Panaritien[4]) in Eiterpusteln,[5]) die sich in der Nähe von Ulzerationen befanden und die in dem betreffenden Falle als der Ausgangspunkt des Ulcus angesehen wurden, echte Diphtheriebazillen als Krankheitserreger nachweisen ließen, so fällt für uns jedes Bedenken weg, das man in klinischer Beziehung an der Diagnose Diphtherie hätte haben können.

Wir möchten unsere beiden Fälle als subakute Diphtherie mit Rezidiven bezeichnen, die Fälle also gleichsam als Mittelglieder zwischen den akuten und chronischen Diphtherien betrachten. Das gute Allgemeinbefinden der Pat. kann in deren Alter einerseits, und in der mangelnden Toxizität der Bazillen andererseits begründet sein. Das Fehlen der Serumwirkung läßt sich sehr wohl durch die späte Anwendung des Mittels erklären. Wo sich die Krankheitserreger zuerst lokalisiert haben, im Munde oder an den Genitalien, ließ sich nicht eruieren. Jedenfalls dürfte eine Verschleppung auf dem Blutwege als ausgeschlossen zu betrachten sein. Wahrscheinlich

[1]) Die Literatur betreffend, möchte ich nur die Arbeit von Leich (Deutsche med. Wochenschr. 1900. Nr. 12) erwähnen, wo auf eine Reihe anderer Fälle hingewiesen ist.

[2]) Eine weitere Beobachtung von Munddiphtherie. Berliner klin. Wochenschr. 1894. Bd. XXXI. Nr. 13. p. 310.

[3]) Über Wunddiphterie. Berliner klinische Wochenschr. 1893. Band XXX. p. 547.

[4]) Seitz Korrespondenzblatt Schweizer Ärzte 1899.

[5]) Müller, Über seltene Lokalisation der Diphtheriebazillen auf Haut und Schleimhaut. Deutsche mediz. Wochenschrift 1899. Bd. XXV. Nr. 6. p. 91.

sind die Keime durch die Hände von einer Stelle zur andern übertragen worden. Erwähnen wollen wir noch, daß sich die Fälle auch insofern als sehr gutartig darstellten, daß keine Infektion der Umgebung eintrat, obgleich die eine Pat. noch während ihrer Erkrankung Kindermädchen war und die andere sich in einem Pensionat befand, das noch zahlreiche Kinder beherbergte, eine bei der geringen Virulenz der Bazillenstämme nicht unerklärliche Erscheinung.

Zum Schlusse habe ich die angenehme Pflicht, meinem verehrten Chef Hrn. Professor Jacobi für die Überlassung dieser Fälle, sowie Herrn Hofrat Prof. Schottelius für die Erlaubnis, in seinem Institut arbeiten zu dürfen, meinen besten Dank abzustatten. Den Herren Dr. Erne und Dr. Lehmann sei für ihre freundliche Hilfe bestens gedankt.

# Über Dermoidcysten und paraurethrale Gänge der Genitoperinealraphe.

Von

Dr. **Wilhelm Wechselmann** in Berlin.

(Hiezu Taf. IX.)

---

In der Haut der männlichen Geschlechtsorgane kommen verschiedene Arten von cystischen Bildungen vor. Kocher[1]) unterscheidet solche mit serösem oder klebrigem Inhalt und Atheromcysten; Kaufmann[2]) erwähnt nur die Atherome; am genauesten erscheint die Einteilung von Gerulanos,[3]) welche auch Bramann[4]) annimmt, in traumatische Epithelcysten, Adenomcysten, Atherome und Dermoide. Unter diesen erregen die letzteren ein besonderes Interesse einmal wegen ihrer Entwicklungsgeschichte; sodann aber stehen sie, wie ich nachweisen werde, in enger Beziehung zu bestimmten paraurethralen Gängen und werfen ein klares Licht auf die Genese dieser Gebilde. Bisher sind diese Cysten nur wenig gewürdigt worden, weil einerseits ihr praktisches Interesse nur gering ist, andererseits ihr Vorkommen nur ein seltenes ist. Kocher (l. c.),

---

[1]) Kocher: Krankh. der männl. Gechlechtsorg. in Deutsche Chirurgie, pag. 28.

[2]) Kaufmann: Verletzungen und Krankh. der männlichen Harnröhre und des Penis in Deutsche Chirurgie pag. 259.

[3]) Gerulanos: Ein Beitrag zu den Dermoiden des Penis. Deutsche Zeitschrift f. Chirurgie. Bd. LV. S. 329.

[4]) Bramann und Rammstedt: Handbuch der praktischen Chir. rurgie. Bd. III. Teil 2. pag. 658.

der auf diesem Gebiet so außerordentlich erfahren ist, nennt sie eine große Seltenheit und hat sie selbst nicht beobachtet und Wilms[5]) in seiner sorgfältigen Arbeit über die teratoiden Geschwülste des Hodens gibt an, daß er Fälle von reinen Dermoidcysten des Skrotums in der Literatur vergeblich gesucht habe, was um so auffallender sei, als bei der Verwachsung der beiden Scrotalwülste eine Versprengung von epidermoidalen Teilen in die Tiefe sehr leicht stattfinden könnte und daher Einstülpungsdermoide am Scrotum theoretisch sehr wohl denkbar wären. Tatsächlich finden sich doch solche Beobachtungen in der geringen Literatur über kongenitale Cysten der Genitoperinealraphe, welche allerdings nur aus 2 französischen Arbeiten von Marchadier[6]) und Mermet[7]) und zwei neueren deutschen von Thöle[8]) aus der Rostocker und von Gerulanos (l. c.) aus der Kieler chirurgischen Klinik besteht. Dies bestimmt mich zur Veröffentlichung eines von mir beobachteten und in der Sitzung vom 3. März 1903 in der Berliner dermatologischen Gesellschaft vorgestellten Falles. (Taf. IX.)

Bei einem 23jährigen Kellner fand sich links vom Frenulum präputii eine eiförmige über Lambertsnuß große, glatte, fluktuierende, transparente, dünnwandige verschiebliche Geschwulst, über welcher sich das entsprechend emporgewölbte, gespannte, reichlich vaskularisierte Innenblatt der Vorhaut leicht verschieben ließ. Bei genauerem Abtasten fühlte man, daß die Cyste sich gegen die Urethra glandis erstreckte, an der sie in der Mittellinie mit einem breiten, derben Stiel adhärierte. Der Patient gab an, daß er die Cyste, solange als er denken kann, bestimmt schon im 8. Lebensjahre bemerkt habe, und daß sie damals etwa halb so groß gewesen und in den Pubertätsjahren auf ihr jetziges Volumen gewachsen sei (s. Abb.). Leider ließ sich der Patient nicht zur Exstirpation der Cyste bestimmen, so daß eine mikroskopische Untersuchung nicht möglich war; es liegen jedoch genügend sorgfältige histologische Untersuchungen derartiger Cysten vor, so daß von einer solchen nichts wesentlich Neues erwartet werden kann.

Die Diagnose läßt sich aber auch klinisch genau abgrenzen. Differentialdiagnostisch in Betracht kommen:

---

[5]) Wilms: Zieglers Beiträge. Bd. XIX. pag. 236.

[6]) Marchadier, C.: Kystes dermoïdes du raphé des organes génitaux externes. Thèse. Paris 9. Novembr. 1893.

[7]) Mermet, P.: Les Kystes congénitaux du raphé génito-périnéal. Revue de chirurgie. Bd. XV. 1895. S. 382.

[8]) Thöle, F.: Angeborene Cysten der Genitoperinealraphe in Bruns Beiträge zur klinischen Chirurgie. Bd. XX. pag. 446.

1. Traumatische Epithelcysten, wie solche einmal von Flemming (bei Kocher l. c.) bei einem 9jährigen Knaben nach einer Kontusion am Skrotum beobachtet wurde und wohin wohl auch die beiden Fälle von Trzebicky,[9]) welche in der Circumcisionsnarbe seitlich von der Raphe in 2 Fällen auftraten, zu rechnen sind.

2. Adenomcysten, zu welchen außer den von Gerulanos hierher gerechneten Fällen von Kocher, Crempton und Mermet (Fall 15 und 18) auch die nicht beachtete Beobachtung von Georg Fischer,[10]) welche von Orth histologisch untersucht wurde, zu zählen ist.

Ein 25jähriger Mann zeigte eine angeblich angeborene, früher erbsengroße, jetzt kirschgroße Geschwulst, welche mit breiter Basis $1^1/_2$ *cm* hinter dem Frenulum rechts von der Mittellinie saß und die Raphe nach links überragte; sie war zwischen beide Vorhautblätter gelagert, die Haut darüber, verschieblich fluktuierend. Bei Kompression kam ein Strang zum Vorschein, welcher $2^1/_2$ *cm* lang vom unteren Rand der Geschwulst ausgehend über die Raphe weg nach links zog und aus 6 runden, erbsengroßen, rosenkranzförmig aneinandergereihten Anschwellungen bestand: Die exstirpierte Cyste zeigte als Inhalt seröse Flüssigkeit mit gallertartigen Tropfen und war von einem geschichteten Zylinderepithel ausgekleidet, unter welchem eine zellenreiche Bindegewebsschicht folgte, welches ohne scharfe Grenze in derbfaseriges, gefäßreiches Bindegewebe überging. Die Oberfläche der Cyste war nicht eben, sondern zeigte zahlreiche kleine, drüsenartige Ausstülpungen des Epithels. In dem Bindegewebe fanden sich neben den größeren, makroskopisch sichtbaren Cysten auch noch kleinere, bis herab zu drüsenschlauchähnlichen Gebilden. Orth stellte die Diagnose Cystadenom und vergleicht die Bildung ihren Bau nach mit proliferierendem glandulären Cystadenom des Ovariums. Fischer nimmt als Ausgangspunkt die Talgdrüsen der Vorhaut an und zwar vorzugsweise deren Ausführungsgang. Zu bemerken wäre noch der unregelmäßige und geschlängelte Verlauf der Raphe.

Während nun diese beiden Formen sich leicht von den in Rede stehenden Cysten unterscheiden lassen, weil sie weder kongenital sind, noch in der Raphe liegen, ist oft die Unterscheidung von Atherom- und Dermoidcysten sehr schwierig. Chiari[11]) hat ja bewiesen, daß man unter dem Sammelnamen Atherome zweierlei Bildungen zusammengeworfen hat: 1. Follikelcysten, welche durch Retention aus Haarbälgen oder Talgdrüsen entstehen und 2. Dermoidcysten. Histologisch lassen

[9]) Zwei Dermoide des Penis. Wiener med. Wochenschrift 1897, Nr. 10. pag. 422.

[10]) Deutsche Zeitschr. für Chirurgie 1889. Bd. XXIX. pag. 605.

[11]) Über die Genese der sogenannten Atheromcysten der Haut und des Unterhautzellgewebes. Zeitschrift für Heilkunde. Bd. XII. 1891. S. 189 ff.

sie sich immer unterscheiden; während nämlich die ersteren eine zarte Wand mit 2—4 Schichten abgeplatteten Epithelien aufweisen, zeigen die letzteren immer den typischen Bau der ganzen Epidermis mit basalen Zylinderzellen und einer darauf folgenden mehrschichtigen Lage von Retezellen, welche in Hornmasse übergehen; dieser typische Aufbau von Epidermisschichten kann stellenweise fehlen, so daß nur abgeplattete Epidermiszellen in wenigen Schichten die Innenfläche der Cyste bedecken, aber er findet sich doch an anderen Stellen; außerdem zeigen diese Cysten stets Papillen und häufig finden sich dann Übergänge zu den höher organisierten Dermoiden, welche Haarbälge, Talgdrüsen, Schweißdrüsen und, wo sie am höchsten entwickelt sind, die bekannten Einschlüsse von Haaren. Zähnen etc. zeigen. Es ist danach eine Unterscheidung der eigentlichen Atherome und Dermoide ohne histologische Untersuchung oft nicht zu treffen und daher sind sie auch in der älteren Literatur bei Marchadier und Mermet meist nicht unterschieden. Immerhin ist in ausgesprochenen Fällen die Möglichkeit einer klinischen Differentialdiagnose gegeben. Atherome treten selten vor der Pubertät auf, Dermoide werden oft bei der Geburt oder in früher Kindheit bemerkt; Atherome sind meist in größerer Zahl und an verschiedenen Stellen der Genitalhaut vorhanden, während die Dermoide, die sich ja bei Schließung der Leibeshöhle bilden, in Zusammenhang mit der Raphe stehen; Atherome sitzen meist intradermal, während über Dermoiden sich die Haut verschieben läßt; Atherome zeigen außerdem oft einen sich als schwarzen Punkt markierenden Ausführungsgang.

Im allgemeinen wird man nicht fehl gehen, wenn man kongenitale und in der Genitoperinealraphe gelegene Cysten zu den Dermoiden zählt, besonders aber diejenigen Cysten, welche als längliche, wurstförmige Stränge auftreten oder welche in größerer Zahl und längerer Ausdehnung hintereinander gelagert sind, so daß erweiterte und verengte Partien abwechselnd einander folgen und zwerchsack- oder rosenkranzförmige Bildungen entstehen, deren einzelne Abschnitte mit einander kommunizieren. Es kann sich in diesen Fällen nur um foetale in längerer Ausdehnung abgeschnürte Zellreste handeln, da Follikelcysten stets circumscripte kuglige Bildungen darstellen.

Die zweite Hauptgruppe der Dermoide bilden die Schleimcysten, Mermets Kystes mucoïdes, welche im Gegensatz zu den eben beschriebenen nicht den bekannten, aus verhornten und verfetteten Epithelien, Fettröpfchen und Cholestearinkrystallen, Haaren bestehenden Atherombrei, sondern serösschleimige Flüssigkeit von weißer oder gelblicher Farbe aufweisen und deren Wand mit ein- oder mehrschichtigem Zylinderepithel be-

kleidet ist. Die Erklärung für das Vorkommen dieser zwei Formen von Cysten gibt die Entwicklungsgeschichte, wie dieselbe in den letzten Jahren durch die Arbeiten von Tourneux,[12]) Retterer,[13]) Keibel,[14]) Nagel,[15]) Reichel[16]) klargelegt worden ist; es ist nötig, hier genauer auf die für unser Thema in Betracht kommenden Verhältnisse einzugehen, wobei ich besonders der Reichelschen Darstellung folge.

Am Schwanzende des Embryos befindet sich der als Kloake bezeichnete Raum, in welchen hinten der Darm, vorn die Allantois und die Wolffschen Gänge münden. An ihrer ventralen Wand wird die Kloake in der Medianebene durch die Aftermembran geschlossen, in deren Bereich das Mesoderm fehlt und Ecto- und Endoderm direkt ineinander übergehen; es stellt also diese Membran einen sehr schmalen längsgestellten Epithelstreifen dar. Dieser wächst durch vermehrte Zellteilung zum Kloakenseptum in die Höhe unter gleichzeitigem Vorwuchern des benachbarten Gewebes zum Genitalhöcker, welcher also von seiner Basis bis zur Spitze in seiner ventralen Hälfte von einem schmalen Epithelstreifen, eben dem Kloaken — oder in diesem Bereich besser — Urethralseptum, durchzogen ist. Nagel nimmt an, daß der Genitalhöcker aus der Vereinigung zweier ursprünglich getrennter paariger Gebilde, der Ränder des Geschlechtsspaltes, entsteht, die aber auch in ihrer ganzen Länge in der Medianlinie das geschilderte Urethralseptum zeigen. Dieses entfaltet sich nun von hinten nach vorn durch Auseinanderweichen seiner Zellen in zwei Zellreihen zu einem Spalt und so entsteht die Genitalrinne. Ehe jedoch diese Spaltbildung ganz vollendet ist, wachsen die seitlich benachbarten Gewebe stärker in die Höhe und bilden die Dammfurche. Während nun die

---

[12]) Tourneux: Sur les premiers développements du cloaque, du tubercule génital et de l'anus chez l'embryon du mouton. Journal de l'anat. et de la phys. 1888 und Sur le développement et l'évolution du tubercule génital chez le foetus humain dans les deux sexes. Journal de l'anat. et de la phys. 1889.

[13]) Sur l'origine et l'évolution de la région ano-génitale des mammiferes. Journ. de l'anat. et de la phys. 1890 und Sur le développement du pénis et du clitoris chez le foetus humain. Ebenda 1892.

[14]) Keibel: Anat. Anzeiger. 1891. pag. 186.

[15]) Über die Entwicklung des Urogenitalsystems des Menschen. Archiv f. mikroskop. Anat. S. A. Bonn 1889 und Über die Entwicklung der Urethra und des Dammes beim Menschen. Ebenda Bd. XL. 1892.

[16]) Die Entwicklung der Harnblase und Harnröhre. Verhandlungen der phys. med. Ges. in Würzburg. N. F. Bd. XXVII und Die Entstehung der Mißbildungen der Harnblase und Harnröhre. Langenbecks Archiv, Bd. XLVI. pag. 740 ff.

Genitalrinne von hinten nach vorn in ihrer Entfaltung fortschreitet, verwachsen bereits hinten die Wände dieser Furche zum Damm. Ein Transversalschnitt durch die offene Genitalrinne zeigt eine hufeisenförmige Figur, gebildet von dem außen und innen von einem kubischen Epithel überzogenen Mesoderm des Genitalhöckers; das Epithel besteht aus geschichteten kubischen Zellen und ist nach Nagel eine Fortsetzung des äußeren Hautepithels, während Reichel, wie oben dargelegt, es von dem Epithel der Aftermembran ableitet; es zieht also Epithel ununterbrochen von außen in die tiefe Einsenkung der Urethralrinne. Unter dem Druck des an der unteren Fläche stärker wachsenden und nach der Medianlinie drängenden Mesoderms rücken die beiden, die Geschlechtsrinne auskleidenden Epithelwände aneinander, bis sie sich in ihrem unteren Abschnitt berühren und verwachsen, während in der Mitte die Urethra sich zum Kanal schließt; und zwar bildet sich der Urethralverschluß nach Retterer eher als die Raphe, welche nicht unmittelbar nach Schluß der Genitalrinne vorhanden ist, sondern erst später als Ausdruck einer vermehrten Gewebsproduktion in der Schlußlinie erscheint. Das Epithel der Urethra nimmt nunmehr an Höhe zu und verwandelt sich in Zylinderepithel wenigstens in der pars cavernosa uud membranacea. Es besteht also in diesem Stadium die Urethra und die Raphe; beide sind durch eine Verbindungsbrücke, welche aus 2 Lagen Epithel besteht, verbunden (pont conjonctiv).

Die Zellen dieser Verbindungsbrücke resorbieren sich normaler Weise, aber zunächst sieht man noch Reste von Epithelanhäufungen am Boden der Urethra und oberhalb der Raphe. Diese können bestehen bleiben. Außerdem aber bildet sich an diesen Nahtlinien auch sonst leicht überschüssiges Zellmaterial. wofür außer der oben gegebenen Darstellung Retterers betr. die Raphe, folgende Beobachtung von Reichel[17]) spricht.

Ihm fiel es auf, daß der äußeren Naht der Raphe eine ganz ähnliche auf der Schleimhautseite der männlichen Urethra entspricht und als mediane in früher Periode sehr stark, später schwächer hervorragende Leiste der Unterwand der Urethra in ihr Lumen vorspringt. Er sieht in ihr den Ausdruck des gleichen Wachstumsdruckes der sich miteinander vereinigenden Gewebe. „Es ist, als wenn eine äußere Gewalt die Teile an einander preßt. Wie eine breiige Masse, zwischen feste Lagen eingepreßt, über die Ränder dieser vorquillt, so scheinen die Gewebe ursprünglich paariger, mit einander verschmelzender Organe an der Stelle der Verwachsung nach dem Orte des geringsten Widerstandes auszuweichen. So müssen leistenför-

[17]) Entwicklung der Harnblase. pag. 33.

mige Nähte entstehen nicht nur an der Oberfläche der äußeren Haut, sondern ebenso an der Schleimhautseite von Hohlorganen, die erst durch Verwachsung ihrer Wände sich zum Hohlkanal schlossen."

Entsprechend sind auch solche Nähte in Dermoidcysten den Beobachtern aufgefallen. So berichtet z. B. Retterer von einer deutlichen, eine richtige Raphe bildenden, leistenförmigen Hervorragung an der unteren Wand der von ihm geschilderten Cyste und auch Mermet erwähnt solche longitudinale, rapheartige Falten an der unteren Wand der Cysten, desgl. von Heuyer, Darier und von Rectus.

**Schematische Zeichnung nach Marchadier & Mermet.**

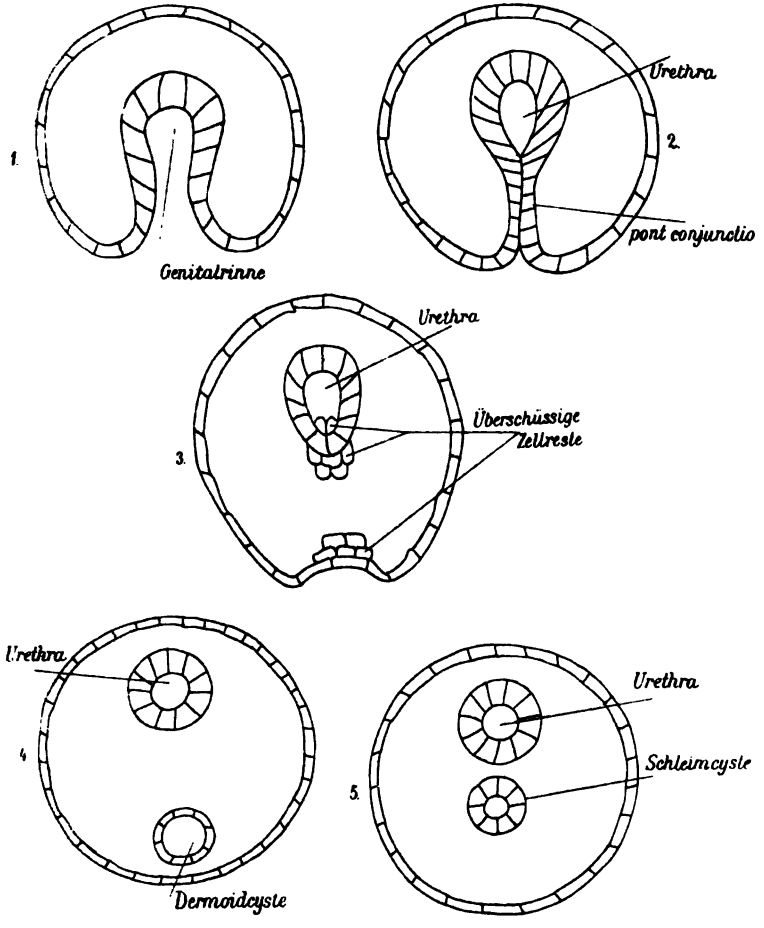

Bleiben nun solche Zellreste bestehen, so geben sie den Keim ab zu Dermoidcysten und zwar werden aus den mit der Urethra in Verbindung stehenden Zellen naturgemäß Zylinderepithelcysten werden, während die zur äußeren Haut gehörigen sich zu gewöhnlichen Dermoiden umbilden werden. Ein Unikum bildet die von Thöle beschriebene Cyste, welche genetisch zu beiden Formen gehört. Sie saß am Schafte des Penis eines 51jährigen Mannes, der außerdem Hypospadie und einen anomalen Verlauf der Raphe aufwies, und war von der länglichen rosenkranzförmigen Art. Im vorderen Teil der Cyste war die untere Wand von geschichtetem Pflasterepithel, die obere von einschichtigem Zylinderepithel gebildet. Nur ganz vorn besitzt die ganze untere Wand Plattenepithel, welches an den Seiten allmählich in den Zylinderepithel der oberen Wand übergeht, welches sich weiter hinten auch mehr auf die Unterfläche verbreitet. Die Zylinderepithellage zeigt zwar eine scharfe Grenze nach dem Lumen zu, aber sie ist sehr unregelmäßig gefaltet und wellig. Diese Wellen werden durch Wulstungen und Erhebungen des Bindegewebes, welches vom Zylinderepithel überzogen wird, hervorgerufen. Das Zylinderepithel ist einschichtig, ohne Flimmern. Das Plattenepithel ist nicht aus Metaplasie von Zylinderepithel hervorgegangen, da solches durch Umwandlung entstandenes Plattenepithel kein Hautpigment und keine Epithelfasern enthält, was hier der Fall war und daher das Plattenepithel als echt erwies. Es sind morphologisch und genetisch zweierlei Epithelien, ein Teil vom Ektoderm, ein Teil vom Epithel der Genitalrinne stammend; die Abschnürung ist erfolgt an dem Punkte, wo die fötale Verbindungsbrücke der Urethra mit der Haut (pont conjonctiv) mit der äußeren Haut zusammenstößt; daher kleidet auch in der vorderen Partie der Cyste das Zylinderepithel die nach der Urethra zu gelegene obere, das Plattenepithel die der Haut zugewandte untere Wand aus.

Eine besondere Prädilektionsstelle für diese kongenitalen Cysten scheint die Gegend der Eichel zu sein, besonders der Punkt, wo die Urethra des Schaftes mit der der Eichel zusammentrifft, der ja überhaupt für Hemmunsbildungen prädestiniert ist, weil hier komplizierte entwicklungsgeschichtliche Vorgänge platzgreifen. Wenn sich nämlich die Genital- resp. Urethralrinne öffnet, tut sie dies nur bis zur corona glandis, während der Eichelteil des Urethralseptums zunächst noch geschlossen bleibt. Die Urethralrinne schließt sich nun von hinten nach vorn und bleibt demnach in der Gegend der corona glandis resp. dicht hinter dieser in Form einer rautenförmigen Grube offen, welcher Zustand ja auch als Eichelhypospadie permanent bleibt. Erst etwa gegen Anfang des

4. Fötalmonats entfaltet sich das Urethralseptum des Eichelteils zu einer Eichelrinne; da, wo es an die Oberfläche reicht, also unten in der Medianlinie bemerkt man schon vorher einen ziemlich stark vorspringenden Epithelfetzen wulstartig vorragen zum Zeichen einer starken Vermehrung seiner Zellen (mur épithélial du gland oder mur ou rempart balanique Tourneux, Epithelhörnchen Nagel).

Ungefähr zur gleichen Zeit, wie das Auftreten dieses Epithelwulstes, beginnt die Anlage des Präputiums in Form einer sich von der Corona glandis erhebenden Hautfalte, die sich vorn über die Eichel hinweglegt und sie fast zirkulär umgibt. Nur an der Unterfläche ist ihr Ring in der Medianlinie nicht geschlossen, sondern hier gehen die Ränder der Vorhaut direkt in die Lippen der Eichelrinne über (Reichel). Die Präputialränder schließen sich zum Frenulum über der zum Kanal umgewandelten Urethralrinne.

Daß bei diesem Zusammentreffen und Verwachsen der verschiedenartigen Epithelarten leicht Zellabsprengungen vorkommen können, leuchtet ohne weiteres ein. Dies dürfte um so leichter eintreten, wenn Verhältnisse bestehen, durch welche auch andere entwicklungsgeschichtliche Hemmungsbildungen bedingt werden. Dementsprechend sehen wir auch diese kongenitalen Cysten vergesellschaftet mit Hypospadie und abnormen, geschlängeltem Verlauf der Raphe, z. B. im Fall von Thöle.

Es kann nun vorkommen, daß sich durch Entzündung oder spontan ein solches cystisches Gebilde nach der Urethra oder nach außen öffnet. So berichtet Labory[18]) von einem 7jährigen Knaben, der an der Urethra eine flache Tasche aufwies, welche sich beim Urinieren bis zu Hühnereigröße füllte und post actum ausgedrückt werden mußte. Sie war innen mit einer an Epidermis erinnernden Schleimhaut ausgekleidet, wie sich nach der Exstirpation zeigte. Häufiger erwähnt sind Durchbrüche nach außen, so daß Mermet eine fistulöse Form dieser Cysten aufführt. So berichten Balzer und Souplet[19]) über 2 solcher Fälle. Im ersten Fall hatte ein 26jähriger Mann seit 3 Jahren eine Geschwulst im hinteren Abschnitt des Hodensacks bemerkt, welche sich entzündet und alsdann spontan geöffnet hatte und serösen Eiter entleerte. Genau in der Raphe des Perineums lag unter der gesunden Haut ein feder-

[18]) Société anatomique de Paris 1869, pag. 198. Poche urineuse congenitale.

[19]) Bull. de la soc. franc. de derm. et de syph. 1893. T. IV. pag. 156. Suppuration en trajet canaliculaire le long du raphé median du penis et du scrotum.

kieldicker Kanal mit infiltrierten Wandungen; ein analoger Gang fand sich in der Raphe des Penis und Skrotums, welcher aus mehreren nuß- und taubeneigroßen, mit einander durch enge Kanäle kommunizierenden Cysten bestand.

In dem zweiten Fall (l. c. pag. 158) erstreckte sich ein genau gleicher Kanal vom Präputium 5 *cm* lang entsprechend der Raphe des Penis. Vielleicht gehört hierher auch ein Fall von Rona,[20]) wo ein Hohlgang von 2 *cm* Länge, der genau in der Raphe penis unmittelbar vor dem Angulus penoscrotatis liegend, erst beachtet wurde, als er durch einen eng anliegenden Verband gerieben sich entzündete. Der sehr intelligente Kranke gab genau an, daß er nie vorher eine Entzündung oder Sekretion an dieser Stelle bemerkt hätte. Das Epithel des Ganges war ein Schleimhautepithel ohne eine Spur von Talgdrüsen. Auch eine von Kaufmann zitierte Beobachtung von Castex könnte hierher gehören; dieser führte eine zentimeterlange, blindendende Fistel mit stecknadelkopfgroßer Mündung in der Rinne zwischen Eichel und Vorhaut links neben dem Bändchen, die er bei einem 35jähr. Manne beobachtete, auf eine spontane Perforation einer cystisch erweiterten und entzündeten Tysonschen Drüse zurück. Solche geöffnete Cysten, zumal wenn es sich um die oben beschriebenen länglichen oder rosenkranzförmigen handelt, sind völlig identisch mit den paraurethralen Gängen der Raphe. Jadassohn[21]) unterscheidet 3 Arten von paraurethralen Gängen: 1. solche zwischen den Präputialblättern, die er von den Tysonschen Drüsen ableitet; 2. solche, welche dicht neben dem orificium urethrae und parallel zur Urethra nach hinten ziehen und vielleicht abnorm verlagerte Ausmündungen der Littréschen Drüsen darstellen; 3. Gänge, die an der Unterfläche des Penis an der Raphe verlaufen. Er beschreibt von diesen später[22]) einen Fall, wo ein 2 *cm* langer, federkieldicker Gang an der Unterseite des Penis nahe am sulcus coronarius vorhanden war, der am Anfang und Ende in der Haut mündete. Jadassohn vermutet, daß es sich in diesen Fällen um eine entwicklungsgeschichtliche Anomalie handelt, über deren Bedeutung er aber nichts zu sagen vermag.

---

[20]) Rona: Die Genese der paraurethralen Gänge mit besonderer Rücksicht auf die gonor. Erkr. derselben. Archiv f. Derm. und Syph. 1897. Bd. XXXIX, pag. 37.

[21]) Über die Gonorrhoe der paraurethralen und präputialen Drüsengänge. Deutsche med. Wochenschrift 1890. Nr. 25, pag. 542.

[22]) Zur patholog. Anatomie des genorrh. Prozesses. 4. Kongreß der Deutschen dermat. Gesellsch. pag. 141.

Sehr scharf hat dann Ehrmann[23]) und in einer von ihm beeinflußten Arbeit Róna (l. c.) die paraurethralen Gänge auf Entwicklungsanomalien zurückgeführt. Er stützt sich vornehmlich auf das häufige Zusammentreffen von Hypospadie, Schlängelungen, zickzackförmigen Verlauf der Raphe und paraurethralen Gängen, Verhältnisse, die genau ebenso für die Dermoidcysten Geltung haben. Er stellt sich vor, indem er die Schleimhautnatur der Gänge betont, daß der Gang ursprünglich eine in der Seitenwand der nach unten offenen Urethralrinne liegende Kerbe darstellt, welche dann später durch die wachsenden corpora cavernosa in die Haut gedrängt wird. Wie und wodurch eine solche Lücke entstehen soll, geht aus der Darlegung nicht hervor. Ich glaube vielmehr, indem ich auf die oben gegebene Darstellung von Reichel bei der Bildung von Nähten verweise, daß es sich um lineare Leisten hiebei handelt, die einen Überschuß von Zellmaterial darstellen, aus dem sowohl Dermoide, wie diese in der Raphe gelegenen Gänge entstehen. Die Ehrmannsche Ansicht wird von vielen Autoren geteilt, ohne daß ihr etwas Neues hinzugefügt wird. Den Zusammenhang mit Dermoiden hat keiner beachtet, nur Audry[24]) sagt beiläufig, daß die paraurethralen Gänge latente epidermoidale Cysten sind. Dann hebt noch Fick[25]) besonders die Lage in der Mittellinie als eine wenige Ausnahmen zeigende Tatsache hervor. Die oben gegebene Genese der Dermoide erklärt auch den Bau der paraurethralen Gänge, welche analog. z. T. Pflasterepithel, z. T. Zylinderepithel u. manchmal Jadassohn, Reichmann[26]) beide Formen zeigen; Jadassohn z. B. fand in dem ziemlich langen Anfangsteil des Ganges geschichtetes Pflasterepithel, in der Tiefe aber eine Teilung des Lumens und hier Zylinderepithel; ein rein epidermoidales Gebilde, wie die Tysonschen Drüsen, war dieser Gang nicht — er stellt vielmehr eine wirkliche Drüse dar, deren Ausführungsgang allein das geschichtete Pflasterepithel trägt. Welcher Art das Gebilde ist, welcher entwicklungsgeschichtlichen Anomalie es seine Entstehung verdankt, vermag er nicht anzugeben, ebensowenig hat er ähnliche Dinge in der Literatur erwähnt gefunden. Mir scheint der Thölesche Fall von Dermoid eine deutliche Analogie

---

[23]) Wiener med. Klub. Sitzung 4. Nov. 1896. Wiener klin. Wochenschr. 1896. Nr. 47. pag. 1106.

[24]) Monatshefte f. prakt. Derm. 1902. Bd. XXXV. p. 13.

[25]) Über paraurethrale Schleimhautgänge etc. Dermat. Zeitschrift. 1902. pag. 528.

[26]) Zwei Fälle isolierter gon. Erkrankung paraurethral. Gänge. Archiv f. Derm. und Syph. 1899. Bd. XLIX. pag. 91.

und Erklärung für diese Formen paraurethraler Gänge zu geben. Ebenso zeigte der Fall von Gerulanos teils Zylinderzellen, teils nur niedere kubische oder nur ganz flache, fast platte Zellen und zwar so, daß das Epithel nach vorn zu desto niedriger wurde; die Cyste wies also einen ganz analogen Bau auf, wie der Gang Jadassohns.

Bei den Cysten werden diese Unterschiede im Verhalten des Epithels von Chiari als Wirkung eines gesteigerten Druckes an bestimmten Stellen erklärt, wofür auch die Beobachtung von Gerulanos spricht. Vielleicht hat dies auch für die paraurethralen Gänge Geltung; wenn man annimmt, daß die an der Unterfläche der Penis in der Raphe befindlichen aus Dermoiden entstehen, ist es wahrscheinlich, daß sie sich an der Stelle des größten Druckes öffnen; dort finden sich auch in dem Fall von Jadassohn die Pflasterepithelien, während in der Tiefe das Zylinderepithel bestehen bleibt.

Es scheint danach die Analogie der kongenitalen Cysten und der paraurethralen Gänge in der Genitoperinealraphe eine so große zu sein, daß man sie als genetisch identische Bildungen betrachten kann; wie weit auch andere Arten nicht in der Raphe liegende paraurethrale Gänge auf gleiche entwicklungsgeschichtliche Ursachen zurückzuführen sind, müssen weitere Untersuchungen lehren.

## Beobachtungen.

### I. Dermoidcysten.

1. Bruch: (Alger. méd. 1883. pag. 95 bei Mermet observ. VII.) Nußgroßer cystischer Tumor am Frenulum mit weißgelblichem Brei.

2. Turner: (Trans. path. Soc. London. 1884—85. Bd. XXXVI. Pag. 417.) Kongenitale Cyste von Nußgröße unmittelbar vor dem After am Damm mit breiigem Inhalt, der sich in eine unmittelbar vor ihr in der Medianlinie liegende Tasche und wieder zurück drücken läßt.

3. Lannelongue-Achard: (Traité des Kystes congénitaux. 1886. pag. 454. Mermet obs. X.) Kongenitale Cyste des Perineums vom After bis zum Skrotum eines 2j. Kindes reichend, unmittelbar unter der Haut links und rechts von der Mittellinie mit grüngelblicher Flüssigkeit gefüllt.

4. Heuyer und Darier: (Bull. de la Soc. franc. de derm. et syph. 1890. pag. 143 u. 146.) Zwei genau in der Mittellinie im hinteren Drittel des Skrotum in der Haut gelegene, kongenitale, nicht transparente, fluktuierende Cysten. Nach der Exstirpation sieht man, daß die beiden haselnußgroßen resp. bohnengroßen Cysten durch einen engen Gang mit einander kommunizieren (Zwerchsackform). Die Innenwand gleicht einer Schleimhaut; der Kanal zeigt Längsfalten. Der Inhalt ist dick, homogen, bräunlich, glaserkittähnlich, fettig und besteht mikroskopisch aus verhornten Epithelzellen meist ohne Kern oder nur mit Andeutung einer solchen, fett- und fettsäurehaltigen Zellen, freien Fetttropfen und Cholestearin.

Die Cyste sitzt in der Haut resp. in der tunica dartos; ihre Wand ist gebildet aus Bindegewebe mit vereinzelten rudimentären Papillen, ohne Haarbälge, Talg- und Schweißdrüsen, welches innen ein geschich-

tetes Plattenepithel trägt; das Epithel hat im allgemeinen die Dicke der Epidermis des Skrotums und läßt ein stratum mucosum, ein stratum granulosum, dessen Zellen eleïdinhaltig sind und ein stratum corneum unterscheiden, dessen oberflächliche Zellen in Desquamation nach dem Zentrum der Cyste begriffen sind.

5. Reclus: (Gaz. hebd. de méd. et de chir. 1893 pag. 327) und Retterer: (Bull. de la Société de Biol. 1893. s. 9. t. V. pag. 751), (bei Mermet obs. XII). Kongenitaler, mandelgroßer, in der Haut der Mittellinie, in der Raphe des Perineum gelegener, von dünner, von einem Venennetz durchzogener Haut bedeckter cystischer Tumor, der sich in der Pubertätszeit vergrößerte. Bei Druck auf den Tumor füllen sich ein vorderes und ein hinteres Divertikel, von denen das erstere die Raphe perinei einnimmt und sich in der Raphe des Skrotums verliert; es ist ein perlschnurartiger Kanal, der 5 erbsengroße Anschwellungen, welche durch nur 2—3 *mm* breite Einschnürungen getrennt sind, aufweist; ähnliche Verhältnisse zeigt auch das hintere Divertikel. Die Cyste liegt im subkutanen Zellgewebe. Die exstirpierte Cyste wird von einem 0·5—1 *mm* dicken, sehr gefäßreichen, einige glatte Muskelfasern enthaltenden Bindegewebe gebildet, das an seiner Außenfläche Papillen trägt und von einer stark pigmentierten Epidermis überzogen ist. Die glatte Innenfläche ist von einem 0·04—0·06 *mm* dicken, geschichteten Plattenepithel überzogen, dessen oberen Schichten verhornt und zum Teil in das Lumen abgestoßen sind, wo sie einen epithelialen Detritus bilden. In einem Teil des cystischen Gebildes springt in der Medianlinie an der unteren Wand eine Leiste nach innen vor, welche eine innere Raphe bildet.

6. Mermet, P. Kyste dermoide du raphé périnéoscrotal. (Bull. Soc. anat. 1894, p. 5, t. VIII, pag. 54 und in Kystes congéniteux, pag. 424, obs. 13.) Ein 23j. Mann bemerkt die Cyste, so lange wie er denken kann. Genau in der Medianlinie in der Raphe perinéoscrotalis 8 rosenkranzförmig angeordnete cystische Hervorragungen; die letzten 6 dieser kommunizieren mit einander durch die sie verbindende, etwas vorgewölbte Raphe, welche bei Druck auf die Cysten sich praller füllt; die kleinste Cyste ist erbsengroß, die größte 3 *cm* lang und 1 *cm* breit.

7. Dardignac: (Kyste mucoid sous préputial. Arch. prov. de chir. 1894, t. III, pag. 627 bei Mermet obs. XIV.) Kongenitale, haselnußgroße, zwischen Haut und Schleimhaut der Vorhaut in der Medianlinie liegende Cyste; atheromähnlicher, fettiger Inhalt. Die Wand besteht aus papillentragendem Bindegewebe mit wenigen Talgdrüsen und geschichtetem Pflasterepithel.

8. Kaufmann: (l. c. pag. 259) exstirpierte aus der Vorhaut eines 19j. Mannes eine walzenförmige Cyste von 4 *cm* Länge und $^3/_4$ *cm* Breite, die direkt unter der Raphe lag, zweikammerig war und breiigen Inhalt hatte.

9. Gerulanos (l. c. pag. 331) exstirpierte bei einem 6jährigen Knaben eine an der Unterfläche des Penisschaftes sitzende wurstförmige 5 *cm* lange, $^3/_4$—1 *cm* breite, genau in der Mittellinie liegende Cyste. Graugelblicher, dickbreiiger Inhalt aus verhornten Epithelien, Detritus, Cholestearin. Die papillentragende, bindegewebige Wand besaß vielschichtiges Hautepithel mit einer basalen Reihe Zylinderzellen und einer mehrfachen Lage polygonaler Retezellen, auf welche ein Stratum corneum folgte.

## II. Schleimcysten.

10. Fochier: (Gaz. méd. de Lyon, 1868, t. VIII. pag. 111, bei Mermet observ. VI.) In der Kindheit bemerkter cystischer Tumor am Frenulum von 4 *cm* Durchmesser mit seropurulentem Inhalt, der kein freies Fett, aber Cholestearin aufweist. Die in Fetzen abgestoßene Innenwand zeigt Epidermiszellen.

11. Forget: Kyste développé dans le tissu cellulaire sous-cutané de la verge. Bull. de thèrap. 1843, t. XXIV, pag. 33. Taubeneigroße, subkutan gelegene, seit 18 Monaten bei einem 39j. Mann gewachsene, zwerchsackförmige Cyste mit gelblich serösem Inhalt.

12. Bauchet. Kyste munqueux dans un follicule sebacé. Arch. gén. de med. 1848, t. XI, vol. I, pag. 71. Bei einem 30j. Mann am Skrotum 2 *cm* hinter dem Angulus penoscrotal fast in der Medianlinie ein kugliger, in 6 Monaten von der Größe einer Erbse zu der eines Hühnereies gewachsener, fluktuierender und transparenter Tumor, bis auf eine Stelle im subkutanen Gewebe frei beweglich, der eine gelbliche fadenziehende Flüssigkeit mit etwas sebumartigen Körnern enthielt.

13. Redard, P.: Sur un cas rare de Kyste munqueux à cellules cylindriques du prépuce (Revue mens. des mal. de l'enfance. 1890, t. VIII, p. 115, bei Mermet observ. XV). Bei einem 10 Monate alten Kind zeigte sich seit der Geburt an der Unterfläche der Vorhaut eine haselnußgroße, runde, fluktuierende, transparente Cyste, über welcher die Haut sich verschieben ließ; sie adhäsierte am Frenulum. Der Inhalt erwies sich nach der Operation als eine weiße klebrige Flüssigkeit. Die Wand zeigt an der Innenfläche rundlich hervorragende Sprossen, welche stark vaskularisiert sind; sie sitzen auf einem dicken, festen Bindegewebslager mit konzentrisch angeordneten Bündeln. Dieses ist bedeckt mit einem mehrschichtigen Epithel, welches aus 3—4 Lagen polygonaler Zellen, die gegen das Zentrum hin in Zylinder- und Becherzellen übergehen, gebildet wird.

14. Mermet: Kyste mucoïde et dermoïde du raphé scrotal (Bull. de la Soc. anat. 1897, t. VIII, pag. 55 und Obs. XVI). Auf der ganzen Raphe scroti, welche stark hervorragt, zeigten sich von Geburt an 4 hintereinander gelegene transparente Geschwülstchen in 8 *cm* Längenausdehnung, unbeweglich in die Raphe eingelagert. Das vorderste und hinterste sind isoliert. Die beiden mittleren sind zwerchsackförmig angeordnet und kommunizieren mit einander in der hervorgewölbten Raphe. Sie enthielten zusammen etwa 1 *cm* seröser Flüssigkeit.

15. Mermet (observ. XVIII): Kyste mucoïde du raphé pénien. Bohnengroße, transparente und fluktuierende Cyste, seit dem 10. Lebensjahr bemerkt, links der Raphe des Penis, aber mit ihr zusammenhängend, 4 *cm* unterhalb der Urethralöffnung. Die Haut darüber verschieblich. Exstirpation. Serös-milchiger, schleimiger, albuminöser Inhalt. Die Wand besteht aus papillentragendem Bindegewebe, welches mit 4—5 Schichten von rundlich polyedrischen gegen das Zentrum zylinderförmigen Epithelzellen bedeckt ist.

16. Thöle (l. c.) vergl. im Text.

17. Mario Oro: Cisti congen. del prepuzio. Giorn. intern. delle Sc. Med. anno XXIV. Kongenitale kleine seröse Cyste in der Vorhaut. Bindegewebswand mit Gefäßen und Lymphgefäßen und einer Lage Zylinderepithel.

18. Caubet: Des Cystes congénitaux du prépuce. Thése. Lyon 1902. (War mir nicht zugänglich.)

---

**Die Erklärung der Abbildung auf Taf. IX ist dem Texte zu entnehmen.**

# Über atrophische Formen des Lichen planus.

Von

Prof. Dr. **Wladislaw Reiss.**
(Krakau).

(Hiezu Taf. X—XII.)

---

Ende vergangenen Jahres gelangte in meine Klinik ein bemerkenswerter Fall von Lichen ruber planus atrophicus zur Aufnahme (Fig. 1), und ich hatte Gelegenheit, denselben sowohl in klinischer, als auch in histopathologischer Richtung einer eingehenden Prüfung zu unterziehen.

Im Lichen ruber atrophicus erkannte man eine ganz besondere, bis in die letzten Jahre nur selten beschriebene Varietät der Dermatose, bei welcher die Atrophie gleich von Anfang der Krankheit als überwiegend zu betrachten ist. Nur wenige Autoren haben dieser seltenen Lichenform einige Aufmerksamkeit geschenkt. Hallopeau war der erste, der diese Form genau beschrieben und ihr den Namen des Lichen atrophicus (seu sclerosus) gegeben. Kaposi erwähnt zwar in seinem Handbuch einen Fall dieser Affektion, betont aber zugleich, daß es sich wohl nur um ein abnormes Terminalstadium eines Lichen planus handelt. Hallopeau erwähnt aber in seiner ausführlichen Beschreibung der bezüglichen Planusvarietät, daß die papulösen Elemente einer prompten Umwandlung in farblose, narbenartig glänzende Plaques anheimfallen. Die Plaques zeigten zahlreiche kleine Dellen, welche wohl den Drüsenöffnungen oder aber auch den Haarfollikeln entsprachen und

mit den entsprechenden Einsenkungen identisch zu sein schienen. Die Epidermis war überall verdickt, die Coriumpapillen beinahe verschwunden. Der Ausschlag war von quälenden Empfindungen sub forma eines intensiven Juckens begleitet. Die meist befallenen Regionen waren der Vorderarm, Rücken und die Leisten. Im Jahre 1889 berichtet derselbe Autor über den zweiten Fall der eigentümlichen Lichenvarietät, bei welcher Gelegenheit er auch ganz besonders hervorhob, daß die gleich zu Beginn der Krankheit auftretenden atrophischen, narbenähnlichen Elemente keineswegs einem Terminalstadium einer normalen Licheneruption entsprechen, daß ihnen aber vielmehr eine ganz besondere Bedeutung einer atypischen, a priori atrophisierenden Lichenform beizumessen ist.

Hallopeau hebt gewiß die Analogie der Dermatose mit dem typischen Lichen planus hervor, bemerkt aber hiezu, daß die seiner Varietät zukommende Dekoloration der Papeln die Bezeichnung Lichen ruber keineswegs rechtfertigt, wie auch die zurückbleibenden atrophischen Narben.

Im Jahre 1892 untersuchte Darier den dritten Fall dieser Affektion. Die narbenähnlichen weißlichen Flecke sind nach ihm von einer rosa Zone umgeben; sie verlaufen auch ziemlich parallel mit den normalen Falten der Haut, sind „en mosaique" gruppiert, und an den Flecken begegnet man vielen kleinen gelblichen „points cornes", welche im mikroskopischen Bilde wie kleine Zapfen in betreffende Haarfollikel eindringen. Die Papillen und die interpapillären Zapfen sind sehr klein, das Stratum Malpighi, die Schweißdrüsen und die Haarbulbi vollkommen normal.

Pawlow berichtet im Jahre 1894 in der russischen dermatologischen Gesellschaft über einen Fall von Lichen atrophicus, an dessen weißen Flecken er schwarze comedonenähnliche Punkte bemerkte.

Ähnliche schwarze Punkte erwähnt auch Hallopeau als ein Anfangsphänomen der Dermatose im Jahre 1896. Im Jahre 1895 demonstrierte Schwimmer einen Fall von Lichen sclerotikus mit einem stark juckenden, in Gruppen angeordneten Ausschlag, welcher den größten Teil des Körpers, besonders die Extremitäten, bedeckte.

Hallopeau publizierte noch zwei weitere Fälle der Affektion, und zwar einen Fall im Jahre 1896, bei welchem ganz charakteristische Veränderungen der Mundschleimhaut auf die Zugehörigkeit der atrophischen Lichenform zum gewöhnlichen Lichen planus hinwiesen und später (1898) einen zweiten Fall, welcher eine 60jährige Patientin betraf, bei der diese Lichenvarietät in Form eines „Lichen en nappes" insbesondere zwischen den Brüsten lokalisiert war.

Im Jahre 1895 berichteten noch Gaucher, Barbe und Balli über einen Fall eines Lichen scleroticus universalis, welchen eine ganz besonders starke Pigmentierung der papulösen Elemente auszeichnete, weshalb auch der Fall mit dem Namen eines Lichen atrophicus pigmentosus gestempelt wurde.

Weitere analoge Fälle finden wir nur noch in der englischen Literatur. Im Jahre 1900 bespricht Crocker in der Londoner dermatologischen Gesellschaft die atrophischen Lichenformen. Er spricht daselbst von dem Brault schen Fall des Lichen planus sclerosus und von dem auf dem Londoner Kongreß (1896) vorgestellten Fall, welcher so sehr an das Krankheitsbild der Morphaea erinnerte. Es wurde schon mehrmals betont, daß atrophische Planusformen manchmal ein der Sklerodermie nicht unähnliches Bild liefern und auf dieses eigentümliche Gepräge hat ja bereits Morrant Becker gelegentlich seines in der Londoner dermatologischen Gesellschaft (1882) demonstrierten Falles hingewiesen. Auf dem Londoner dermatologischen Kongreß (1896) haben auch Stowers und Vinrace ganz typische Fälle der atrophischen Lichenfälle vorgestellt.

Im Jahre 1899 finden wir in diesem Archiv einen von Orbaeck publizierten Fall von Lichen atrophicus bei einem 23jährigen Mann, bei welchem die mosaikartige Gruppierung der Effloreszenzen in typischer Weise zu Tage trat. Bei demselben Patienten wurde auch eine Dyschromie im Sinne einer Vitilligo vorgefunden, was nach Orbaeck auf die Möglichkeit eines nervösen Momentes hindeuten dürfte.

Die letzte Publikation, die über atrophische und annuläre Formen des Lichen ruber in eingehender Weise berichtet, dürfte die von Zarubin (dieses Archiv Bd. LVIII) sein. Der Autor hatte Gelegenheit die atrophische und die annuläre

Varietät des Lichen an zwei Fällen der Breslauer dermatologischen Klinik zu beobachten und hat dieselben sowohl in klinischer, als auch in histologischer Richtung in sehr exakter Weise bearbeitet.

Soweit die einschlägige Literatur.

Der von mir beobachtete Fall zeigte folgenden Verlauf:

Patient Adam Kukielka, 21 Jahre alt, wurde am 9. April 1902 in meine Klinik aufgenommen. (Fig. 1.) Die genaue Familienanamnese, sowie die Vorgeschichte des Patienten sind ohne Beziehung zum gegenwärtigen Leiden. Patient will immer gesund gewesen sein. Kein Alkoholismus, keine venerischen Krankheiten. Der Kranke klagte bei seiner Aufnahme nur über ein geringes Jucken (welches nie heftig gewesen sein soll), hauptsächlich war es aber seine „scheckige Haut", wegen der er seine Aufnahme in die dermatologische Klinik erbat.

Status praesens: Der Patient ist kräftig gebaut, der allgemeine Gesundheitszustand läßt nichts zu wünschen übrig. Fast der ganze Thorax, der Hals und alle Extremitäten (besonders an den Beugeseiten), mit Ausnahme der Waden, der Hohlhand und der Fußsohle sind mit äußerst zahlreichen, teils isolierten, teils konfluierten narbenähnlichen Flecken bedeckt. Ihre Größe variert, man findet jedoch konfluierte Plaques von 7—10 *cm* Diameter. Diese narbenähnlichen, beim auffallenden Lichte glänzenden Flecke zeigen überall eine seichte Depression, ihre Epidermis ist schimmernd rosagrau, mit grauen Streifen, hie und da bemerkt man nadelstichgroße Vertiefungen, welche besonders an den Extremitäten deutlich markiert erscheinen. Jeder der oben beschriebenen Flecke ist von einer bald breiteren bald schmäleren sepiabraun gefärbten Zone umgeben, welche sehr fein aber dennoch überall ganz deutlich radiär gestreift ist (Fig. 2). Diese sepiabraune Umrandung der weißen Plaques verleiht der Haut, ganz besonders in diesen Regionen, wo die weißen Flecken nicht miteinander konfluieren, das so charakteristische scheckige Aussehen (photogr. Abbildung). Bei Konfluenz vieler Flecke (an den seitlichen Thorax-Flächen) entstehen auf diese Weise kreis- und festonartige Figuren, Kreissegmente, deren Fortschreiten in zentrifugaler Richtung an vielen Stellen angedeutet ist. Im Laufe der letzten Monate, also bereits während des Aufenthaltes des Patienten in der Klinik, hatten sich in der linken Mamilla, sowie auch in der Regio trochanterica sinistra mehrere kleine Flecke entwickelt, welche, mit der Lupe betrachtet, dasselbe atrophische Aussehen und eine äußerst langsame Entwicklung zeigten. An diesen frischen Effloreszenzen konnte man aber auch ganz genau ersehen, daß die oben erwähnte sepiabraune Zone keineswegs mit dem zentralen Flecke als synchronisch zu betrachten ist, sondern daß die Bildung der zentralen Atrophie der Entwicklung der hyperchromatischen Umsäumung einige Wochen lang vorangeht.

Die von sepia- oder rosabraunen festonartigen, hie und da etwas prominenten Wällen umringten weißen Felder lassen an manchen Stellen,

welche den Veränderungen jüngeren Datums entsprechen, auch einzelne papelartige, polygonale oder abgerundete blaßrosarote Effloreszenzen wahrnehmen. Diese Effloreszenzen erscheinen auch teilweise in kleinen Gruppen, meist aber vereinzelt, ihre Farbe ist rosabräunlich, in den zentralen Partien der weißen Flecke sind sie meistens dekoloriert, nur an der Peripherie dunkelbraun.

Die gesamte Haut ist bei der Palpation vollkommen schmerzlos. — Sensibilität und Temperatursinn überall normal, an den ergriffenen Partien durchaus keine Anästhesie. Die Affektion ist, wie bereits erwähnt, von keinem starken Jucken begleitet; nur in den letzten zwei Jahren fühlte Patient zeitweise gelindes Jucken, besonders im Bereiche der Extremitäten, welches nie länger als eine halbe Stunde gedauert haben soll. Obwohl Patient den Anfang der Hautaffektion etliche 8—9 Jahre zurückdatiert (die ersten Krankheitsherde wurden zuerst an den unteren Extremitäten bemerkt), kann er sich nicht erinnern, jemals noch so geringe Juckanfälle verspürt zu haben.

An den fein radiär gestreiften, hyperpigmentierten Hautpartien sind hie und da kleine, glänzende Schüppchen gelegen, die sich nur mit einiger Mühe entfernen lassen. Die Haare sind im Gebiete vieler atrophischer Herde erhalten. Die die kranken Stellen umgebende Haut weist keinerlei Veränderungen auf.

Die der Untersuchung zugänglichen Schleimhäute, insbesondere die Mundschleimhaut vollkommen normal. Die inneren Organe, sowie das Nervensystem bieten nichts abnormes, der Harn enthält keine pathologischen Bestandteile.

Bei der zweiten Aufnahme des Kranken nach fünf Monaten ließ sich außer den beschriebenen, ganz unverändert bestehenden Erkrankungsherden nur noch folgendes feststellen. Die braune Pigmentierung hat an einigen Stellen, besonders in der Sternal- und Interskapulargegend wesentlich zugenommen. In den Kniekehlen findet man einige neue bräunliche kreisförmige Effloreszenzen, die in ihrer Mitte eine seichte Atrophie aufweisen. Frisch entstandene, isolierte Lichenefloreszenzen sind jetzt nirgends zu bemerken. Auch in den objektiven Erscheinungen sind durchaus keine Veränderungen eingetreten.

Histologische Untersuchung: Zum Zwecke der histologischen Untersuchung wurden zwei Stücke, die verschiedenen Erkrankungsherden entsprachen, excidiert, und zwar ein Stück der braungefärbten Zone und ein Plaque mit deutlich atrophischem Zentrum. Die Stücke wurden in Müllerschen Flüssigkeit fixiert und hauptsächlich mit Methylenblau und Hämatoxylin gefärbt; viele Präparate wurden aber mit der Hämatoxylin-Säurefuchsin-Picrinmethode behandelt.

Die histologischen Details bieten im ganzen nur wenig wichtige Anhaltspunkte. Die Hornschicht ist im Bereiche der atrophischen Gebiete überall unregelmäßig verdickt (Fig. 3 u. 4) und bildet an vielen Stellen mächtige Auflagerungen. Die

Cornealschichte wird größtenteils aus bandartigen, homogenen, gasigen Streifen gebildet, welche nur schwach gefärbt erscheinen (Fig. 4). In der Epidermis finden wir unregelmäßig gruppiertes kleinzelliges Infiltrat, welches stellenweise auch in den oberen Cornealschichten, namentlich dicht unter der Endschicht des Stratum corneum nachweisbar ist (Fig. 4). Das Stratum lucidum fehlt gänzlich im Gebiete der atrophischen Plaques. Die Malpighsche Schichte nur stellenweise verdünnt, sonst von normaler Breite; nur die Körnerschichte ist deutlich atrophisch, ja nur in wenigen Präparaten nachweisbar. Im Bereiche der flachen Lichenefloreszenz (Fig. 3) ist das Keratohyalin unregelmäßig verteilt und hauptsächlich nur im peripheren Teile der Planuspapel dichter gruppiert. Unter der Immersionslinse erscheinen hier die Körnerzellen vielfach abgeplattet und zusammengedrückt. Im angrenzenden Walle der Papel erscheint die gesamte Epidermis normal, nur das Rete etwas verschmälert. Die Zellen des Stratum mucosum sind überall von rundlicher Form, die unteren Schichten des Rete mit kleinzelligem Infiltrate besetzt.

Die Papillen fehlen nirgends; sie sind nur häufig in den den atrophischen Herden entsprechenden Cutisteilen abgeflacht, aber überall wenigstens angedeutet. Die subpapilläre Schichte weist ziemlich dichte Zelleninfiltrate auf, welche teils um die Drüsen, teils um die Gefäße gelagert erscheinen. Im Bereiche des Planusknötchens erscheinen diese Infiltrate in Gestalt schmächtiger, die subpapillären Gefäße begleitender Streifen. Die subpapilläre Schichte ist überhaupt an Kapillargefäßen arm. Mastzellen fehlen. Im subkutanen Bindegewebe nichts abnormes. Talgdrüsen spärlich.

Das elastische Gewebe ist in der obersten Papillarschicht innerhalb des atrophischen Gewebes äußerst schwach entwickelt, an manchen Stellen kaum angedeutet. Die erhaltenen Fasern sind zart, schwach tingiert, wenig geschlängelt. In den tieferen Schichten der Cutis zeigt das elastische Gewebe ein ganz normales Verhalten.

Was den Pigmentgehalt der betreffenden Herde anbelangt, so finden wir die Pigmentschollen sowohl in der basalen Reteschicht, wie auch in der papillären und subpapillären Cutisschicht in bedeutender Menge verteilt. Im Bereiche der besalen Reteschicht sind die Pigmentkörner feiner, ziemlich gleichmäßig verteilt, während im Corium die Körner viel gröber und dicht aneinander gelagert erscheinen (Fig. 5). Man sieht hier die Pigmentkörner sowohl innerhalb als auch außerhalb der Bindegewebszellen, stellenweise verschwommen. Pigmentablagerungen um die Gefäße herum habe ich nirgends wahrgenommen.

Wenn wir diesen Befund mit dem histologischen Bilde eines typischen Lichen planus vergleichen, so finden wir hier und dort wesentliche Differenzen. Wir finden nämlich bei typischen Lichenknötchen eine deutliche Akanthose gewöhnlich mit gleichzeitiger Hypertrophie der Keratohyalinschicht verbunden. Unna legt sogar auf die Akanthose nebst Ödem ein größeres Gewicht als auf das so charakteristische Rundzelleninfiltrat, welches als eine dem Lichen ganz eigentümliche Veränderung allgemein angesehen wird. Die auf Kosten der Stachelschicht entstandene Hyperkeratose ist meist ein Zeichen bereits vorgeschrittener Stadien, die klinisch ein längeres Bestehen hinter sich haben. Das meist charakteristische besteht aber gewiß in der deutlichen und scharfen Abgrenzung des Lichenknötchens, in der flachkuppeligen Spannung des Epithels über dem Cutisknötchen und der Abflachung der Epithelgrenze gegen die Cutis.

Die untere Grenze des Knötchens wird gewöhnlich von einer Linie gebildet, welche nach unten einen leicht gekrümmten Bogen darstellt, so daß das ganze Gebilde einer flachen Konvexlinse nicht unähnlich sieht. Das Knötchen besteht hauptsächlich aus Strängen von Bindegewebszellen, um welche herum eine Anzahl kleiner Rundzellen ausgestreut ist. Diese Zellen überschreiten an manchen Stellen die Epidermisgrenze und dringen zwischen die Epithelzellen ein. Inmitten der Infiltrate findet man keine elastischen Fasern; man vermißt aber auch Veränderungen, welche auf Atrophie hindeuten würden. Wie wir sehen, sind die Differenzen zwischen dem histologischen Bilde eines typischen Lichen und dem unseren Falles ziemlich beträchtlich. Wir vermissen in unseren Präparaten die Hypertrophie der Körnerschicht, wir können nirgends die Abgrenzung der Lichenknötchen in der Cutis als besonders deutlich und scharf erkennen, wir sehen auch fast nirgends eine bedeutende Abflachung der Epithelgrenze gegen die Cutis, auch nirgends eine Andeutung einer Akanthose. In unseren Präparaten ist das Rete Malpighii überall von normaler Breite, die Körnerschicht teilweise atrophisch, die interpapillären Fortsetzungen überall verlängert und nirgends zu einer Fläche ausgeglichen.

Die Abgrenzung des Knötchens an der Cutis (Fig. 3) ist nicht besonders scharf aber genug deutlich zu erkennen. Wir erkennen ganz genau die geringe Wellenbildung des betreffenden Cutisabschnittes, wir sehen auch hier die bekannte flachpilzartige Hervorragung, die dem Cutispolster des Lichenknötchens entspricht, wir können aber die Begrenzung des Knötchens keineswegs als genug typisch scharf bezeichnen.

Wir finden aber in unseren Präparaten Rundzelleninfiltrate, deren Anhäufung in den oberen Cutislagen und im Epithel von

Pinkus (Zur Kenntnis des Anfangsstadiums des Lichen ruber planus; Arch. f. Dermatologie u. Syph., LX) als geradezu charakteristisch für die Histopathologie des Lichen erachtet wird (Fig. 4).

Pinkus war meines Wissens der erste, der in der Durchsetzung der oberflächlichsten Teile des Corium bis in das Epithel hinein mit kernigen Zellen eine besonders wichtige und charakteristische histopathologische Eigenschaft des Lichen ruber erkannte. Pinkus untersuchte ganz junge, erst in Entwicklung begriffene Planusknötchen und fand im Knötchengewebe eine dunkelkörnige Rundzelleninfiltration, welche die Epithelgrenze an vielen Stellen überschritt, gleichzeitig aber auch in den oberen Schichten ihren morphologischen Charakter änderte: „Diese dunkelkörnigen Zellen weisen gewisse Unterschiede untereinander auf. Eine große Zahl, namentlich in den tieferen Partien, hat fast runde, nur hie und da etwas unregelmäßig eckige (aber nie längliche) Kerne, die so dunkel hämatoxylingefärbt sind, daß höchstens nur ein großes klumpiges Netzgerüst hie und da zu erkennen ist. — Dem Epithel zu und namentlich an der Epithelgrenze und in seinen untersten Lagen haben die Kerne das Aussehen langgestreckter, gelappter Kerne polynucleärer Leukocyten, nur sind sie etwas dicker und zeigen nirgends deren zarte Verbindungsbrücken zwischen den Stücken des kleeblattförmigen Kerns (wohl als Folge der Härtung. In sublimatgehärteten Stücken von Lichen planus erscheinen die polynucleären Leukocyten schön langgestreckt). Ihre dicke Gestalt hätte ihre Analogie in den Befunden von Schumacher, seinen Anschauungen über die Art dieser Zellen vermag ich mich indessen nicht anzuschließen. — Man sieht deutlich, wie die ganzen Züge des Infiltrats nach den erwähnten beiden Stellen des Epithels hinstreichen."

In unseren Präparaten kann man wohl die Infiltrationszellen bis in die oberflächlichsten Reihen des Epithels verfolgen, ich konnte aber den morphologischen Unterschied zwischen den Zellen des Coriuminfiltrates und denen der oberen Schichten keineswegs konstatieren. Die Frage nach der Art der Zellen im kleinzelligen Infiltrate ist bereits vielfach erwogen worden. Es ist aber dennoch gewiß nicht entschieden, ob diese Zellen als Lymphocyten oder aber auch als kleine Plasmazellen (Unna-Pappenheim) zu bezeichnen sind.

Darier konstatierte in seinem Falle von Lichen ruber planus scleroticus den Beginn der Erkrankung mit einem embryonalen Zellinfiltrat, welches später zu einem stabilen Bindegewebe sich organisierte. Die Schrumpfung des letzteren dürfte zu einer Erweiterung des Stratum papillare und zu einer narbenähnlichen Atrophie führen.

Unsere klinischen und histologischen Befunde führen demnach zur Auffassung unseres Falles als Lichen planus atrophicus pigmentosus. Er nähert sich vollkommen dem von Gaucher, Barbe und Balli im Jahre 1895 berichteten Falle. In unserem Falle dürfen wir gewiß nicht von einem Terminalstadium eines gewöhnlichen Lichen planus mit Pigmentbildung sprechen; der Fall ist vielmehr als ganz typische Varietät des Lichen und zwar eine a priori atrophisierende, mit starker Pigmentbildung einhergehende Form der Dermatose zu betrachten.

Unser Fall kann leider zur Klärung des ätiologischen Momentes der Lichenpathogenese nicht im geringsten beitragen. — Viele Autoren neigen zur Annahme einer nervösen Ätiologie des Lichen. Wir konnten durchaus nichts Positives in dieser Hinsicht aufweisen, da in unserem Falle weder eine Erkrankung oder Läsion des Nervensystemes dem Auftreten der Dermatose vorausgegangen, noch irgendwelche Anhaltspunkte im Laufe der späteren Zeit auszufinden waren. Für die parasitäre Theorie konnte weder die klinische Betrachtung des Falles noch die histologische Untersuchung des Gewebes hindeuten.

Was die klinische Diagnose des Falles anbelangt, so war das Krankheitsbild so charakteristisch, daß ich, obwohl die Primäreffloreszenzen in verschwindend kleiner Anzahl vorhanden waren und obwohl ich bisher nur einen einzigen Fall der atrophischen Lichenvarietät, und zwar vor Jahren, zu Gesichte bekam, keinen Augenblick schwankte, den Fall als Lichen atrophicus pigmentosus zu diagnostizieren. Die chagrinlederartige Felderung der atrophisierenden Planusherde, die feston- und mosaikartige Zeichnung der weißlichen vitiligoähnlichen Flecke und die Pigmentierung gestalten die Diagnose zu einer keineswegs schweren. Der Verlauf der Dermatose, das Fehlen stärkeren Juckens, das Ausbleiben von Nässen, das Fehlen der Blasenbildung stützen die Diagnose in erheblicher Weise. Bei mehreren in der Literatur erwähnten Fällen von Lichen atrophicus führte allerdings erst die Beteiligung der Mundschleimhaut mit Lichenefflorescenzen auf die richtige Diagnose. — In unserem Fall waren die Schleimhäute nicht beteiligt, die Veränderungen auf der Haut aber so typisch, daß ich wirklich nicht wüßte, mit welchem Krankheitsbilde die Dermatose klinisch verwechselt werden könnte. Die typische Erscheinung der Krankheitsherde, die charakteristische Pigmentierung und vor allem die atrophischen Vorgänge werden wohl den Gedanken an die Parakeratosis variegata (Unna) kaum auftauchen lassen, obwohl auch in den letzten Jahren einige Autoren geneigt sind, die Unnasche Parakeratose mit atypischen Planusformen als identisch zu betrachten.

Eine Abheilung der Krankheitserscheinungen war bei der bisherigen Beobachtung nicht zu konstatieren; die Arsenbehandlung hatte nur das Ausbleiben neuer Planusknötchen zur Folge. Patient wünschte aber seine Aufnahme in die Klinik mehr aus kosmetischen Gründen. Die mehrmals angestellten Versuche der Depigmentation im Bereiche der betreffenden Krankheitsherde blieben erfolglos oder führten nur zu vorübergehenden Resultaten.

## Literatur.

1. Besnier. Congres international de dermatologie (Paris 1889).
2. Breda. Beobachtungen und Betrachtungen über Lichen ruber. (Arch. f. Dermatolog. XLIII.)
3. Brocq. Traitement des maladies de la peau. 1890.
4. Brocq. La pratique dermatologique. Paris 1902.
5. Darier. Lichen plan scléreux. (Annales de dermat. 1892.)
6. Düring. Lichen neuroticus u. Pityriasis rubra pilaris. (Monatshefte f. Dermatolog. XVI.)
7. Gaucher, Barbe u. Balli. Lichen plan atrophique pigmenté. (Annales de dermat. 1895.)
8. Hallopeau. Du lichen plan et particulièrement de sa forme atrophique. (Annales de derm. 1887.)
9. Hallopeau. Sur un nouveau cas de lichen plan atrophique. (Annales de dermatol, 1896.)
10. Hallopeau. Sur un lichen en nappe. (Ann. de derm. 1890.)
11. Jarisch, Hautkrankheiten. Wien 1900.
12. Kaposi. Pathologie u. Therapie der Hautkrankheiten. 1899.
13. Neisser. Krankheiten der Haut. Stuttgart 1901.
14. Orbaeck. Lichen atrophicus und Vitiligo. (Arch. für Dermatologie L.)
15. Pincus. Zur Kenntnis des Anfangsstadiums des Lichen ruber planus. (Archiv f. Dermatologie LX, 1902.)
16. Róna. Weitere Beiträge zur Lehre des Lichen ruber. (Monatshefte f. Dermat. 1889, VIII.)
17. Schwimmer. Lichen ruber planus atrophicus. (Arch. f. Dermatologie 1895. XXXIII.)
18. Stowers. Lichen planus atrophicus. Third internat. Congress of dermat. London 1896.
19. Unna. Die Histopathologie der Hautkrankheiten. 1894.
20. Unna. Lichen annularis universalis. Internation. Atlas seltener Hautkrankheiten, XIV, 1899.
21. Vinrace. Lichen planus atrophicus. Third internat. congress of dermat. London 1896.
22. Zarubin. Über atrophische und serpiginöse Formen des Lichen ruber planus. (Arch. f. Derm. LVIII.)

**Die Erklärung der Abbildungen auf Taf. X—XII ist dem Texte zu entnehmen.**

Aus der Universitätspoliklinik für Haut- und Geschlechtskrankheiten in Berlin (Direktor: Professor Dr. Lesser).

# Lymphangiektasien der Wange.

Von

Dr. **C. Bruhns,**

Privatdozenten und ehemal. Assistenten der Klinik für Haut- und Geschlechtskrankheiten in der königl. Charité in Berlin.

(Hiezu Taf. XIII u. XIV.)

Ein ungewöhnlicher Fall von Veränderung der Wangenschleimhaut und der tiefer gelegenen Gewebe, der insbesondere nicht uninteressante histologische Eigentümlichkeiten aufwies, gibt mir Veranlassung zu den folgenden Mitteilungen.

Im März 1902 suchte Frau T., eine 34jährige Buchbindersfrau, die Universitätspoliklinik für Haut- und Geschlechtskrankheiten auf wegen einer chronisch verlaufenden Anschwellung der Wange.[1])

Aus der Anamnese ist folgendes hervorzuheben: In der Kindheit bestand 3 Jahre hindurch „Ohrlaufen". Patientin war dann bleichsüchtig. Im Alter von 18 Jahren Lungenentzündung, danach mehrfache immer nur kurz dauernde Katarrhe. Im Alter von 23 Jahren und in den 2 folgenden Jahren während des ganzen Winters „Lungenkatarrh und Asthma", während die Patientin im letztvergangenen Winter sich ganz wohl befand. Zwei Kinder der Patientin sind im Alter von $4^1/_2$ und $5^1/_2$ Jahren an Gehirntuberkulose gestorben, ein anderes Kind lebt, ist 4 Jahre alt und gesund. Im übrigen soll in der Familie der Patientin kein Lungenleiden vorgekommen sein, auch nicht bei ihren Eltern. Der Mann ist gesund.

Betreffs ihres jetzigen Leidens gibt die Patientin an, daß sie seit ca. 6—7 Jahren eine Rötung der linken unteren Gesichtshälfte bemerkt

[1]) Die Patientin wurde von mir in der Novembersitzung 1902 der Berliner dermatol. Gesellschaft kurz demonstriert, histologische Präparate in der Sitzung der Charité-Gesellschaft vom 23. Juli 1903.

habe, 2—3 Jahre später habe die jetzt vorhandene Schwellung begonnen. Sie habe öfters ein Gefühl von Brennen der Wange gehabt. Vor $1^1/_2$ Jahren seien ihr links und rechts die kariösen Backzähne entfernt worden. Erst nach dieser Zeit habe sie auf der linken Wangenschleimhaut die jetzt vorhandenen Wulstbildungen wahrgenommen.

Status (vom 10. März 1902): Die linke Seite des Gesichtes erscheint in der Submaxillargegend etwas vorgewölbt. Man fühlt an der Stelle der Submaxillardrüse eine nicht deutlich abgrenzbare weiche Schwellung, die sich noch über den Unterkieferrand als teigige Infiltration nach oben hin erstreckt, ebenso nach der Unterkinngegend. Auf der Wange verliert sich die Schwellung allmählich. Wenn man die linke Wange oberhalb des Unterkieferrandes zwischen die Finger nimmt, erkennt man gegenüber der rechten Wange deutlich die Zunahme des Dickendurchmessers links.

Die Haut auf der linken Gesichtsseite ist, etwa vom Jochbein abwärts, leicht blaurot verfärbt, im übrigen ganz unverändert.

Auf der Schleimhaut der Wange erkennt man eine Anzahl von Wulstbildungen, die sich ca. $^1/_4$ *cm* oder etwas höher erheben und durch unregelmäßige Furchen von einander getrennt sind. (Fig. 1.) Die Höcker sind mit normaler Schleimhaut überkleidet, die Konsistenz ist ziemlich weich. Die Wulstbildungen sitzen am hinteren Teil der linken Wange, sie entsprechen der Gegend der Molarzähne, welche bei der Patientin fast vollkommen entfernt sind. Nach vorn zu werden die Wulstbildungen flacher. Bläschen sind auf der Schleimhaut auch bei Lupenbesichtigung nicht erkennbar.

Die Mundhöhle zeigt im übrigen keine Besonderheiten. Drüsenschwellungen sind sonst nirgends vorhanden. Die Untersuchung des übrigen Körpers zeigt, daß die Patientin grazil und nicht sehr kräftig gebaut ist, es ergibt sich nichts weiteres Bemerkenswertes, insbesondere zeigt der Lungenbefund keine Symptome von Tuberkulose. (Der von mir untersuchte vierjährige Sohn der Patientin erwies sich als gesund.)

Im Verlauf der Beobachtung war manchmal die Wange etwas stärker blaurot verfärbt und etwas stärker geschwollen als zu anderen Zeiten. Die Patientin gibt auch selbst an, daß, wenn sie sich länger gebückt habe oder sich stärker angestrengt habe, die Anschwellung zeitweise zunehme.

Am 13./III. wurde unter Aufpinselung von Kokain ein ca. $^1/_2$ *cm* hohes Stück der Wangenschleimhaut an einer Stelle, wo die Wulstbildung besonders hoch erschien, mit der Scheere excidiert.

Eine vorher versuchte Probepunktion von außen sowohl wie von innen her ließ keine Flüssigkeit aspirieren.

Die Therapie bestand außer in Umschlägen und innerlicher Arsendarreichung in elektrolytischer Behandlung der Wulstbildungen der Wangenschleimhaut.

Der Verlauf war der, daß die Erkrankung, abgesehen von den vorhin erwähnten vorübergehenden leichten Schwankungen in der Intensität

der äußeren Schwellung und Verfärbung, absolut stationär blieb. Ich sah die Patientin noch einmal im Oktober 1903, dabei zeigte sich ein Befund, der dem im März 1902 erhobenen fast vollkommen glich und höchstens darin eine Abweichung zeigte, daß die Wulstbildungen der Wangenschleimhaut, dort wo die Elektrolyse versucht war, ein wenig eingesunken erschienen.

Ich fasse den Befund noch einmal kurz zusammen: Wir haben es bei einer 34jährigen Patientin mit einer eigentümlichen Wulstbildung der Wangenschleimhaut und einer Anschwellung der Wange, speziell in der Gegend der Submaxillardrüse und etwas höher, zu tun bei gleichzeitiger stark cyanotischer Verfärbung der äußeren Wangenhaut. Die Veränderungen wurden vor mehreren Jahren zuerst bemerkt und erhalten sich jetzt eine längere Zeit hindurch absolut stationär. Irgend eine sichere Veranlassung für diese Bildung oder ein Zusammenhang mit einer Allgemeinerkrankung lassen sich nicht nachweisen.

Aus dem klinischen Befund wurde angenommen, daß hier ein der Makroglossie oder Makrocheilie ähnlicher Zustand der Wange vorliege, der dementsprechend als Makromelie bezeichnet werden könnte, ein Lymphangiom resp. ein lymphangiektatischer Prozeß der Wange.

## Histologischer Befund.

Das excidierte Stück wurde in Müller-Formol, danach in Alkohol, z. T. auch nur in Alkohol gehärtet. Ein Teil des Stückes wurde in Serienschnitte zerlegt. Die Färbung wurde ausgeführt mit Hämatoxylin-Eosin, Hämatoxylin-Orange, Alaunkarmin, van Giesonscher Methode, polychromem Methylenblau, polychromem Methylenblau-Orcein. Außerdem wurden mehrere Präparate auf Tuberkel-Bazillen gefärbt.[1])

Bei der Betrachtung der Schnitte mit schwacher Vergrößerung sieht man am Rande ein wohlerhaltenes Epidermisepithel, das nach Vergleichen mit Schnitten von normaler Wangenschleimhaut nicht wesentlich verschmälert oder verbreitert ist. Nur sind die Papillen nicht immer ganz deutlich ausgebildet, sondern die Papillarlinie verläuft an einigen Stellen gestreckter als normal.

---

[1]) Herr Prof. O. Israël hatte die große Freundlichkeit, die wichtigsten Präparate einer Durchsicht zu unterziehen und mir über verschiedene mir anfangs zweifelhafte Punkte Aufklärung zu geben, wofür ich ihm auch an dieser Stelle meinen herzlichsten Dank ausspreche.

Unterhalb der Epidermis sieht man nun im Gewebe eine Anzahl unregelmäßig gelagerter Hohlräume (Fig. 2). Die Mehrzahl derselben findet sich in der subpapillären Schicht und nach der unteren Grenze des Präparates nehmen sie an Menge zu, so daß man in den unterhalb des excidierten Stückes gelegenen Geweben wohl noch mehr Hohlräume vermuten darf. Aber doch sind auch in der papillären Schicht mehrere vorhanden und an einer Stelle der Präparate reichen einige solcher Hohlräume, die eine kreisrunde, cystenartige Form haben, bis unmittelbar an die Epidermis heran, diese gewissermaßen vor sich herschieben (Fig. 3). Eine Cyste, die offenbar im Schrägschnitt getroffen ist, erscheint oben und unten vom Oberflächenepithel ganz umgeben. An manchen Stellen der Präparate liegen eine Anzahl der Hohlräume gruppenförmig nebeneinander, an andern Stellen wieder sind sie nur spärlich im Gewebe vorhanden, kurz die Verteilung derselben ist eine sehr ungleichmäßige. Die Form der Hohlräume ist wechselnd, während einige, wie die erwähnten, bis an die Epidermis heranreichenden kreisrunde Form haben, zeigen die meisten ein ovales oder längliches oft ein birnenförmiges Aussehen.

Die Hohlräume sind meist ausgekleidet von einem einfachen Endothelbelag. Diese Endothelien liegen nur selten dicht zusammen, meist erscheinen sie stark auseinandergezogen. An manchen Stellen sind aber Wandungselemente nicht zu erkennen, oft macht die Endothelauskleidung nur einen Teil der Zirkumferenz aus, auf der andern Seite ist der Hohlraum dann direkt von dem umgebenden Bindegewebe eingeschlossen.

Durch diese Beschaffenheit der Wandung, welche nur von einem nicht überall erkennbaren Endothelring gebildet ist, wie durch den später zu schildernden Inhalt sind die Hohlräume als Lymphräume zu agnoszieren. Von den größeren Lymphräumen aus sieht man oft ganz feine, ebenfalls mit einfachem Endothel ausgekleidete Lymphspalten sich noch weit ins Gewebe hinein ausstrecken. An einzelnen Stellen sind zwei oder mehr solcher größerer Lymphräume konfluiert und es ragen dann in das Lumen feine septenartige, eine einfache Lage von Endothelien tragende Vorsprünge als Reste der Zwischenwand der einzelnen Räume hinein.

Der Inhalt der Hohlräume ist ein sehr verschiedener. Eine Anzahl der Lymphräume sind überhaupt ganz leer. Andere enthalten geronnene Lymphe, die sich teils als faserige, teils als mehr gleichförmige, käsige Substanz darstellt. Ein nicht geringer Teil der Hohlräume ist aber erfüllt mit Zellmassen. Diese bilden entweder nur kleinere, von einzelnen Zellen umgebene Haufen, welche nur einen geringen Teil der Fläche des Lymphraumes einnehmen. Oder sie stellen ein Konglomerat von

Zellen dar, das den ganzen oder fast den ganzen Hohlraum ausfüllt, so daß derselbe förmlich verstopft erscheint. Manchmal zeigt sich um den zentral liegenden Zellhaufen ein schmaler überall gleichmäßiger freier Ring unmittelbar an dem Rand des Hohlraumes, Dieser freie Ring ist wohl nur auf eine Schrumpfung der Zellmassen und auf eine Retraktion derselben von der Wandung infolge der Präparation des excidierten Stückes zu beziehen. Auf die Natur dieser Zellen muß ich nachher noch zurückkommen.

Zwischen den Hohlräumen sieht man ein zum großen Teil kernarmes, derbes Bindegewebe. An verschiedenen Stellen finden sich in demselben große Zellinfiltrate, die sich den Hohlräumen teilweise anlagern, dieselben aber nicht einschließen. Teilweise liegen sie aber ganz unabhängig von den Lymphräumen, mitten in das sonst kernarme Gewebe eingestreut. Die Zellhaufen sind von verschiedenen Zellarten gebildet. Sie sind zusammengesetzt aus zahlreichen, einkernigen, dunkel gefärbten kleinen Leukocyten und einer großen Menge von Plasmazellen, die sich besonders in der Färbung mit polychromem Methylenblau gut darstellen. Diese Plasmazellen finden sich aber nur an einigen Stellen der Präparate, hier sind sie vielfach gemischt mit den Lymphocyten, aber nicht überall, wo Lymphocyten vorhanden sind, sieht man Plasmazellen. An diesen Stellen findet man dann auch vermehrte Bindegewebskerne.

Weiter bilden einen charakteristischen Bestandteil der Zellinfiltrate zahlreiche, manchmal mehr längliche, manchmal etwas aufgequollen erscheinende hellgefärbte Endothelzellen und an vielen Stellen der Präparate erkennt man, wie die Endothelzellen sich zu parallelen, dicht neben einander gelagerten Zügen anordnen, die deutlich kapillare Gefäßbahnen darstellen. die größeren von ihnen lassen ab und zu den charakteristischen Inhalt, ähnlich wie die großen Lymphräume erkennen. An einigen Schnitten erkennt man auch, wie ein solches feines Lymphgefäß sich von einem größeren abzweigt. Ob die Endothelien, welche einzeln sichtbar sind, Wandungselemente von Lymphspalten darstellen, welche nicht fortlaufend in die Schnittfläche der Präparate fallen oder ob es sich hier um neu von den vorhandenen Lymphspalten sprossende Endothelien handelt, läßt sich nicht entscheiden. Jedenfalls besteht eine ziemlich starke Endothelvermehrung. Mastzellen fanden sich in erheblicher Anzahl unregelmäßig zwischen den übrigen Zellen zerstreut.

Auffallend war der nicht seltene Befund von wohl ausgebildeten Riesenzellen vollkommen gleichenden Gebilden sowohl innerhalb der Lymphräume wie außerhalb derselben in den Zellinfiltraten. Sie waren ganz unregelmäßig verteilt. Auch darüber möchte ich unten noch näheres sagen.

Der Erwähnung bedarf noch ein nur an wenigen Schnitten des excidierten Stückes erhobener Befund, der aber offenbar nur akzidenteller Natur ist, nicht eigentlich zum Wesen des krankhaften Prozesses gehört. An einer Stelle sind die tieferen Schichten des Oberflächenepithel und die darunter gelegenen eingerissen, während die oberen Epithellager erhalten sind. Unter dieser Lücke im Gewebe sieht man bei schwacher Vergrößerung ein circumscriptes, stark mit Hämatoxylin gefärbtes Faserwerk, das nur wenig in die subpapilläre Schicht herabreicht und auch nach rechts und links nur einen kleinen Teil des Präparates einnimmt. Bei starker Vergrösserung erkennt man, daß die scheinbaren Fasern sehr langgestreckte und sehr schmale Zellen sind, an denen teilweise ein länglicher Kern und ein mit langen Ausläufern versehenes Protoplasma sichtbar ist. Diese Zellen gleichen Bindegewebszellen bis zu einem gewissen Grade, nur sind sie viel dünner und länger. Sie machen den Eindruck von geschrumpften und abgestorbenen Zellen, die außerordentlich stark Hämatoxylin angenommen haben. Die Zellen greifen mit ihren Ausläufern vielfach netzartig ineinander. Da sonst im Präparat nirgends eine analoge Erscheinung vorhanden ist, geht man wohl nicht fehl, wenn man hier eine Art Narbenbildung, einen atrophischen Prozeß annimmt, den man sich infolge eines äußeren Reizes, vielleicht eines kleinen Traumas in der Mundhöhle der Patientin, entstanden denken kann.

Die Färbung auf elastische Fasern (Orcein-polychromes Methylenblau) ergab ein ziemlich reichliches Vorhanden sein derselben überall dort, wo keine zellige Infiltration vorhanden war. An den Orten der Zellanhäufung waren keine elastischen Fasern vorhanden. Eine spezielle Beziehung zu den Lymphräumen, wie sie Beck[1]) beschreibt bei der histologischen Untersuchung eines Ödema indurativum, konnte ich nicht konstatieren.

Wenn ich nun das histologische Bild nochmals in wenigen Worten rekapituliere, so sind es folgende charakteristische Momente, die aus dem Befund hervorzuheben sind. Man sieht eine Anzahl größerer und kleinerer Lymhräume meist im subpapillaren Stratum, stellanweise bis an das Rete Malpighi reichend. Die Lymphräume sind meist mit einfachem Endothel bekleidet, Im Inneren der Lymphräume erkennt man teilweise geronnene Lymphe, teilweise ein Konglomerat von Zellen. Zwischen den Lymphräume, sind circumscripte Zellinfiltrationen sichtbar, die zusammengesetzt sind aus zahlreichen Lymphocyten und Plas-

[1]) Beck. Beiträge zur Kenntnis der elastischen Fasern und ihres Verhältnisses zu den Lymphgefäßen der Haut. Arch. f. Dermat. u. Syph. Bd. XXXVIII. 1897. p. 401.

mazellen. Dazwischen sind viele einzelne Endothelien oder zu kapillaren angeordnete Endothelzüge eingestreut. Ferner finden sich an verschiedenen Stellen innerhalb der Lymphräume sowohl wie außerhalb derselben im Gewebe große Zellen, die Riesenzellen vollkommen gleichen.

Zum klinischen Bilde der vorstehend geschilderten Erkrankung möchte ich noch folgendes erwähnen: Bei den verchiedenen Konsultationen war, wie erwähnt, ein ziemlich verschiedener Grad von Schwellung und blauroter Verfärbung der linken Gesichtshälfte zu bemerken, diese Schwankungen hatte die Patientin auch selbst beobachtet. Teilweise war offenbar die Stauung in den Lymph- und wohl auch venösen Bahnen, durch Bewegungen und ähnliches beeinflußt, größer, während in den Zwischenzeiten die Zirkulationsstörung wieder auf ihr gewöhnliches Maß zurückging. Es waren aber bei dieser Patientin keine intermittierenden entzündlichen Erscheinungen vorhanden, wie sie bei Lymphangiomen von verschiedenen Autoren beobachtet sind und die von Küttner[1]) auf immer erneute Infektionen zurückgeführt werden.

Was die Anschwellung in der Submaxillargend anlangt, so handelte es sich nicht um eine einfache Drüsenschwellung, wie man sie sonst beobachtet infolge entzündlicher oder infektiöser Prozesse, dafür war die Schwellung zu weich und zu wenig circumskript. Vielmehr fühlte sich die Schwellung etwas teigig an und erstreckte sich ja nach oben über den Unterkieferrand. Es ist daher eher zu vermuten, daß der an der Wangenschleimhaut beobachtete Prozeß sich weiter in die Tiefe erstreckt und es ist wohl möglich, daß das periglanduläre Gewebe, vielleicht auch die Drüse selbst, und die tieferen Schichten der Wange ähnliche Erweiterungen der Lymphbahnen und chronisch entzündliche Infiltrationen aufwies, wie der Prozeß in und unter der Wangenschleimhaut.

Daß bei der Probepunktion von innen von der Wangenschleimhaut her wie von außen sich keine Flüssigkeit aspirieren ließ, beweist natürlich nichts gegen das Vorhandensein

[1]) Küttner: Über die intermittierende Entzündung der Lymphangiome. Beitr. z. klin. Chir. Bd. XVIII. 1887. pag. 728.

solcher Lymphräume, wie sie die Wangenschleimhaut bei der mikroskopischen Untersuchung zeigte.

Bei echtem Lymphangiom der Mundschleimhaut beschreiben bekanntlich die meisten Autoren die Bildung typischer Bläschen auf der Schleimhaut. Ebenso schildern Tenneson[1]) und Du Castel[2]) in ihren kurz mitgeteilten Fällen von „Lymphangiektasien der Wangenschleimheit", die sich nach wiederholten Erysipeln ausbilden, die Veränderung als bläschen- resp. hirsekornartige Erhebungen. Ich konnte bei makroskopischer Betrachtung keine Bläschen nachweisen, auch nicht bei Lupenbetrachtung. Die mikroskopische Untersuchung ergab, daß doch Lymphcysten in der Papillarschicht unmittelbar unter der Epidermis vorhanden waren, aber jedenfalls waren sie in diesen oberen Schichten vereinzelt lokalisiert, so daß sie der makroskopischen Betrachtung nicht erkennbar waren. Eine analoge Veränderung an der Wangenschleimhaut wie hier habe ich nirgends beschrieben gefunden. Als ähnlichen Fall möchte ich hier die Beobachtung von Suckstorff[3]) von „Lymphangiom des Rachens mit Bildung croupöser Membranen" anführen. Suckstorff beschreibt bei einem 21jährigen Mann ein Lymphangiom des Rachens, das sich vor 9 Jahren zuerst gezeigt hatte. Auf der Rachenwand hatten sich lappenförmige, weiche rote Wülste gebildet, die $^1/_4$ *cm* in das Lumen der Rachenhöhle hinein vorsprangen. Hier zeigten sich aber die vorhin erwähnten entzündlichen Erscheinungen durch eine intermittierend auftretende Anschwellung der Rachenwand mit Bildung croupartiger Membranen, die ausgehustet wurden.

Der Verlauf der Erkrankung in meinem Fall war ein exquisit chronischer. Vor zirka 8 Jahren hatte die Patientin die ersten Erscheinungen bemerkt, bestehend in Rötung und bald darauf Anschwellung der Wange und man weiß gar nicht, wie

---

[1]) Tenneson et Darier. Varices lymphatiques de la muqueuse buccale, Annales de Derm. et de Syph. 1893. p. 1302.

[2]) Du Castel. Lymphangiectasies de la muqueuse buccale consécutives a des érysipèles à répétition. Annales de Dermat. et de Syph. 1895. pag. 342.

[3]) Suckstorff: Lymphangiom des Rachens mit Bildung croupöser Membranen. Beitr. z. klin. Chir. 1900. Bd. XXVII. pag. 185.

weit der erste Anfang zurückreicht. Ich selbst habe die Kranke während eines Zeitraumes von 19 Monaten beobachtet, ohne daß sich ihr Zustand irgendwie wesentlich veränderte.

Betrachten wir nun, inwieweit das mikroskopische Bild die klinische Diagnose eines der Makroglossie ähnlichen Zustandes oder eines Lymphangioms bestätigt. Das was das Bild beherrscht, sind in erster Linie die zahlreichen großen Lymphräume, ferner die Zellanhäufungen. Es handelt sich demnach auch hier wieder um die Frage: Liegt echtes Lymphangiom vor oder haben wir es nur mit Lymphangiektasien vielleicht infolge eines chronisch verlaufenden Entzündungsprozesses zu tun? Ich muß nun hier hervorheben, daß eine absolut sichere Entscheidung in diesem Falle sich nicht treffen läßt. Es konnte ja nur ein verhältnismäßig oberflächliches Stück des krankhaft veränderten Gewebes zur Untersuchung excidiert werden und es muß offen bleiben, ob die in der Tiefe gelegenen Veränderungen in allen Einzelheiten mit denen an der Wangenschleimhaut übereinstimmten. Aus den zur Untersuchung gelangten Präparaten kann man wohl nur auf Bildung von Lymphangiektasien bei gleichzeitigem Vorhandensein eines chronischen Entzündungsprozesses im umgebenden Gewebe schließen.

Ohne die in so vielen Arbeiten erörterte Frage, wo die Grenze zwischen Lymphangiom und Lymphangiektasie zu ziehen sei, hier von neuem aufzurollen, erwähne ich nur, daß in den neueren Publikationen von Freudweiler,[1]) Waelsch,[2]) Schnabel[3]) u. a. für das Lymphangiom im Gegensatz zur Lymphangiektasie wieder der Standpunkt präzisiert ist, daß die Neubildung der Lymphgefäße und die Endothelwucherung das Primäre und die Dilatation der Lymphgefäße das Sekundäre sei. Bekanntlich scheidet Unna[4]), und ihm schließt sich

[1]) Freudweiler: Lymphangioma circumscriptum u. cystoides cutis. Arch. f. Derm. u. Syph. 1897. Bd. XLI, pag. 223.

[2]) Waelsch: Über das Lymphangioma cutis cysticum circumscriptum. Arch. f. Derm. u. Syph. 1900. Bd. LI, pag. 97.

[3]) Schnabel: Über Lymphangioma circumscriptum cutis. Arch. f. Derm. u. Syph. 1901. Bd. LVI, pag. 177.

[4]) Unna: Histopathologie.

z. B. auch Pawlow[1]) an, die Begriffe Lymphangiom und Lymphangiektasie anatomisch überhaupt nicht scharf.

Wissenschaftlich sei nach Unna wenig gewonnen mit der scharfen Trennung zwischen Lymphangiom und Lymphangiectasie, da beide Prozesse im Grunde identisch seien und auch die Endothelwucherung bei den Lymphangiectasien soweit beteiligt sein müsse, daß ein kontinuierlicher Wandbelag entsteht. Aber doch schreibt auch Unna dem Lymphangiom infolge der Endothelwucherung eine „Wandverdickung oder Gefäßverlängerung" zu. Diese konnte ich in meinen Präparaten nicht konstatieren. Ebensowenig konnte ich eine selbstständige Endothelwucherung als primäre Veranlassung des Prozesses, wie sie die anderen Autoren wohl mit Recht als Charakteristikum des Lymphangioms ansehen, nachweisen. Eine Endothelvermehrung war ja zweifellos vorhanden. Sie kennzeichnete sich einmal durch die teilweise kontinuierliche Auskleidung der ektasierten Lymphräume, ferner durch die Endothelwucherung in das Gewebe hinein, die aber immerhin nicht allzureichlich war und die man bei anderen chronischen Entzündungsprozessen auch beobachten kann. Ferner waren ja sehr in die Augen fallend die dichten Endothelhaufen innerhalb der Lymphräume, die oft das Lumen ganz oder fast ganz ausfüllten. Aber gerade diese Haufen beweisen nicht viel für die Differenzierung der Diagnose zwischen Lymphangiom und Lymphangiektasien. Denn die Endothelhaufen waren nicht an Ort und Stelle entstanden, vielmehr waren sie nur durch den Lymphstrom an die betreffenden Stellen hingeschwemmt, denn nirgends war ein direkter Zusammenhang dieser Zellmassen mit den Wandungselementen der Lymphräume, nirgends ein Heraussprossen aus diesen nachweisbar. Nirgends konnte ich z. B. wie Freudweiler[2]) und Sellei[3]) eine mehrschichtige Endothelbekleidung der Hohlräume mit Sicherheit nachweisen. Ob nun in den tieferen Gewebspartien doch eine geschwulstartige Endothelwucherung

[1]) Pawlow: Ein Fall von Lymphangioma cutis circumscriptum. Monatsh. f. pr. Derm. Bd. XXIX, pag. 53.

[2]) Freudweiler l. c.

[3]) Sellei: Lymphangioma cutis. Monatsh. f. prakt. Dermat. Bd. XXXIII. Heft 3.

vorhanden war, von der die in den Lymphräumen aufgespeicherten Endothelhaufen vielleicht herrührten, das muß ich offen lassen. Jedenfalls war das nicht an den oberen, nur zur mikroskopischen Untersuchung vorliegenden Gewebspartien der Fall, und ich muß mich daher hier auf die Bezeichnung „Lymphangiektasien" beschränken.

Wenn eine chronische Entzündung das Primäre gewesen ist, die sekundär zu Lymphangiektasien geführt hat, so würde wohl am ehesten ein Prozeß, der den elephantiastischen Bildungen auf der äußeren Haut an die Seite zu setzen ist, anzunehmen sein, die ja bekanntlich ebenfalls zu Lymphgefäßwucherungen und Zellwucherungen führen können.[1]) Für einen tuberkulösen Entzündungsprozeß sprach das mikroskopische Bild nicht, obgleich aus der Anamnese der Patientin Verdachtsmomente für latente Tuberkulose der Lungen wohl vorlagen. Es wurden zur Sicherheit auch verschiedene Präparate auf Tuberkelbazillen gefärbt, der Befund war negativ. Der klinische Verlauf, die vollkommene Stabilität des Prozesses, die während 19 Monaten konstatiert werden konnte, machten an sich schon die Annahme einer Tuberkulose unwahrscheinlich.

Ich muß nur noch bei der Klarlegung der Diagnose die Birch-Hirschfeldsche[2]) Definition des Lymphangioms erwähnen. Birch-Hirschfeld hält den Namen Lymphangiom prinzipiell nur dort für berechtigt, wo Geschwülste durch erweiterte Lymphgefäße gebildet werden, welche normaler Weise an der betreffenden Stelle nicht präformiert sind. Schon Schnabel[3]) hat mit Recht darauf hingewiesen, daß man nicht daraus, daß Lymphcysten in der Spitze der Papillen zu sehen sind, wo doch normaler Weise keine Lymphgefäße vorhanden sein sollen, schließen dürfe, daß hier eine Neubildung von Lymphgefäßen stattgefunden habe und es sich also im Birch-Hirschfeldschen Sinne um ein echtes Lymphangiom handelt. Denn ektasierte Lymphräume können sich natürlich nach Orten

[1]) Esmarch-Kulenkampff: Die elephantiastischen Formen. Hamburg 1885, p. 93 ff.
[2]) Birch-Hirschfeld: Lehrbuch der allg. pathol. Anatomie. IV. Aufl. 1889, p. 162.
[3]) Schnabel, l. c. pag. 191.

verschieben, wo normaler Weise sonst keine Lymphräume zu beobachten sind. Und so kann auch aus dem Befunde von endothelbekleideten Lymphcysten in der Spitze der Papillen in meinem Falle keineswegs auf neugebildete Lymphräume geschlossen werden.

Wenn ich also in diesem Falle für die mir vorliegenden Präparate eher die Diagnose auf Lymphangiektasien als auf Lymphangiom stellen muß, so erscheint es bei den oben erörterten, außerordentlich nahen, speziell anatomischen Beziehungen dieser beiden pathologischen Prozesse zu einander gewiß nicht unberechtigt, wenn ich zum Vergleich des Befundes in meinem Fall die Untersuchungsergebnisse der Fälle von eigentlichem Lymphangiom mit heranziehe.

Es sind besonders drei Punkte in dem von mir mitgeteilten mikroskopischen Befunde, die m. E. Interesse verdienen und auf die ich hier kurz eingehen möchte. Das sind: 1. der Charakter der Zellinfiltrate; 2. der Inhalt der Lymphräume; 3. die Riesenzellen in den Lymphräumen und außerhalb derselben.

Das Vorkommen von **Zellinfiltraten** bei Lymphangiomen ist ja, wenn auch keineswegs regelmäßig, so doch nichts seltenes und beispielsweise von Nasse,[1]) Samter,[2]) Paster,[3]) Schmidt,[4]) Waelsch,[5]) Schnabel[6]) u. a. beobachtet. Manche Autoren, wie z. B. Nasse,[1]) Ritschl,[7]) Suckstorff[8]) sahen in diesen Zellhaufen nicht entzündliche Vorgänge, sondern Follikelbildungen, da sie teilweise ein feines Reticulum und in größeren Zellhaufen auch Keimzentren nachweisen konnten. Die Reichhaltigkeit der Zellinfiltrate ist sehr verschieden, so fanden z. B. Brocq und Bernard[9]) in ihrem Falle nur ver-

[1]) Nasse. Über Lymphangiome. Arch. f. Chirurgie. Bd. XXXVIII. 1889. p. 614.

[2]) Samter. Über Lymphangiome der Mundhöhle. Archiv für Chir. Bd. XLI. p. 829.

[3]) Paster. Über Makroglossie und Makrochilie. Jahrb. f. Kinderheilkunde. Bd. XVIII. 1882. p. 219.

[4]) Schmidt. A. Beiträge zur Kenntnis der Lymphangiome. Arch. f. Derm. u. Syph. Bd. XXII. 1890. p. 529.

[5]) Waelsch, l. c.

[6]) Schnabel, l. c.

[7]) Ritschl. Über Lymphangiome der quergestreiften Muskeln. Beitr. z. klin. Chir. Bd. XV. p. 39.

[8]) Suckstorff, l. c.

[9]) Brocq und Bernard. Sur le lymphangiome circonscrit de la peau et des muqueuses. Ann. de Derm. et de Syph. T. IX. 1898. p. 305.

einzelte Haufen von Zellinfiltraten und Zellanhäufung um einige Gefäße herum, Nasse in einem „Lymphangiom" der Oberlippe und angrenzenden Wangenpartien keine wesentliche Zellwucherung, er spricht aus diesem Grunde den Fall mehr für eine Lymphangiektasie an. In meinem Fall nun war die Ansammlung von Zellinfiltraten ziemlich ausgesprochen und zwar fanden sich neben den Lymphocyten und gewucherten Endothelien zahlreiche ungemein charakteristische Plasmazellen. Man sah jedoch an vielen Stellen nur dichte Haufen von Lymphocyten, während an anderen Orten zahlreiche Plasmazellen zwischen die kleinen einkernigen Leukocyten sich eingestreut fanden. Die Anwesenheit von Plasmazellen deutet hier doch wohl darauf hin, daß ein entzündlicher Vorgang sich mit abspielte. Auch Sellei[1]) fand in einem Fall von Lymphangioma cutis die erweiterten Lymphgefäße umgeben von zahlreichen Plasmazellen, „was für einen entzündungsartigen, progressiven Verlauf spricht". Innerhalb der Zellinfiltrate waren dann zahlreiche feine Kapillaren erkennbar. Mastzellen waren in ziemlicher Menge zwischen den übrigen Zellen sichtbar, diese bilden ja einen bei Lymphangiomen nicht seltenen Befund.

Ich gehe nun näher ein auf den **Inhalt der Lymphräume** da mit Ausnahme einer ausführlicheren Arbeit von Gaucher und Lacapère[2]) über den Inhalt der Hohlräume der Lymphangiome bezw. Lymphangiektasien bei den verschiedenen Autoren meist nur kurze Angaben zu finden sind.

Ich erwähnte schon oben, daß viele Hohlräume vollkommen leer erschienen, andere geronnene Lymphe enthielten, die oft mit Zellelementen durchsetzt war und daß an anderen Stellen die Zellhaufen die Hohlräume fast vollkommen ausfüllten. Ähnliche Befunde konstatieren andere Autoren, wie Nasse,[3]) Samter[4]) u. a. und wie Wegner[5]), der bekanntlich körnige, als Lymphthromben bezeichnete Gerinnsel in den Hohlräumen sah. Samter speziell hebt auch in einem Fall von Lymphangiom der Zunge hervor, daß die Lymphocyten-Haufen den ganzen Hohlraum manchmal bis auf einen schmalen Rand erfüllten.

Die Zellelemente setzten sich in meinem Fall aus zwei großen Hauptgruppen zusammen, nämlich aus Leukocytenformen und aus Endothelien. Rote Blutkörperchen, wie sie z. B. Freud-

---

[1]) Sellei, l. c.

[2]) Gaucher und Lacapère. Étude histologique du Lymphangiome circonscrit particulièrement de son contenu. Archives de médecine expérimentale et d'anatomie pathologique. T. XII. 1900. p. 220.

[3]) Nasse, l. c.

[4]) Samter, l. c.

[5]) Wegner. Über Lymphangiome. Archiv f. Chir. Bd. XX. 1876.

weiler in den Lymphcysten nachweisen konnte, waren bei mir nicht vorhanden, weil eben keine Kommunikation mit Blutgefäßen, auf welche sonst das Vorkommen von Erythrocyten zurückzuführen ist, bestand.

Was zunächst die Leukocyten anlangt, die ich nach der Färbung mit Hämatoxylin-Eosin schildere, so fand ich nur ganz vereinzelt polynucleäre Leukocyten, fast ausschließlich mononucleäre. Diese setzten sich vorwiegend aus kleinen mononucleären Zellen, den Lymphocyten, zusammen, die 2—3 $\mu$ groß waren,[1]) stark gefärbten runden Kern und einen schmalen, oft kaum sichtbaren Protoplasmasaum aufwiesen (Fig. 4, *a*). In geringer Zahl waren auch große mononucleäre Zellen vorhanden mit schwächer färbbarem, größeren Kern und etwas breiterem Protoplasmasaum, die doppelt so groß als die Lymphocyten oder noch größer waren (Fig. 4, *b*). Dabei gab es wie im Blut mannigfache Übergänge zwischen Lymphocyten und großen mononucleären Leukocyten (4—6 $\mu$).

Die meisten Autoren erwähnen nur den Befund von Lymphocyten, in der Regel sahen sie auch keine oder nur sehr wenige polynucleäre Leukocyten. Hier machen nur Gaucher und Lacapère eine Ausnahme, die ungefähr die Hälfte aller Leukocyten in den Lymphräumen als polynucleäre erkannten.

Eosinophile Zellen, die auch die eben erwähnten Autoren in ganz geringer Zahl sahen, habe ich nicht auffinden können.

Viele Lymphräume waren nun aber fast verstopft durch Haufen von Zellen, die sich nur zum kleinsten Teil als Leukocyten, zum größten Teil als Endothelzellen erwiesen. Das ist ein Befund, den auch besonders Freudweiler und Schnabel bei Lymphangiom konstatierten. Und zwar hatten in meinen Präparaten nur wenige Endothelzellen die Gestalt wie diejenigen, welche die Wandung der Lymphräume bildeten und dunkle langgestreckte Kerne darstellten. Die meisten waren vielmehr sehr aufgequollen, waren länglich oder ovalär und färbten sich vielfach nur schwach. Endweder waren nur solche Endothelkerne sichtbar ohne umgebenden Zellleib (Fig. 4, *c*) oder es war ein großes deutliches Protoplasma sichtbar (Fig. 4, *d*). Die Kerne zeigten vielfach eigentümliche Veränderungen, die wohl als Degenerationsvorgänge aufzufassen sind. Sie wiesen Knickungen und Einschnürungen auf, wie wenn eine Fragmentation sich

[1]) Bei diesen wie bei den folgenden Größenmaßen ist zu berücksichtigen, daß die Messungen an Schnittpräparaten ausgeführt wurden, an denen durch die Fixierung natürlich mannigfache Schrumpfungen eingetreten waren. Daher sind die Maße, absolut genommen, durchwegs etwas zu klein gegenüber Zellmessungen in gewöhnlichen Blutpräparaten, die nur verhältnismäßig kurz fixiert sind.

vorbereiten wollte. Kernteilungsfiguren waren dabei niemals sichtbar, wie ich überhaupt keine Mitosen in den Präparaten fand.

Eine ganz besonders stark aufgequollene Endothelzelle ist in Fig. 4, *e* wiedergegeben. Hier fanden sich im Protoplasma eigentümliche weißliche vacuolenförmige Verfärbungen. Bei den nicht so stark aufgequollenen Endothelzellen mit Protoplasmahof war anfangs die Unterscheidung nicht ganz leicht, ob es sich nicht um große mononucleäre Leukocyten mit schwach färbbarem Kern handelt. Aber mit Rücksicht auf die Größe der Zellen (zwischen 6 und 10 $\mu$), bei der doch immer noch die Schrumpfung aller Gewebe durch die Fixationsflüssigkeit in Rücksicht zu ziehen ist, kann es sich doch nicht um große mononucleäre Leukocyten handeln.

Die eigentümliche Zusammenballung der Endothelien, die zu riesenzellenartigen Gebilden führte, soll weiter unten noch Gegenstand der Besprechung sein.

Ich fand dann öfters Zellen, die ein größeres sich homogen färbendes Protoplasma von rundlicher oder länglicher oder mehr viereckiger Gestalt aufwiesen. Der Kern färbte sich sehr oder in anderen Zellen doch ziemlich intensiv mit Hämatoxylin und bot bei der dunkleren Färbung ein gleichförmiges, bei der nicht so intensiven Färbung ein mehr gekörntes Aussehen dar (Fig. 4, *f*). Die Größe dieser Zellen betrug in den Durchmessern 5/6 $\mu$, andere Male 6/7 $\mu$ bis zu 10 $\mu$. Die Zellen waren also etwas größer als die großen mononucleären Leukocyten. Einmal sah ich auch eine solche Zelle mit einem größeren, sehr dunkel gefärbten nierenförmigen Kern und einen ganz kleinen, runden, ebenso gefärbten Kern, der von einem schmalen weißen Hof umgeben erschien (Fig. 4, *g*).

Wir haben es hier wohl mit einer Degenerationsform und zwar mit der Form zu tun, die Schmaus und Albrecht[1]) als Pycnose bezeichnen. Nach der Beschreibung dieser Autoren erscheint bei diesem Degenerationsprozeß der Zellkörper dichter, dunkler, homogen oder dicht gekörnt. Um den Kern herum ist oft ein deutlicher heller Hof sichtbar. Der Kern ist mehr oder weniger in seinem Volumen verkleinert, die ausgesprochenen Formen zeigen in ihrem Innern keinerlei Struktur mehr, sondern ein völlig homogenes Aussehen. Aber dabei kommen verschiedene Übergänge zu diesem Zustand vor, bei denen noch etwas von der Chromatinsubstanz erkennbar ist.

Diesen Formen entsprechen zweifellos die geschilderten Zellen meines Falles. Das Wesen des Degenerationsvorganges

[1]) Schmaus und Albrecht. Über Karyorrhexis. Virchows Arch. Bd. CXXXVIII. Suppl. p. 1.

Dieselben. Untersuchungen über die käsige Nekrose tuberkulösen Gewebes. Virchows Archiv. Bd. CXLIV. Suppl. p. 72.

besteht in einem Dichterwerden der Zelle, „die mit einer Verkleinerung derselben, einem anscheinenden oder wirklichen Zusammensintern ihrer Bestandteile zu einer kompakten Masse verbunden ist". Schmaus und Albrecht fanden diese Pycnose auftreten zunächst an abgestoßenen Epithelzellen von der Wandung der Harnkanälchen, dann aber auch als Form des Leukocytenunterganges, aber auch an Lymphgefäßendothelien wurde sie beobachtet. Wovon in meinem Fall die einzelnen Pycnoseformen abstammen, läßt sich schwer entscheiden. Bei den größeren wird man wohl eher an eine Herkunft von den Lymphendothelien denken müssen, doch mögen die kleinen Pycnoseformen vielleicht sich von Leukocyten herleiten. Vielleicht ist die zweikernige Pycnoseform (Fig. 4, *g*) ein Abkömmling von einem polynucleären Leukocyt, doch läßt sich das nicht mit Sicherheit entscheiden.

Ähnliche Zellformen habe ich nur bei Gaucher und Lacapère beschrieben gefunden. Sie berichten von ganz ähnlichen Zellen — von ihnen als „formes spéciales" bezeichnet — wie ich sie oben schilderte, nur werden sie hier im allgemeinen als etwas kleiner als polynucleäre Leukocyten angegeben. Sie haben einen oder mehrere Kerne, die immer einen homogenen Körper ohne Chromatinnetz darstellen und die sich viel intensiver färben als die Kerne anderer Leukocytenformen. Der Kern ist öfters exzentrisch gelegen, ja mehrfach trennt er sich vom Protoplasma der Zelle und es wurden dementsprechend freiliegende derartige Kerne gefunden. Kern und Protoplasma zeigen manchmal Vacuolenbildung.

Gaucher und Lacapère fassen diese Zellen auf als Formen des unter dem Namen „Chromatolyse" mehrfach beschriebenen Degenerationsprozesses. Die Chromatolyse, die Schmaus und Albrecht[1]) kurz bezeichnen als „Ansammlung des Chromatins an der Oberfläche, des Achromatins im Innern des Kerns", ist ja ein Degenerationstypus, der der Pycnose jedenfalls nahe steht.

Ich muß noch hervorheben, daß ich die von Gaucher und Lacapère unter den Leukocyten beschriebene „Forme gigantesque" nicht habe finden können. Verff. sahen diese im normalen Blut und in der normalen Lymphe nicht vorkommenden „riesenhaften Zellen", die denen gleichen sollen, die in der Milzpulpa und entzündlichen Neubildungen beobachtet und auch als Gigantophagen oder Makrophagen bezeichnet wurden. Ihre Aufgabe sei es, Elemente zu entfernen, die zu groß oder zu widerstandsfähig wären, um durch die gewöhnlichen Leukocyten

[1]) Schmaus und Albrecht. Virch. Arch. Bd. CXLIV. Suppl. p. 72. Vergl. die frühere, diese Autoren betr. Anm.

entfernt zu werden. Diese Zellen, rundlich oder ovalär, oder unregelmäßig geformt, mit mehr oder weniger blassem Kern, hatten die Größe von 40 $\mu$ und darüber. Das Protoplasma ist nicht granuliert, sondern zeigt eine gitterwerkartige Beschaffenheit („forme d'un treillage"). Im Protoplasma zeigen sich oft Vacuolen, der Kern färbt sich nicht immer vollkommen, sondern an seiner Stelle war manchmal nur ein Haufen glänzender Körner sichtbar. Die Verff. sahen das Protoplasma öfters undeutlich werden und den Kern seine Affinität für basische Farbstoffe verlieren und schlossen daraus, daß solche Zellen ihre Aktivität und die Fähigkeit der Phagocytose eingebüßt hätten.

Ein eigentümliches Verhalten boten in den Präparaten die **Riesenzellen**. Es fanden sich Zellen, die Riesenzellen vollkommen glichen, deutlich innerhalb von Lymphräumen (Fig. 5, *a*, ferner Fig. 2, *r*). Diese großen Zellen bestanden aus einem einheitlichen Protoplasma, in dessen Innern irgendwelche Zellgrenzen nicht erkennbar waren, in dem Protoplasma waren eine größere Anzahl von bläschenförmigen Kernen eingelagert, bald mehr in peripherischer, bald in mehr zentraler Anordnung. Nach dieser Beschaffenheit verdienen also diese Zellen in rein morphologischem Sinne durchaus den Namen Riesenzellen.

Auf welche Entstehungsweise lassen sich nun diese Riesenzellen zurückführen? Ich glaube, daß Lagerung und Gestalt, sowie Aussehen der Kerne der von mir innerhalb der Lymphräume beobachteten Riesenzellen auf eine Abstammung von Lymphendothelien schließen lassen.

Riesenzellen in Lymphräumen bei Lymphangiomen sind auch von anderen Autoren schon beobachtet, aber nicht außerhalb der Lymphräume. Ich führe die Beobachtung Schnabels[1]) in seinem Falle von Lymphangioma circumscriptum cutis an: Er sah, ähnlich wie andere Untersucher in ihren Fällen, im Lumen der Lymphräume Haufen abgestoßener, degenerierter, vielfach aufgequollener Endothelien. Er schildert sie als „große, kreisrunde Zellen mit einem und mehreren bis vielen ovalen, bläschenförmigen Kernen, die sich nicht so intensiv als die Kerne der Rundzellen und Lymphocyten färbten. Die größeren mehrkernigen dieser Zellen glichen Riesenzellen". Schnabel weist darauf hin, daß die früheren Befunde von Török[2]) und Freudweiler,[3]) die auch in den Lymphräumen Riezenzellen

[1]) Schnabel l. c.
[2]) Noyes und Török. Lymphangioma circumscriptum. Monatsh. f. pr. Derm. Bd. XI. 1890.
[3]) Freudweiler l. c.

sahen, als nichts anderes zu deuten seien, als solche mehrkernige große Endothelzellen. Ich habe nun in meinen Präparaten innerhalb der Lymphräume in großer Zahl diese Zellen gefunden. Neben zahlreichen einzelnen Endothelzellen sah ich Zellen von etwa der doppelten Größe der einzelnen Endothelzelle mit 2 Kernen, ferner Zellen in verschiedener Größe mit noch mehr Kernen (Fig. 4, *a*, 2 *r*). Die Kerne waren den in den Lymphräumen vorhandenen einzelnen aufgequollenen Endothelkernen gleich.

Bei der Vergleichung dieser mehrkernigen Zellen miteinander wurde durchaus der Eindruck erweckt, als seien die großen Zellen mit mehr Kernen aus der Vereinigung kleinerer Zellen entstanden, eine Vereinigung, die zur Einschmelzung der Zellgrenzen geführt hatte, so daß dadurch ein einheitliches Protoplasma entstand. Daß die großen mehrkernigen Zellen, die, wie oben gesagt, ihrem Aussehen nach als Riesenzellen bezeichnet werden können, durch wiederholte Kernteilung sich aus kleinen Zellen zu großen ausgewachsen hätten, dafür fehlte jeder Anhaltspunkt. In gleicher Weise sahen bekanntlich andere Autoren Riesenzellen durch Konfluenz anderer Grundelemente, z. B. Epithelien, entstehen [F. Marchand,[1]) Becher[2]) u. a.]. Dabei nimmt Becher, ähnlich wie Marchand, allerdings an, daß die zweikernigen Zellen durch eine mitotische Teilung und nachherige Konfluenz dieser beiden Zellen entstehen und dann die zweikernigen Zellen durch Apposition genetisch gleicher Zellen zu Riesenzellen sich vergrößern. In meinen Präparaten habe ich auch nichts gefunden, was auf eine Neubildung zweikerniger Zellen aus einkernigen durch mitotische Teilung hindeutete, wie überhaupt nirgends Mitosenfiguren zu entdecken waren. Die Kerne der Riesenzellen zeigten oft eine ähnliche Einschnürung und Abknickung, wie ich sie oben bei den frei in den Lymphräumen liegenden Endothelzellen beschrieben habe (vergl. Fig. 4, *d*), die wohl bei dem erwähnten Fehlen von Mitosen als Degenerationserscheinung aufzufassen ist. Dabei sahen die Kerne oft recht schmächtig und blaß gefärbt aus.

In manchen Lymphräumen kamen außerdem eigentümliche Formen zu stande durch eine reine Zusammenballung des Inhaltes, die sich von den oben erwähnten, auf Konfluenz zurückgeführten Riesenzellen sehr wesentlich unterschieden. Der gesamte Inhalt eines Lymphraumes, Endothelien, geronnene Lymphe und eingeschlossene Leukocyten bildeten einen Lymphthrombus, wie ein solcher in Fig. 4, *b*, abgebildet ist.

[1]) Marchand, F. Untersuchungen über die Einheilung von Fremdkörpern. Zieglers Beiträge. Bd. IV. p. 1.

[2]) Becher. Über Riesenzellenbildung in Cancroiden. Virch. Arch. Bd. CLVI. p. 62.

Die Kerne dieses Haufens waren hier zentral angeordnet. An einer anderen entsprechenden Stelle (Fig. 4, *c*) war die Stellung der Kerne mehr peripher, übereinstimmend mit den Wandungselementen der Lymphgefäße und im Innern waren nur wenige Endothelkerne sichtbar.

Diese Gebilde, die auf den ersten Anblick eine entfernte Ähnlichkeit mit außerordentlich großen Riesenzellen hatten, haben damit natürlich nichts zu tun. Hier entstand nicht eine einheitliche Zelle, sondern es handelte sich um eine Zusammenballung von verschiedenen Elementen, die zufällig die Form sehr großer Riesenzellen annahmen.

Ich habe nun auch außerhalb der Lymphräume typische Riesenzellen gesehen, eine Beobachtung, die sonst bei Lymphangiomen nicht gemacht worden ist. Wie man sich diese entstanden denken soll, ist schwer zu sagen, aber ich glaube, daß für einen Teil derselben doch auch die Entstehung aus Lymphendothelien herangezogen werden kann.

Bekanntlich hat Brosch[1]) die Entstehung von Riesenzellen aus Gefäßendothelien und Manasse[2]) eine solche aus Lymphendothelien beobachtet und ich rekapituliere daher hier ganz kurz einige Sätze aus der Schilderung Broschs, wie er in einem Falle von Endotheliom der Pleura die Bildung von Riesenzellen aus den Endothelzellen etwas größerer neugebildeter Gefäße beschreibt.

In diesen Gefäßen bestand eine Endothelwucherung, die teilweise bis zur Obliteration des Gefäßlumens führte. In gewissen Stadien sah Brosch im Lumen einen zusammenhängenden Ring von Zellen, die zweifellos aus den Endothelzellen der Wandung entstanden waren, anfangs die ganze Innenfläche ausgekleidet, sich aber wohl schon nach kurzem Bestehen in continuo abgelöst hatten. Aus diesen derart beschaffenen neugebildeten Gefäßen mit abgelöster Intima gingen dann Riesenzellen hervor, wobei die Kerne, die nichts anderes als die persistierenden Kerne der Gefäßendothelien sind, dieselbe Anordnung zeigten wie die ursprünglichen Gefäßendothelien. Brosch fand denn auch nicht selten Riesenzellen mit doppeltem Kernkranz; statt des inneren Kernkranzes kann sich jedoch ein solider Kernhaufen vorfinden, der durch Zusammenballung des abgelösten Intimaringes entstanden war.

Es gab aber auch Riesenzellen mit einfachem Kernkranz oder Kernhaufen, die dadurch entstehen, daß die Zellkerne der primären Intima (innere Endothellage) als Riesenzellkerne persistieren, während die äußere Endothellage zersprengt wird und ihre Zellen zum Teil als noch erhaltene Zellen, zum Teil als formlose Schollen um die Riesenzellen herumliegen.

Ich habe in meinen Präparaten Bilder gesehen, die denen Broschs sehr ähnlich sind. In Fig. 5, *d* ist eine Riesenzelle abgebildet, wo die untere Reihe der Kerne noch eine Anord-

[1]) Brosch. Zur Frage der Entstehung der Riesenzellen aus Endothelien. Virch. Arch. 1896. Bd. CXLIV. p. 289.

[2]) Manasse. Über Granulationsgeschwülste mit Fremdkörper-Riesenzellen. Virch. Arch. Bd. CXXXVI. p. 245.

nung aufweist wie in einem zirkulär geschlossenen Gefäß, wo der Gedanke der Entstehung aus Gefäßendothelien, hier in erster Linie aus Lymphendothelien, also sehr nahe liegt. Auch die von Brosch geschilderte doppelte Anordnung von Kernen der Riesenzellen in eine periphere und eine zentrale Lage — letztere nach Brosch als der abgelöste Ring der primären Intima aufzufassen — war in einer in Fig. 5, *e* wiedergegebenen Riesenzelle im Gewebe sehr deutlich.

Ich habe ferner oft genug um die scheinbar frei im Gewebe liegenden Riesenzellen teils Endothelkerne, teils unregelmäßige schollige Gebilde mit vereinzelten Endothelkernen oder auch ohne Kern erkennen können, die sehr wohl Reste einer Lymphgefäßwandung, innerhalb deren die Riesenzelle früher gelegen hat, sein konnten. Ich erwähnte schon oben, wie die Riesenzellen innerhalb der Lymphräume sehr verschieden groß waren, manchmal einen kleinen Teil des Lumens einnahmen, manchmal den Hohlraum fast ganz erfüllten und es ist wohl denkbar, daß — ähnlich wie Brosch es schildert — die Wandung des durch den zelligen Inhalt vollkommen verstopften Lymphraumes allmählich degeneriert und zu Grunde geht, gewissermaßen gesprengt wird, während die Riesenzelle noch eine zeitlang persistiert.

Aus den oben angeführten Gründen, d. h. besonders wegen der eigentümlichen Lage der Riesenzellen und der umgebenden Endothelien, sowie wegen der Anordnung ihrer Kerne ist also zum mindesten für einen Teil der Riesenzellen, u. zw. auch der außerhalb von deutlich sichtbaren Lymphräumen liegenden eine Entstehung durch degenerative Prozesse aus Lymphendothelien im Sinne Broschs als möglich anzunehmen. Es ist dabei ja wohl denkbar, daß die Entstehung solcher degenerativer Prozesse durch die zur Ausbildung von Lymphangiektasien immer notwendige Stauung und durch die Verstopfung einer Anzahl von Lymphräumen durch Lymphthromben und angehäufte Zellmassen begünstigt wird.

## Erklärung der Abbildungen auf Taf. XIII u. XIV.

Fig. 1. Wulstbildungen auf der Wangenschleimhaut.

Fig. 2. Lymphangiektasien und Zellinfiltration in der Submucosa. Bei *r* Riesenzelle und abgestoßene Endothelzellen innerhalb eines Lymphraumes.

Fig. 3. Lymphräume unterhalb der Epidermis.

Fig. 4. Inhalt der Lymphräume: *a*) Lymphocyten; *b*) größere, mononucleäre Leukocyten; *c*) freiliegende, vielfach gequollene Endothelkerne; *d*) abgestoßene Endothelzellen; *e*) sehr stark gequollene Endothelzelle; *f*) und *g*) Pyknose-Formen.

Fig. 5. *a*) Lymphraum mit Riesenzelle; *b*) und *c*) Lymphräume mit geronnener Lymphe, dazwischen Endothelien und Leukocyten; *d*) Riesenzelle mit teilweise zirkulärer Kernanordnung; *e*) Riesenzelle mit doppelter Kernlage.

Aus der k. k. deutschen dermatologischen Universitätsklinik
von Prof. F. J. Pick in Prag.

# Über zwei Fälle von Antipyrin-Exanthem.

Von

Dr. **Karl Löwy,**
Sekundararzt der Klinik.

Unter der großen Zahl der bisher in der Literatur beschriebenen Arzneiexantheme nimmt das Antipyrin-Exanthem, bei dem ausgedehnten Gebrauche, der auch ohne ärztliche Anordnung im Publikum von Antipyrin gemacht wird und dem nicht so seltenen Auftreten dieses Ausschlages, einen hervorragenden Platz ein.

So beobachtete Sahra Welt Antipyrinexantheme in 10% aller hiemit behandelten Fälle und zwar in 9·6% der Fälle bei Männern und 11·6% bei Frauen.

Lewin gibt als Häufigkeit des Auftretens derselben 3—10—38% der Fälle an. Nach Daremberg sollen sie sogar in der Mehrzahl der Fälle, bei sehr langem Fortgebrauche dieses Mittels auftreten.

Ist das Wesen der Arzneiexantheme im allgemeinen auch noch vielfach in Dunkel gehüllt und eine genaue Abgrenzung derselben gegen einander eine recht schwere, wenn nicht unmögliche, so zeichnen sich doch speziell die Antipyrin-Exantheme durch gewisse, häufig wiederkehrende Eigentümlichkeiten aus, die ihre besondere Abhandlung in den modernen Lehrbüchern vollständig gerechtfertigt erscheinen lassen.

Trotz der großen Anzahl der bereits beschriebenen. nach Antipyrin-Gebrauch auftretenden Exantheme und Vergiftungserscheinungen dürfte doch die Mitteilung von zwei einschlägigen

Fällen, infolge einiger hervorstechender Momente, die dieselben darboten, nicht ohne Interesse sein.

Im Falle I handelte es sich um einen 46 Jahre alten verheirateten Geschäftsmann aus R., der sich auf der Durchreise mehrere Tage in Prag aufhielt und am 6. Februar d. J. wegen eines tags vorher plötzlich aufgetretenen Ausschlages unsere Spitalshilfe aufsuchte.

Aus der mit demselben aufgenommenen Anamnese ist folgendes zu erwähnen.

Patient, der sehr nervös ist und seit Jahren an häufig wiederkehrenden Kopfschmerzen leidet, hat gegen dieselben schon oft, stets mit Erfolg, Antipyrinpulver, gewöhnlich messerspitzenweise, eingenommen. Nie traten üble Folgen nach dem Genusse desselben auf. Tags vor dem Eintritte in unsere Klinik, 5. Februar d. J., sollen die Kopfschmerzen besonders heftig gewesen sein, weshalb sich Patient bei einem Drogisten wieder das schon so oft erprobte Antipyrin geben ließ.

Er bekam von einem Angestellten dieser Handlung einen Kaffeelöffel eines weißen Pulvers, das er in Gänze herunterschluckte, worauf er etwas Wasser nachtrank.

Schon gleich bei Einnahme des Mittels verspürte Patient heftiges Brennen an den Lippen, wodurch beunruhigt, er zunächst an eine Verwechslung mit einem anderen Pulver dachte. Der interpellierte Drogist gab jedoch auf Befragen des Patienten die beruhigende Versicherung, daß wirklich Antipyrin verabreicht worden war.

Schon eine Stunde später trat heftiges Brennen und Jucken am ganzen Körper auf.

Zur Milderung dieses Zustandes suchte Patient noch am selben Tage ein Bad auf und bemerkte nun einen über den ganzen Körper verbreiteten Ausschlag, weshalb er zunächst in poliklinische, mit Verschlimmerung seines Zustandes am folgenden Tage in unsere klinische Behandlung trat

Patient, der wie bereits erwähnt, seit vielen Jahren sehr nervös ist und auch an einem Vitium cordis sowie häufigem Herzklopfen leidet, war früher nie ernstlich krank. Seine Nervosität findet in häufig wiederkehrenden familiären und geschäftlichen Sorgen ihre Erklärung.

Vor $1^1/_2$ Jahren soll Patient einen Ausschlag durchgemacht haben, der dem gegenwärtig bestehenden ähnlich gesehen haben, aber in viel schwächerem Maßstabe wie dieser aufgetreten, von keinerlei üblen Folgeerscheinungen begleitet und bereits nach wenigen Tagen wieder verschwunden gewesen sein soll. Ein ursächliches Moment für das Auftreten desselben weiß Pat. nicht anzugeben, auch kann er sich nicht erinnern, damals Antipyrin eingenommen zu haben. Seither hat er übrigens wiederholt dieses Mittel ohne Schaden genommen.

Der bestehende leichtgradige Ikterus soll vor dem Auftreten seines jetzigen Leidens nicht vorhanden gewesen sein. Abnorm starker Schweißausbruch, Übelkeiten vom Magen, Erbrechen, Diarrhöen bestanden zu

Beginn desselben nicht und sind auch späterhin nicht aufgetreten; doch ist der Appetit gestört und infolge der schmerzhaften Affektion an den Lippen und der Gaumenschleimhaut nur Aufnahme flüssiger Nahrung möglich.

Pat., der nie venerisch infiziert war, ist Vater eines idiotischen Kindes; seine Frau, die völlig gesund ist, hat sonst nicht geboren, auch nie abortiert. Vater des Patienten lebt und ist gesund, seine Mutter an Diabetes gestorben.

Status präsens: Der mittelgroße, kräftig gebaute, mäßig gut genährte Pat., der schon bei seiner Aufnahme einen sehr elenden, verfallenen Eindruck hervorrief, an Schwindel- und mehrfachen Ohnmachtsanwandlungen litt, fühlt sich auch mehrere Stunden später noch immer sehr schwach, matt, müde und schläfrig; klagt über Herzklopfen und Angstzustände. Die früher heftig erregte Herzaktion etwas beruhigter. Die allgemeine Decke zeigt deutlich leicht gelblichen Farbenton; auch die sclerae sind deutlich gelblich gefärbt Die sichtbaren Schleimhäute dagegen, soweit sie nicht Sitz pathologischer Veränderungen sind, nur etwas blässer als normal. Die Wangen eingesunken, die Gesichtsfarbe fahl, die Augen leicht haloniert. Die Lippen stark geschwollen, die Unterlippe förmlich evertiert, leicht rhagadiert; das Oberlippenrot mit gelblichen Krusten bedeckt. Die Mundschleimhaut am harten Gaumen an umschriebenen Stellen krustig belegt, teils sieht man noch grauweißliche, geplatzte Blasendecken der Unterlage aufliegen. Die Haut des Scrotums und Penis in großer Ausdehnung der oberflächlichen Schichten beraubt; das Corium als eine rote, glänzende, nässende, z. T. mit gelblichen Borkenmassen bedeckte Fläche freiliegend, stellenweise rhagadiert; dabei starke Schwellung, Infiltration und lebhaftes Brennen an diesen Partien. Die Decke der Glans in ihrer ganzen Ausdehnung in Form einer schlaffen Blase abgehoben.

Stirn, Stamm und Extremitäten sind Sitz eines Exanthems, das im allgemeinen symmetrische Anordnung zeigt. An den Extremitäten sind sowohl Beuge- als Streckseiten befallen. Die Hände und Füße erscheinen völlig frei, die Vorderarme nur wenig beteiligt; ebenso nehmen vordere Brust- und Bauchwand nahezu gar nicht am Exanthem Anteil, der Rücken in stärkerem Grade nur in der Gegend der Lendenwirbelsäule.

Die Einzeleffloreszenzen selbst stellen im allgemeinen heller- bis kronengroße, rundliche oder unregelmäßig geformte, teils schärfer, teils ganz unscharf begrenzte, über das umgebende Hautniveau deutlich erhabene, auf Druck bis auf einen restierenden gelblichen Farbenton abblassende Flecke von braunrötlicher Farbe dar, deren zentrale Partie im Gegensatze zu den peripherstenTeilen eine Nuance dunkler gefärbt erscheint. Ihre Oberfläche nicht schuppend. Außer den eben beschriebenen Herden findet sich an der Streckseite beider Ellbogengelenke je ein ca. handtellergroßer, rundlicher, scharf begrenzter, diesen analog beschaffener erythematöser Fleck.

Einen mehr diffusen Charakter zeigt das Exanthem in den Achselhöhlengegenden, vorwiegend an der linken Seite, dann — entsprechend der Genitocruralgegend — an der Innenseite der Oberschenkel, sowie am Gesäße. An letztgenannter Stelle findet sich jederseits ein nahezu über die ganze Ausdehnung der Glutäalhaut ausgebreiteter, mehr unregelmäßig rundlicher Herd; dagegen lassen die übrigen hier erwähnten Herde, so namentlich der der linken Achselhöhlengegend, ihr Entstehen durch Konfluenz benachbarter größerer durch ihre polyzyklische Begrenzung deutlich erkennen, wodurch an letzterwähnter Stelle ein mehr als flachhandgroßer Herd zu stande gekommen ist.

Vom sonstigen somatischen Befunde wäre noch erwähnenswert, daß die Herzaktion auch noch zur Zeit der Aufnahme des Befundes ziemlich erregt, der Herzspitzenstoß deutlich außerhalb der Clavicularlinie sichtbar, die Herzdämpfung dementsprechend stark nach außen verbreitert war.

An der Herzspitze zwei laute Geräusche hörbar, die auch an die übrigen Herzostien fortgeleitet werden. Puls rhythmisch. Sonstiger Befund an den Brust- und Bauchorganen normal, insbesondere Leber und Milz weder palpatorisch noch perkussorisch vergrößert, nicht druckschmerzhaft. Patellar-Reflexe etwas gesteigert. Im Harn weder Eiweiß, Zucker, Indikan noch Gallenfarbstoff nachweisbar. Derselbe dunkelrot gefärbt, konzentriert. Auf Eisenchloridzusatz positive Antipyrin-Reaktion, in Form intensiv rotbrauner Färbung, die auch beim Erhitzen nicht schwindet. Temperatur normal.

Dekursus. 7./II. Heute Auftreten einer mit klarem Serum gefüllten Blase innerhalb eines Herdes an der Innenseite des rechten Oberschenkels. Im Harn: Antip.-Reaktion positiv und Gallenfarbstoff negativ.

9./II. Am Scrotum noch starkes Nässen und Brennen. Oberlippe borkig belegt. Die Schleimhaut des harten Gaumens vielfach gerötet, mit zahlreichen unregelmäßigen, leicht krustig belegten Substanzverlusten bedeckt. An den Handrücken einzelne ausgedehntere rotviolette Flecke aufgetreten, an deren Stelle lebhaftes Brennen empfunden wird. Allgemeinbefinden schlecht, Nachtruhe gestört. Appetitlosigkeit anhaltend, etwas angehaltener Stuhl; derselbe von normaler Farbe. Im Harn Antipyrin nicht mehr nachweisbar.

10./II. Lippen noch leicht geschwellt, mit blutigen Borken bedeckt. Das Exanthem zeigt seit mehreren Tagen deutlich einen mehr schmutzigblauen Farbenton. Neue Effloreszenzen an den Füßen. Schlaflosigkeit. Im Harn — Eiweiß, Antipyrin, Gallenfarbstoff negativ. Ikterus im Rückgange.

12./II. Exanthem unter Abschuppung und deutlicher Braunfärbung im Abblassen begriffen. Hodensack trocken, die von Epidermis entblößten Stellen beginnen sich zu überhäuten; glans noch leicht nässend und blutend. Mundaffektion in Abheilung. Allgemeinbefinden gebessert.

15./II. An beiden äußeren Fußrändern, in ausgedehnterem Maße rechts, blasige Abhebung der Epidermisdecke. Die erythematösen Efflo-

reszenzen mit Hinterlassung bräunlicher Pigmentflecke nahezu abgeheilt, zeigen einen peripheren Fransensaum.

Braunrötliche Pigmentflecke an einzelnen der früher affiziert gewesenen Stellen der Mundschleimhaut.

17./II. Lippen von normaler Beschaffenheit. Die letztaufgetretenen Blasen geplatzt, eingetrocknet. Patient erholt sich zusehends.

18./II. An der linken kleinen Zehe, sowie am linken Fußrücken je eine kleine, mit klarer seröser Flüssigkeit gefüllte Blase.

19./II. Ikterus geschwunden. An der Glans noch eine kleine nässende Stelle.

Entlassung des Patienten.

Therapie: Puder.

Fall II. Derselbe kam an der hiesigen deutschen Augenklinik zur Beobachtung. Es handelte sich um einen 25 Jahre alten Arbeiter, der nach erlittener Contusio bulbi sinistri auf obiger Klinik in Behandlung stand. In den Nachmittagsstunden des 26./III. d. J. bekam derselbe gegen bestehenden Kopfschmerz innerlich 1 *g* Antipyrin. Der Inspektionsarzt unserer Klinik, Herr Assistent Dr. Kraus, dem ich die ersten Mitteilungen über diesen Fall verdanke, da ich selber leider erst nach Ablauf der stürmischesten Erscheinungen Gelegenheit hatte, denselben zu sehen, wird als Konsiliarius zum Kranken gerufen, an dessen Körper sowohl, wie an der Haut des Gesichtes, sich in sehr kurzer Zeit ein annähernd morbillöses Exanthem entwickelt hatte, das aber stellenweise sich auch aus größeren erythematösen Herden, besonders am Stamm, sowie blasenartigen Abhebungen an den Lippen und der Glans zusammensetzte. Das Gesicht war Sitz eines hochgradigen kongestiven Ödems; die Augenspalten vollständig verlegt; die Lippen stark gedunsen.

Auch die Schleimhäute zeigten hochgradige Erscheinungen. Die Nasenlöcher waren vollständig verlegt, die Zunge stark geschwollen, an ihrer Oberfläche, wie an der Lippen- und Wangenschleimhaut blasige Abhebungen. An den Extremitäten Vorhandensein derber weißer, porzellanartiger Quaddeln.

Patient leicht benommen, apathisch, klagte über etwas Schwächegefühl sowie Fortdauer der Kopfschmerzen.

Schon am nächsten Morgen waren alle diese anfänglich so bedrohlichen Erscheinungen, bis auf eine leichte restierende Schwellung der Lider und Lippen sowie einige wenige kleine rote Fleckchen auf den Handrücken geschwunden, ein Umstand der umso auffallender war, als vorher mit Sicherheit an den oben genannten Stellen blasenartige Abhebungen konstatiert worden waren, die nun nicht einmal mehr in Resten nachweisbar waren. Auch die auf der Höhe des Prozesses bis auf 38·6 erhöhte Körpertemperatur hatte wieder normalen Temperaturen Platz gemacht.

Herrn Prof. Czermak danke ich hiemit für die Erlaubnis der Verwertung dieses Falles.

Was die Beurteilung der hier beschriebenen Fälle betrifft, die beide in die Gruppe der universell-disseminierten Antipyrinexantheme einzureihen sind, so zeigten dieselben schon sowohl bezüglich ihres Verlaufes als der Dauer des Prozesses so große Verschiedenheiten, daß es sich wohl lohnen dürfte, etwas näher in die Besprechung derselben einzugehen.

Bezüglich des ersten Falles ist hervorhebenswert, daß derselbe zunächst ganz den Eindruck einer schweren akuten Allgemein-Intoxikation hervorrief, die sich hauptsächlich, abgesehen von den sichtbaren Veränderungen an der Haut und den Schleimhäuten, in einer Störung des Allgemeinbefindens, der Psyche (Angstzustände), des Zirkulationsapparates (Herz) und auch z. T. des gesamten Stoffwechsels (Ikterus) kund gab.

Auffallend war ferner, daß Patient, der doch durch so viele Jahre Antipyrin, freilich stets in kleinen Dosen (messerspitzenweise) anstandslos vertragen hatte, plötzlich nach einer etwas größeren Dosis des gleichen Mittels (1 Kaffeelöffel) in so intensiver Weise reagierte. Die Angaben desselben über ein $1^1/_2$ Jahre vorher durchgemachtes Exanthem bieten keinen sicheren Anhaltspunkt für die Annahme, daß es sich auch damals um einen nach Antipyrin-Genuß aufgetretenen Ausschlag gehandelt habe; ja die Angabe des Patienten, daß er nachher Antipyrin wiederholt ohne Schaden eingenommen habe — bei dem nervösen Zustande des Patienten und der Häufigkeit der wiederkehrenden Kopfschmerzen mag er zu diesem Mittel nicht zu selten seine Zuflucht genommen haben, da er den Gebrauch anderer Arzneien leugnet, — spricht direkt gegen diese Annahme.

Freilich sind Fälle bekannt, in denen trotz Wiedergebrauches des Antipyrins nach einer bereits einmal ausgelösten Idiosynkrasie gegen dasselbe, letztere doch nicht wieder in Erscheinung trat, oder doch immer mehr abnahm. In der Regel aber nimmt die einmal, gewöhnlich erst nach längerem Antipyrin-Gebrauche erworbene Idiosynkrasie, nach neuerlicher Anwendung desselben, sowohl an Extensität als Intensität der Erscheinungen, manchmal auch trotz immer kleinerer Dosen des Mittels zu, oder bleibt doch gleich. (s. Apolant.)

Die Menge des eingenommenen Antipyrins — ein Kaffeelöffel — imponierte anfangs als eine abnorm große und rief

in uns den Gedanken hervor, ob nicht die große Menge, quasi als erste toxische Dosis, den ganzen Symptomenkomplex von Erscheinungen ausgelöst, die Idiosynkrasie entflammt habe.

Nachträgliche Erkundigungen ergaben freilich, daß ein Kaffeelöffel nur ungefähr 2 *g* Antipyrin enthalte.

Was besagt aber diese Dosis im Vergleiche zu den in früheren Jahren gegebenen Mengen dieses Mittels. Überhaupt zeigt die Toleranz des Organismus gegen Antipyrin bei verschiedenen Personen die allergrößten Differenzen.

So reagieren manche Personen, so auch unser zweiter Fall, schon auf eine erstmalige kleine Dosis in stürmischer Weise (angeborene Idiosynkrasie). Dagegen werden in der Literatur Fälle beschrieben, wo geradezu unheimlich große Dosen, ohne wesentlich nachteilige Folgen, lange Zeit vertragen wurden.

So berichtet Mahnert über einen Fall von Antipyrinismus bei einem 60jährigen Manne, der wegen häufiger Kopfschmerzen Antipyrin nahm, schließlich da die Wirkung desselben sich immer mehr abschwächte, durch 2 Monate täglich 8 *g*, im ganzen ungefähr **500** *g*! Das klinische Bild war das eines intensiven Magenkatarrhs, allgemeiner Erregtheit, eines leichten Tremor manuum et linguae. Bevor es zu chronischer Antip.-Intoxikation kam, bedurfte es also mehrerer 100 *g* des Mittels. Ebenso sah Cahn bei einem 56jähr. Typhuskranken, der durch lange Krankheitsdauer und Darmblutungen sehr heruntergekommen war und der während eines Rezidives in 15 Tagen 69 *g* Antipyrin verbrauchte, keine üblen Folgen auftreten.

Ähnliche Beobachtungen liegen auch von Falkenstein, Guttmann, die 15 *g* (?) resp. 9·5 *g* Antipyrin als Tagesdosen ohne schädliche Folgen gaben, vor.

Fragen wir uns nun, ob wir abgesehen von der Menge des eingenommenen Mittels noch irgend ein Moment mit mehr oder weniger Berechtigung für die geschilderte Art des schweren Verlaufes verantwortlich machen können, so kömmt außer der nervösen Veranlagung des Pat. auch dessen seit Jahren bestehendes schweres Vitium mit in Betracht.

Zwar sahen einzelne Autoren, so z. B. Seifert, Lépine, Beschwerden bei Herzleiden (Stenokardie, Angina pectoris etc.)

unter Antypyrin-Gebrauch weichen. Diesen Fällen steht jedoch die ungleich größere Zahl von Beobachtungen herzschädigender Wirkung dieses Mittels gegenüber, die namentlich bei Einnahme größerer Antipyrindosen beobachtet wurde, wo es unter rascher Abnahme der Körpertemperatur zu schweren Kollapszuständen, ja Tod gekommen ist.

So beobachtete Drasche wiederholt Kollapszustände, insbesondere bei Phthisikern und Typhösen, wie überhaupt schwächliche herabgekommene Menschen, vorhandene Herzschwäche am meisten in übler Weise auf Antipyrin reagieren sollen.

Ähnliche Beobachtungen liegen vor von Strauß, Götze, welch letzterer freilich die ausgesprochene Herzschwäche nicht als eine Folge der direkten Schädigung des Herzens durch das Medikament ansieht, sondern dieselbe auf Rechnung des rapiden Temperatur-Abfalles setzt; Posadsky, Falk, Seifert, Blakeney u. a.

Tötlichen Kollaps beobachteten Blore, Rapin u. a., wobei freilich nicht ausgeschlossen werden kann, daß der zu Grunde liegende Krankheitsprozeß selbst auch die Todesursache abgegeben haben kann.

Ein weiteres Moment von Interesse war ferner das Vorhandensein eines Ikterus, eine Beobachtung, von der ich in der mir zur Verfügung stehenden Antipyrin-Literatur keine Erwähnung finde. Kann bezüglich der Genese desselben auch eine andersartige Entstehungsweise nicht mit Sicherheit ausgeschlossen werden, so spricht doch schon die Koinzidenz des Auftretens desselben mit den übrigen Erscheinungen, das Zusammenfallen seiner Akme und seines Abklingens mit der Akme und dem Rückgange des ganzen Prozesses, für einen direkten Zusammenhang beider.

Die durch einige Tagen andauernde Appetitlosigkeit läßt die Annahme eines durch Gallenstauung bedingten Ikterus jedenfalls sehr wahrscheinlich erscheinen. Das Fehlen von Gallenbestandteilen im Harn, die normal gefärbten Stühle, die nicht vergrößerte, nicht druckschmerzhafte Leber sprechen nicht direkt gegen eine solche Annahme, da ja ähnliche Prozesse wie an der Mundschleimhaut sich auch ganz wohl am

Darm, so auch am Duodenum abgespielt haben können, ohne daß es hiebei durch Schwellung der Duodenal-Schleimhaut zu einem völligen Verschlusse der Ausmündungsstelle des ductus choledochus hätte kommen müssen, der Abfluß der Galle in den Darm daher nur teilweise behindert gewesen wäre.

Andererseits könnte doch immerhin an eine unter Umständen eintretende deletäre Wirkung des Antipyrins auf die roten Blutkörperchen, Veränderungen des Blutfarbstoffes und dadurch bedingten Ikterus gedacht werden.

Eine Veränderung des Blutes im Leben, durch Antipyrin bedingt, konnte freilich bisher nie konstatiert werden. Methaemoglobinbildung oder irgend welche Gestaltsänderungen der Blutkörperchen sind nicht erwiesen. Doch ist hiebei zu beachten, daß unsere Methodik des Nachweises von Blutstörungen noch sehr unvollkommen ist. (Kunkel).

Hingegen kennen wir eine ganze Reihe anderer Mittel, welche der Blutbahn einverleibt, die roten Blutkörperchen auflösend den Blutfarbstoff aus denselben befreien, die Sekretion eines gallenfarbstoffhältigen Harnes bewirken. So sehen wir sogenannten hämatogenen Ikterus nach Intoxikationen mit Äther, Chloroform, Chloral, Phosphor (?), nach Schlangenbiß, bei Pyämie und Puerperalfieber sowie nach Gemütsbewegungen auftreten. (s. Eulenburg).

Merkwürdig für unseren Fall wäre immerhin, bei Annahme eines hämatogenen Ursprungs, das Fehlen von Gallenbestandteilen im Harn.

So sind wir auf Grundlage der gemachten Befunde leider nicht in der Lage, die Natur dieses Ikterus in anfechtsloser Weise festzustellen. Vielleicht gelingt dies mit mehr Erfolg bei ähnlichen wieder zur Beobachtung gelangenden Fällen.

Von hohem Interesse war ferner die deutliche Farbenveränderung, die das Erythem im Verlaufe der Beobachtung einging, bestehend in einem Übergange des ursprünglich braunrötlichen Farbentons in einen deutlich schmutzigblauen, der schließlich einer nach Abschälung der Herde resistierenden braunen Pigmentation Platz machte, Farbenveränderungen, wie sie auch als soge-

nannte „erythematös-pigmentierte“ Formen in Fällen lokalisierter Antipyrin-Exantheme von Ehrmann, Brocq, Morel-Lavallé u. a. beschrieben und als für diese ganz charakteristisch bezeichnet werden. Eine analoge Farbenveränderung wurde von Ehrmann ausnahmsweise auch bei einer disseminierten Form eines Antipyrin-Exanthems beobachtet und von ihm dieser Fall daher als „allgemein lokalisiertes Erythem“ bezeichnet.

Unser Fall erinnert in vielfacher Beziehung an diesen letztgenannten von Ehrmann beschriebenen. Bei einmal auf diese eigentümlichen Farbenveränderungen hingelenkter Aufmerksamkeit dürften sich die Beobachtungen analoger Fälle in Zukunft gewiß mehren.

Auffallend war schließlich die deutlich dunklere Nuance der zentralen Erythempartien. Derartige Farbenunterschiede, die aber den von uns beobachteten nicht ganz entsprechen, werden in einem Falle von Ehrmann angegeben. Letzterer beobachtete bei einer Frau, neben einer Zungenerosion, in der Bauch- und Schenkelgegend ein Erythem, bestehend aus kreuzer- bis guldengroßen Effloreszenzen, die im Zentrum livid, an der Peripherie rötlich waren.

Endlich wäre in unserem Falle auch noch auf die ziemlich lange Dauer des ganzen Prozesses, die ein deutliches Zeugnis für die Schwere desselben abgab, sowie die noch bis in die letzte Zeit unserer Beobachtung auftretenden Nachschübe, in Form blasenartiger Effloreszenzen hinzuweisen, die wohl in einer noch restierenden abnormen Empfindlichkeit der Haut gegen äußere mechanische Reize ihre Erklärung finden könnten.

Die nach Desquamation des Erythems restierende braune Pigmentation an Stelle desselben wurde bereits erwähnt. Sie wird von Ehrmann auf die Gegenwart von Melanin zurückgeführt.

Halten wir nun dem eben besprochenen Falle den zweiten von uns beschriebenen gegenüber, so zeichnete sich derselbe, im Gegensatze zu jenem, schon durch seine kolossale Flüchtigkeit aus.

Hier war es nach einer nur einmaligen kleinen Dosis Antipyrin, bei einem Menschen, der noch nie vorher Antipyrin genommen hatte, kurze Zeit nachher zu nicht minder bedrohlichen Erscheinungen, in Form eines hochgradigen kongestiven Ödems des Gesichtes, Schwellungen der sichtbaren Schleimhäute, Erscheinungen an der Haut, ja sogar zu blasenartigen Abhebungen an den Lippen, der Mundschleimhaut und Glans gekommen, Erscheinungen, die alle schon nach wenigen Stunden wieder nahezu völlig geschwunden waren, so daß wir, als uns der Patient am nächsten Morgen wieder zu Gesicht kam, erstaunt über das so veränderte Aussehen desselben, zunächst an die irrtümlich erfolgte Vorführung eines anderen Patienten dachten.

Eine ähnliche Beobachtung liegt übrigens von Frank Deas vor, wo neben anderen schweren Erscheinungen ebenfalls Blasenbildungen aufgetreten waren und doch bereits nach 8 Stunden Ablauf aller Erscheinungen beobachtet wurde.

Auch die nach der Antipyrin-Einnahme in unserem Falle aufgetretene Temperatur-Erhöhung ist keine vereinzelte Erscheinung, sondern liegen diesbezüglich analoge Mitteilungen einzelner Autoren vor.

Falk bezeichnet diese eigentümliche Erscheinung als „konträre Antipyrinwirkung“ und erklärt sie durch plötzliche Erweiterung der Innen-Kapillaren und dadurch bedingte Reizung speziell des thermogenetischen Zentrums.

So lassen denn auch die zwei soeben etwas ausführlicher beschriebenen Fälle universell disseminierte Antipyrin-Exantheme wiederum in eklatanter Weise die große Mannigfaltigkeit der Erscheinungs- und Verlaufsweise dieser Exanthem-Formen erkennen.

In diagnostischer Hinsicht kommt bezüglich derselben, abgesehen von den die Arznei-Exantheme im Allgemeinen charakterisierenden Momenten — der symmetrischen Anordnung und Polymorphie dieser Exantheme — auch das häufig zu beobachtende gleichzeitige Auftreten bullöser Effloreszenzen an der Lippen und Mundschleimhaut sowie dem äußeren Genitale, bezügich vereinzelter Fälle, der auch vielen lokalisierteu Antipprin-Exanthem-Formen eigentümliche bläuliche Farbenton der

Effloreszenzen, mit nachfolgenden Farbenveränderungen an denselben, in Betracht.

Schließlich wäre noch zu bemerken, daß die Schwere der Anfangserscheinungen, unter denen diese Prozesse auftreten nicht immer einen sicheren Schluß auf die Dauer des ganzen Prozesses zu ziehen gestattet, ja sehr schwer einsetzende Formen in überraschend kurzer Zeit wieder abklingen können, wofür wohl auch der von uns beschriebene Fall ein sprechendes Zeugnis ablegen dürfte.

Zum Schlusse sei es mir gestattet, meinem hochverehrten Chef, Herrn Professor F. J. Pick, für die Anregung zu dieser Arbeit meinen verbindlichsten Dank auszusprechen.

## Literatur.

Apolant. Die Antipyrinexantheme. Arch. f. Dermatol. u. Syphil. Bd. XLVI. 1898. — Blakeney. Brit. med. Journ. 1899. — Blore. Jour. de méd. 1886. — Cahn. Über Antipyrin und Antipyrin-Exantheme. Berl. klin. Wochenschr. 1884. — Daremberg, s. Mračeck Hautkrankheit. I, unter Antipyrinen. — Drasche. Wiener klinische Wochenschrift. 1888. Nr. 28. — Ehrmann, s. unter Antipyrinexanthemen. Mračeck Hautkrankheiten. I. — Ehrmann. Wiener medizin. Wochenschrift. 1897. — Eulenburg. Real-Encyklopädie. Gelbsucht. — Falk. Über Nebenwirkungen und Intoxikationen bei der Anwendung neuerer Arzneimittel. Therap. Monatsh. 1890. — Falkenstein, s. unter Apolant. Arch. f. Dermat. Bd. XLVI. — Frank Deas. The British Journal of Dermatol. 1899. — Götze. Berl. klin. Wochenschr. 1885. Nr. 10. — Guttmann. Berliner klin. Wochenschrift. 1885. — Kunkel. Pharmakologie. 1901. — Lepine, s. unter Seifert. Zentralblatt f. klin. Med. 1887. — Lewin. Die Nebenwirkungen der Arzneimittel. — Mahnert. Über Phenacetin vom klin. u. phys. Standpunkte. Deutsche med. Wochenschrift 1888. — Posadsky. Deutsche mediz. Wochenschrift. 1886. Nr. 34. — Rapin. Wiener med. Presse. 1888. — Seifert. Zentralblatt f. klin. Med. 1887. — Strauß. Berl: klin. Wochenschrift. 1885.

Aus der k. k. deutschen dermatologischen Universitätsklinik
von Prof. F. J. Pick in Prag.

# Über Bazillenbefunde bei Syphilis.

Von

Priv.-Doz. Dr. **Ludwig Waelsch** in Prag,
gewes. Assistenten der Klinik.

Ausgeführt mit Unterstützung der „Gesellschaft zur Förderung deutscher Wissenschaft, Kunst und Literatur in Böhmen".

Seit Lustgarten, Disse und Taguchi, welche in den achtziger Jahren des vorigen Jahrhunderts das vermeintliche Syphilisvirus in verschiedenen Krankheitsprodukten der Syphilis gefunden zu haben glaubten, war einige Jahre hindurch weder von Seite der Dermatologen noch von der der Bakteriologen die Frage nach der Syphilis-Ätiologie angegangen worden. Man hatte sich überzeugt, daß es mit den gebräuchlichen modernen Untersuchungs-, Färbungs- und Züchtungsmethoden nicht gelinge, den Erreger der Lues zu finden, und es war so auf die Zeit hochgespannter Erwartungen, welche sich besonders an die Arbeiten Lustgartens knüpften, ein Stadium einer gewissen Resignation getreten. Und trotz aller Fortschritte und Erfolge, welche die moderne Bakteriologie in der Erkenntnis der Erreger der verschiedenen Infektionskrankheiten zu verzeichnen hatte, mußten wir gerade bei der Syphilis, welche klinisch so genau gekannt und studiert ist, wie vielleicht keine andere Krankheit, beschämt gestehen, daß es uns bisher nicht gelungen sei, den Schleier von ihrer geheimnisvollen Ätiologie zu lüften.

Da es nun nicht geglückt war, das Syphilisvirus zu finden, versuchte man durch Impfungen mit dem Blute oder mit Krank-

heitseffloreszenzen Syphilitischer auf Tiere bei diesen Syphilis oder eine ähnliche oder überhaupt eine Krankheit zu erzeugen, einerseits in der Hoffnung, vielleicht auf diesem Wege Aufschluß über die fragliche Natur des Erregers zu bekommen, andererseits auch in therapeutischer Absicht. Man fußte bei letzterem Bestreben ausschließlich auf Analogieschlüssen mit den bei anderen Infektionskrankheiten gewonnenen Erfahrungen und den modernen Anschauungen über Krankheitsheilung und Immunität, und hoffte so, eine Ära der Serumtherapie der Syphilis inaugurieren zu können. Aber auch diese Versuche haben die strittige Frage nicht geklärt und kein einwandfreies oder auch nur ermunterndes Resultat gezeitigt.

Da trat nun vor ungefähr zehn Jahren v. Niessen mit seinen Bazillenbefunden bei Syphilis hervor, mit Befunden, welche er bei jahrelanger Fortsetzung seiner diesbezüglichen Arbeiten immer wieder erheben konnte und welche er, teils totgeschwiegen, teils nicht ernst genommen, teils endlich aprioristisch verurteilt, mit nimmermüder, eindringlicher Beredsamkeit in einer großen Zahl von Publikationen ausführlich schilderte und zuletzt in einem besonderen Organ, seinen „Beiträgen zur Syphilisforschung", niederlegte.

Von der Redaktion dieses Archivs wurden mir nun diese „Beiträge" zur Besprechung übergeben. In derselben habe ich mich, entschlossen, die Befunde von Niessens bezüglich des Syphiliserregers nachzuprüfen, eines jeden aprioristischen Urteils über dieselben enthalten und nur das einer entsprechenden Kritik unterzogen, was nach dem jetzigen Stande unserer Kenntnisse von vorneherein, ohne erst einer Nachprüfung zu bedürfen, „unwahrscheinlich und wunderbar" erschien. Dazu gehörte besonders „der ungeheure Pleomorphismus des gezüchteten Mikroorganismus, der wirklich alles imstande ist, bald als Bazillus, bald als Coccus oder Hyphomycet auf die Szene tritt", ferner jene Arbeiten, welche sich mit dem Gonococcus und dessen verschiedenen Wuchsformen, seiner Verwandtschaft mit dem Syphilisbazillus, mit dem Canceromyces u. s. w. beschäftigten. Und indem ich den unüberbrückbaren Widerspruch zwischen unseren jetzigen Anschauungen, speziell über den Gonococcus, und denen v. Niessens auf Grund unserer feststehenden Kenntnisse beleuchtete (ein Widerspruch, der nur durch nicht einwandfreie Methodik und falsche Deutung des Gesehenen seine Erklärung finden konnte), mußte ich auch folgerichtig den mit derselben Methodik gewonnenen Resultaten besüglich der Syphilisätiologie große Skepsis entgegenbringen.

Von besonderem Interesse war mir bei den Arbeiten von Niessens der konstante Befund seiner Bazillen in verschiedenen Stadien der Syphilis, und ganz besonders die merkwürdigen Ergebnisse der mit diesem Virus vorgenommenen Tierversuche. Es waren hauptsächlich letztere, welche, indem sie eine gewisse Übereinstimmung zeigten mit den Resultaten Adrians, Hügels und Holzhäusers, Neissers, mich zu der Nachprüfung der Befunde v. Niessens ermutigten. Ich schreibe ausdrücklich „ermutigten", weil ja das Resultat von Nachprüfungen im allgemeinen, und ganz speziell einer so fraglichen Sache wie sie v. Niessens Befunde darstellten, oft in keinem Verhältnis steht zu der für sie verwendeten Zeit und Mühe. Ich wollte aber doch versuchen, das vielleicht in dem Wust der Niessenschen Mitteilungen enthaltene Körnchen Wahrheit zu suchen und herauszuschälen.

Im Januar 1902 begann ich daher meine Versuche, zu welchen mir Herr Prof. Pick das reichhaltige Material seiner Klinik und die „Gesellschaft zur Förderung deutscher Wissenschaft, Kunst und Literatur in Böhmen" eine Subvention zur Verfügung stellte. Herrn Professor Pick und der genannten Gesellschaft spreche ich dafür an dieser Stelle meinen herzlichsten Dank aus.

Über die Ergebnisse meiner Untersuchungen bis August 1902 habe ich seinerzeit auf der 74. Naturforscherversammlung in Karlsbad im September desselben Jahres berichtet. Diese Ergebnisse, ihre Modifikation und Erweiterung seit dieser Zeit mögen nun in folgendem zusammengefaßt sein:

Zur Untersuchung wurde hauptsächlich das Blut Syphilitischer und zur Kontrolle das Blut Gesunder, Hautkranker oder Tripperkranker, welche aber Syphilis nicht durchgemacht hatten und auch keine Zeichen durchgemachter Syphilis boten, verwendet. Außerdem wurde untersucht die durch Lumbalpunktion gewonnene Zerebrospinalflüssigkeit Syphilitischer und Hautkranker, ferner das Sekret gereinigter Initialsklerosen, welche das typische Bild des reinen Geschwürs mit „wie lackierter" Fläche darboten, außerdem wurden in zwei Fällen derartige Sklerosen excidiert und bakteriologisch verarbeitet, ferner in zwei Fällen florid syphilitischen, bisher unbehandelten Kranken eine stark geschwollene inguinale Drüse aseptisch herausgenommen und ebenfalls kulturell geprüft.

## I. Blutuntersuchung.

Blutuntersuchungen wurden im ganzen 67 vorgenommen und zwar: 35 florid sekundär Syphilitische in der ersten Eruption, bisher unbehandelt, 1 Fall, der Übergangsformen

sekundärer zu tertiärer Lues zeigte (gruppierte miliare Gummen), 4 Fälle von gummöser Lues, 27 nicht Luetische. Von den 35 im kondylomatösen Stadium befindlichen Fällen zeigte die weitaus größte Zahl ausgebildet makulöses oder makulo-papulöses Exanthem, der kleinere Teil daneben noch Erscheinungen an den Schleimhäuten oder am After und Genitale. Die gummösen Fälle wiesen teils Periostitiden und erweichte Gummen, teils gummöse Ulzerationen auf.

Die 27 nicht Luetischen waren 11 vollkommen Gesunde (10 Ärzte der Klinik, eine Wärterin), 7 Fälle von Psoriasis, 4 von akuter Gonorrhoe, 2 Ekzeme, 1 Melanosarkom, 1 Skrophuloderma, 1 Prurigo.

Lumbalpunktionen wurden 21 ausgeführt: 15 Fälle von Syphilis (10 Fälle von kondylomatöser und 5 von gummöser Lues), 6 Hautkranke (nicht Syphilitische).

Die Blutuntersuchungen wurden in der Weise vorgenommen, daß nach dem Vorgange von Niessens mit steriler Spritze aus der gestauten Vena mediana basilica oder cephalica ca. 10 $cm^3$ Blut aspiriert und dann in Erlenmeyersche Kölbchen mit blutwarmer 10 oder 20prozentiger Gelatine in Portionen von $2^1/_2$—3 $cm^3$ gebracht wurden. Dabei wurde darauf geachtet, daß die Gelatine ungefähr 1 *cm* hoch in die Kölbchen eingefüllt war. Es ist wohl überflüssig hinzuzufügen, daß die Gelatine vor ihrem Gebrauch durch mehrtägiges Stehen im Brutschrank auf ihre Keimfreiheit geprüft wurde. Nachdem auf ihre Erstarrungsfähigkeit bei dieser Art von Züchtung verzichtet werden konnte, wurde sie gewöhnlich vorher viermal durch eine halbe Stunde im strömenden Wasserdampf sterilisiert.

Um die Möglichkeit der Verunreinigung des entnommenen Blutes in der Spritze zu vermeiden, wurde später von der Aspiration mit derselben Umgang genommen, und das durch die Hohlnadel ausströmende Blut direkt in die Kolben aufgefangen. Um weiters auch dem Einwand zu begegnen, daß trotz der selbstverständlich peinlichsten Desinfektion der Haut Keime von derselben in das gewonnene Blut gelangen, wurde endlich nach Spaltung der über der Vene gelegenen Haut die Nadel in dieselbe direkt eingestochen, oder direkt Venaesektion gemacht.

Es wurden im ganzen durchgeführt: Bei den 40 Syphilitischen 33 Venaepunktionen, 2 Venaepunktionen nach Durchtrennung der deckenden Haut, 5 Venaesektionen. Bei den 27 Nichtluetischen wurden durchwegs Venaepunktionen vorgenommen.

Die im Brutschrank bei 37° gehaltenen Kolben wurden dann vom fünften Tag an jeden dritten bis vierten Tag der Untersuchung unterzogen. Die besten Resultate gab die Gramfärbung.

Das Untersuchungsergebnis ist folgendes. Bis zu meinen Mitteilungen über den fraglichen Gegenstand in Karlsbad hatte ich zehn Fälle von sekundärer Lues, zwei exstirpierte Drüsen florid sekundär Luetischer, zwei Fälle von gummöser Lues, je zwei Fälle von Ekzem und Psoriasis untersucht und konnte über folgende Resultate berichten: Bei sechs sekundär Luetischen gelang es, einen Bazillus zu züchten, den ich mit dem v. Niessens, Paulsens, Joseph und Piorkowskis nach seiner Form und seinem Wachstum identifizieren mußte. In drei Fällen erhielt ich einen gelben Diplococcus, in einem Fall blieb das Blut dauernd steril, aus den exstirpierten Drüsen wuchs der v. Niessensche Bazillus beidemal in Reinkultur, bei tertiärer Lues und bei Gesunden war das Resultat negativ. In einem Fall von erweichtem Gumma, aus dem gelbliche Flüssigkeit aspiriert wurde, erhielt ich den erwähnten Diplococcus neben dem v. Niessenschen Bazillus; es gelang mir aber nicht, beide von einander zu isolieren, da der letztere von dem rascher wachsenden Diplococcus überwuchert, sein Wachstum bald einstellte. Seit dieser Zeit hat sich meine Versuchsreihe zu den oben erwähnten Zahlen erweitert und stellt sich das Resultat meiner Untersuchungen nun wie folgt:

I. 35 Fälle von kondylomatöser Lues. a) 28 Venaepunktionen. Von diesen ergaben 16 Bazillen und zwar 10 Reinkulturen des v. Niessenschen Bacillus, 2 Kulturen eines Bazillus, der sich durch sein später noch zu beschreibendes, eigentümlich zartes Wachstum auszeichnete, 4 ergaben beide Bazillen nebeneinander, welche sich von einander isolieren ließen, in drei Fällen erhielt ich die oben erwähnten großen Diplokokken, bei 9 erwies sich das Blut steril. b) 2 Venaesektionen nach Durchtrennung der Haut: v. Niessenscher Bazillus, c) 5 Venaesektionen: 3 zarte Kulturen, 2 steril.

II. 1 Fall von miliaren Gummen (Venaepunctio): zarte Kulturen.

III. 4 Fälle von gummöser Lues (Venaepunctio): steril.

IV. 27 nicht Luetische: 24 steril, zwei zarte Kulturen, einer ergab einen Pseudodiphteriebazillus, der sich durch sein Wachstum von dem v. Niessenschen differenzieren ließ.

Aus Sklerosensekret (3 Fälle) erhielt ich auf Menschenblutagar zweimal den v. Niessenschen Bazillus neben spärlichen Kokken, was für die Behauptung Winternitz' spricht, daß das Sekret gereinigter Sklerosen nicht so reich sei an Mikroorganismen wie man allgemein zu glauben scheint, in einem Fall verschiedene Kokken. In 2 Fällen wurden Sklerosen excidiert, und Stückchen derselben in blutwarme Gelatine übertragen. In einem Fall erhielt ich verschiedene Kokken, in einem blieb die Gelatine vollkommen steril. Die 21 Lumbalpunktionen ergaben durchwegs ein negatives Resultat.

Das Wachstum des Bazillus in der Gelatine ließ sich zumeist nach fünf bis sechs Tagen nachweisen, in drei Fällen fand ich ihn nach sieben, in einem nach neun, in einem nach achtzehn Tagen, aus den Drüsen wuchs er in Reinkulturen am neunten beziehungsweise einundzwanzigsten Tage. Daraus ergibt sich, daß die geimpfte Gelatine lange beobachtet werden muß.

Die in der Gelatine zuerst spärlich nachweisbaren Bazillen ließ ich anreichern und übertrug sie dann teils auf die verschiedenen gebräuchlichen Nährböden, teils wurden Platten gegossen, um die Isolierung von andersartigen Beimengungen zu ermöglichen.

Der von mir gefundene Bazillus, den ich mit dem v. Niessens Paulsens, Joseph und Piorkowskis identifizieren mußte, ist ein in die Gruppe der Pseudodiphtheriebazillen oder Diphtherideen gehöriges, kurzes Stäbchen, das an seinen Enden entweder leicht zugespitzt ist oder daselbst kleine kolbenförmige Anschwellungen zeigt. Er ist Gram-beständig, gegen Alkohol ziemlich empfindlich, nicht säurefest. Bei der Gramfärbung wird der Farbstoff an den kolbenförmigen Enden festgehalten und werden dadurch kleine Körnchen sichtbar, welche ein helles, die Nachfärbung schwach annehmendes Mittelstück zwischen sich fassen. Auch die zugespitzten Formen lassen in der Mitte eine quere Lücke erkennen, so daß förmlich Diplobazillen vorgetäuscht werden. Neben diesen Formen finden sich auch etwas längere Stäbchen in weiter vorgeschrittener Plasmolyse, 3 und mehr hintereinander gelagerte Körnchen enthaltend, so daß Bilder entstehen, welche an Streptokokken erinnern. Außer diesen Gram-beständigen sieht man dann, besonders bei etwas älteren Kulturen, allenthalben Bazillen von derselben Form und Größe, welche den Farbstoff schon mehr oder weniger abgegeben haben, die Nachfärbung annehmen. In alten Kulturen endlich erweisen sich dann nur noch die erwähnten kleinen Körnchen als Gram beständig, so daß dadurch eine gewisse Ähnlichkeit mit Kokkenhaufen entsteht, welche zwischen die nicht mehr Gram beständigen Bazillen eingelagert sind. Die Überimpfung läßt aber wieder die Bazillenformen erstehen und zeigt die vollkommene Reinheit der Kulturen, welche nach dem vorgeschilderten Befunde auf den ersten Blick hätte angezweifelt werden können. Neben den erwähnten Bazillenformen finden sich dann endlich auch keulenförmige, mehrfach septierte Gebilde.

Ebenso wie die Form und Färbbarkeit der Bazillen ist auch ihre Größe eine wechselnde, indem dieselben bei weiterer Übertragung oft Hand in Hand mit schlechterem Wachstum kleiner werden und endlich das Wachstum ganz einstellen. Das Hindurchschicken durch Gelatine erweckt sie dann noch manchmal zu neuem Leben; manchmal ist auch dies erfolglos.

Das Wachstum des Bazillus auf verschiedenen Nährböden hat gar nichts Charakteristisches. Nach Passieren der Gelatine wächst er gut auf den verschiedenen Agar, auf Serum, in Bouillon, Milch u. s. w.,

auf Placenta habe ich ihn nicht gezüchtet. Auf Placentaagar nach Krönig wuchs er kümmerlich oder gar nicht.

Auf schrägem Agar bildet er feucht glänzende Beläge von grau weißer Farbe, ziemlich zäher Konsistenz. Dieselbe ist, wie dies Joseph und Piorkowski für ihre Bacillen beschrieben haben, in manchen Fällen eine sehr feste, so daß förmlich plattenförmige Auflagerungen gebildet werden, die sich nur in kleineren Stücken abheben lassen und das Anfertigen gleichmäßig verteilter Deckglaspräparate erschweren. Diese feste Konsistenz möchte ich aber nicht, wie es die beiden genannten Autoren taten, als charakteristisch für den genannten Bazillus ansprechen, indem dieselbe als nicht constantes Merkmal der Kultur, auch desselben Stammes, bald vorhanden ist, bald verschwindet. Das schmale Band der Kultur auf schrägem Agar zeigt scharfen Rand, der unter dem Mikroskop, oft auch schon makroskopisch nicht glatt sondern feinst gezackt ist. Ältere Kulturen zeigen schon makroskopisch größere Zacken und Ausbuchtungen.

In der Agarplatte stellt sich die Kolonie dar als im auffallenden Lichte grauweiße, im durchfallenden blaßgelbliche, scharfrandige, kreisrunde Auflagerung; ihre Farbe wird gegen das Centrum mehr bräunlichgelb. Mikroskopisch ist die Kolonie fein granuliert, scharf-, aber nicht glattrandig, indem ihr Rand feinst gezähnt oder gekerbt ist.

Längs des Stiches in Agar und Gelatine langsames Wachstum in dünnem Faden, um die Einstichöffnung herum grauweiße, kreisrunde Auflagerung, die Gelatine wird nicht verflüssigt. Auf schrägem Blutserum bildet er ähnliche Beläge wie auf Agar. Bouillon wird leicht getrübt, mit Bildung eines fetzigen oder leicht krümligen Bodensatzes, der sich beim Schütteln mehr weniger leicht in der Bouillon verteilen läßt. Milch wird angesäuert, aber nicht coaguliert.

## II. Tierversuche.

Mit den Reinkulturen dreier Bazillen (zwei aus Blut, eine aus einer Drüse gezüchtet), welche in ihrem Wachstum speziell in Bouillon vollkommene Übereinstimmung zeigten (leichte Trübung ohne Niveaurand und Oberflächenhäutchen, fetzigen Bodensatz), wurden nun Impfungen an Meerschweinchen und Kaninchen, ferner an drei Schweinen und einem Affen vorgenommen. Ich will gleich vorwegnehmen, daß dieselben bei Meerschweinchen und Kaninchen ein negatives Resultat ergaben. Bezüglich der Schweine muß ich bemerken, daß ich deren Rasse nicht eruieren konnte. Ich hebe dies deswegen hervor, weil Goljachowski an den Versuchen Hügels und Holzhäusers bemängelt, daß dieselben nicht die Rasse ihrer Versuchsschweine angegeben haben, da vielleicht die Rasse auf den Widerstand der Versuchstiere gegenüber der Infektion einen Einfluß haben könne (es sind z. B. nach Goljachowski die

Achtürskischen Schafe gegen sibirische Pest unempfänglich, während die anderen Schafrassen es nicht sind).

Am 18./IV. 1902 erhielt ein ca. sechs Wochen altes, männliches Ferkel ($S_1$) von $3^1/_2$ *kg* Gewicht $^1/_2$ *ccm* einer achttägigen Bouillonkultur des aus dem Blute gezüchteten Bazillus subkutan unter die Bauchhaut. Am 12./V., das Gewicht war inzwischen bei vollkommenem Wohlbefinden des Tieres auf 8 *kg* gestiegen, erhielt es neuerdings 2 *ccm* einer 6 Tage alten Gelatinekultur desselben Stammes subkutan auf die andere Seite.

Am 21./IV. erhielt ein zweites, ebenso altes, weibliches Ferkel derselben Rasse ($S_2$), Gewicht 3·7 *kg*, $^1/_2$ *ccm* einer Aufschwemmung einer fünftägigen Agarkultur unter die Bauchhaut, am 29./IV. 3 *ccm* der Aufschwemmung einer 7 Tage alten Agarcultur desselben Stammes subkutan auf die andere Seite. Dieser Stamm war aus einer Drüse gezüchtet.

Bis zum 6. Juni zeigten beide Tiere nichts Auffallendes, sie entwickelten enorme Freßlust und wuchsen zusehends. Am 6. Juni 1902 traten bei beiden Tieren gleichzeitig Hauteffloreszenzen auf: bei $S_1$ rote Flecke sowie flache, braunrote Papeln an beiden Ohren, rechts stärker als links. Die Papeln mehr in der Mitte der Ohren, die Flecken mehr am Rande, ihre Größe $^1/_3$—$^1/_2$ *cm* im Durchmesser, ihre Form kreisrund. 7./VI. Die erythematösen Effloreszenzen haben an Zahl zugenommen, ihre Farbe unverändert.

9./VI. Die erythematösen Flecke abgeblaßt, die Papeln haben einen mehr braunen Farbton angenommen; bis zum 14./VI. waren auch die letzteren verschwunden.

Die geimpfte Sau ($S_2$) zeigte am 6. Juni fünf kleine, linsengroße, deutlich elevierte flache Papeln von blaß braunroter Farbe, in einer Gruppe über der rechten Schulter, ca. zwei *cm* nach rückwärts davon eine ebensolche Effloreszenz.

7./VI. Die Papeln deutlich eleviert, eigentümlich wachsartig glänzend, etwas blasser.

9./VI. Die kleinere Gruppe der Papeln stark abgeblaßt, zusammengesunken, im Niveau der Haut; in ihrer Nachbarschaft zwei Flecke, analog denen an den Ohren von $S_1$; an beiden Ohren, besonders gegen die Ränder derselben zahlreiche kleine, linsengroße, braunrote Flecke.

11./VI. Die Herde an den Ohren verschwunden, dafür papulöse Effloreszenzen oberhalb des zuerst aufgetretenen Herdes über der rechten Schulter, am Rücken verstreut mehrere kleine Papeln.

14./VI. Die Herde am Stamm verschwunden, frische erythematöse Flecke an den Ohren.

16./VI. Nachschub von blaßroten Papeln an der linken Rückenseite, die Herde an den Ohren nicht mehr sichtbar.

18./VI. Haut normal.

Hierauf ließ sich an den Thieren durch ca. 6 Wochen nichts besonders Auffallendes konstatieren. Am 5. August trat nun wieder bei beiden, bei $S_1$ bedeutend stärker, ein neuerliches Exan-

them auf. Der Eber $S_1$ zeigte am Bauche und an den Flanken, rechts weiter hinaufreichend als links, ein dichtes Exanthem, bestehend aus flachen, deutlich papulösen, ziemlich derben, erbsen- bis halbhaselnußgroßen Effloreszenzen von blaßroter Farbe, die frischesten erinnern förmlich an Quaddeln der menschlichen Urticaria, die älteren zeigen im Zentrum stecknadelkopf- bis kleinlinsengroße Nekrosen, an deren Grund und in deren Nachbarschaft das Gewebe leicht hämorrhagisch imbibiert erscheint. Am Rande dieser Nekrosen sind an den größten Effloreszenzen die obersten Epithelschichten im kleinen Umkreise fetzig abgehoben; diese Papeln sind auch etwas dunkler rot.

Die einzelnen Effloreszenzen stehen teils isoliert, teils dicht beieinander, teils lassen sie eine Andeutung bogenförmiger Anordnung erkennen. Die kleinsten und frischesten der Herde, welche der Nekrose entbehren, stimmen in ihrem Aussehen mit den Papeln der ersten Eruption überein. An demselben Tage zeigte die Sau $S_2$ am Bauch spärliche, flache Papeln wie die der ersten Eruption.

7./VIII. Bei $S_1$ die Effloreszenzen unverändert, die Nekrosen zumeist zu bräunlichen Krusten eingetrocknet, an den Flanken sind zwischen den am 6./VIII. notierten Effloreszenzen einige frische aufgetreten, in deren Mitte das Epithel blasig abgehoben ist oder sich schon abgestoßen hat, wodurch daselbst kleine Dellen zu stande kommen. Auch am Skrotum frische erythematöse und papulöse Effloreszenzen.

Bei $S_2$ spärliche weitere Nachschübe flacher Papeln.

Dem Eber $S_1$ wird: von der rechten Flanke ein kleines Hautstückchen, drei Effloreszenzen enthaltend, zwecks histologischer Untersuchung excidiert. Eine Papel und das bei der Operation erhaltene Blut wird bakteriologisch mit vollkommen negativem Resultat verarbeitet.

10./VIII. Das Exanthem bedeutend zurückgegangen, die Papeln zusammengesunken, flach, abgeblaßt.

19./VIII. Bei $S_1$ das Exanthem verschwunden, bei $S_2$ um die Zitzen ein reichliches papulöses Exanthem.

21./VIII. Bei $S_1$ an den Ohren besonders reichlich frische, braunrote Makeln, das Exanthem bei $S_2$ am Bauch noch reichlicher.

23./VIII. Exanthem vollkommen verschwunden.

Seit Anfang September traten bis Mitte September fortwährend Nachschübe bei beiden Tieren auf, bald hier bald dort, rasch kommend und verschwindend, bei dem Eber $S_1$ in Form flacher, braun- oder bläulichroter Papeln, bei der Sau $S_2$ in Form flacher, blasser, mehr quaddelartiger Effloreszenzen. Von da an zeigten die Tiere keine Hautveränderung mehr, bis am 11. Oktober bei $S_1$ an den Ohren runde, ringförmige oder gyrierte, blaßrote Erythemflecke auftraten, welche nach Bestand von wenigen Stunden spurlos verschwanden. Seit dieser Zeit blieben die Tiere vollkommen gesund und erreichten kolossale

Größe. Eine Veränderung an den tastbaren Drüsen ließ sich niemals konstatieren.

In der Nacht vom 28. auf den 29. März 1903 warf nun die seinerzeit geimpfte Sau $S_2$, welche bis auf die letzten 14 Tage die ganze Zeit hindurch mit dem ebenfalls geimpften Eber $S_1$ in einem Abteil des Stalles gemeinsam gehalten wurde, neun Junge. Am Morgen des 29. wurden von diesen vier tot aufgefunden, fünf lebten. Bei der Sektion der ersten vier ergab die Lungenschwimmprobe, daß eines derselben tot geboren sein mußte, drei waren erdrückt. Die fünf überlebenden Ferkel saugten ziemlich kräftig, nachdem sie an die Zitzen angesetzt worden waren. Am Abend des 29. und in der darauffolgenden Nacht gingen von diesen fünf drei zu Grunde, die zwei übriggebliebenen am 30. Die Sektion aller dieser Tiere ergab absolut nichts Pathologisches, bis auf eine bedeutende Matschheit und Zerreißlichkeit der Leber, die auch Adrian bei seinen Ferkeln beobachtet hatte. Ein Grund für ihr Absterben ließ sich nicht eruieren. Die bakteriologische Untersuchung des Ferkelblutes und ihrer inneren Organe ergab ebenfalls ein negatives Resultat. Nur bei zweien von den vier, welche schon tot aufgefunden worden waren, ließen sich aus dem Blute Fäulnisbakterien züchten. Auch die histologische Untersuchung der inneren Organe ergab keinen Aufschluß, indem das Mikroskop deren vollkommene Intaktheit zeigte. Auch an den Epiphysenfugen der langen Röhrenknochen ließ sich nichts Pathologisches finden.

Nach dem Wurf erholte sich die ungeheuer fett gewordene Sau sehr rasch und zeigte ebenso wie der Eber, dessen Untersuchung wegen seiner großen Wildheit mit bedeutenden Schwierigkeiten verbunden war, keine wie immer gearteten pathologischen Erscheinungen. Mitte Mai bezw. Juni wurden die beiden Tiere geschlachtet. Auch diese Sektion ergab vollkommen normale Verhältnisse der inneren Organe, keine Drüsenvergrößerung. Die histologische Untersuchung fiel ebenfalls bei allen Organen vollkommen negativ aus. Aus dem Blute sowie aus den Organen wurden auch Kulturen angelegt, es gelang aber nicht, den seinerzeit injizierten Bazillus zurückzuzüchten.

III. Ein drittes Schwein, $S_3$, ein 7 *kg* schwerer Eber, erhielt am 1. Juli 1902 8 *ccm* einer 4 Tage alten, aus Blut gezüchteten Gelatine-Kultur intraperitoneal in die Bauchhöhle. Ein zweites, weibliches Tier desselben Wurfes wurde als Kontrolltier ungeimpft beobachtet. Am 6. August zeigte $S_3$ erythematöse Flecke an den Oberschenkelinnenflächen, Inguinalbeugen und benachbarten Bauchpartien. Am 8./VIII. waren daselbst deutliche flache Papeln aufgeschlossen, die am 10./VIII. in deutlichem Rückgang und am 12./VIII. verschwunden waren. Das Kontrolltier zeigte keine Veränderung. Seit dieser Zeit ließen sich bei $S_3$ mehrfach derartige rasch abklingende Exantheme beobachten. Seit September 1902 wiederholten sich dieselben nicht mehr. Das Tier wurde bis Juli 1903 beobachtet.

Das Kontrolltier wies Ende August 1902 ein kurz dauerndes Exanthem auf, das sich ebenfalls manchmal schubweise wiederholte. Es unterschied sich aber wesentlich von dem vorbeschriebenen, indem es zahlreiche hellrote, bis linsengroße follikuläre Knötchen erkennen ließ, von einer Borste durchbohrt, an der Spitze eine Pustel oder eine Kruste tragend.

IV. Am 17./XI. 1902 erhielt eine Hamadriasäffin den Abstrich einer 7 Tage alten, aus Blut gezüchteten schrägen Agarkultur unter eine Hauttasche oberhalb der Symphyse. Nach 6 Tagen war die kleine Wunde vollkommen reaktionslos verheilt. Nach einer weiteren Woche war nur noch die zarte Narbe zu sehen, keine Infiltration des Grundes zu konstatieren, keine Drüsenschwellung. So blieb der Zustand im gleichen bis zum 9. Jänner 1903; an diesem Tage konnte ich zahlreiche, braunrote linsengroße, nicht sehr scharf begrenzte Flecke beobachten, innerhalb welcher sich feinste erweiterte Gefäßreiserchen nachweisen ließen. Die Flecke localisierten sich über beiden Schultern fast symmetrisch, besonders über der Acromialgegend. 13./I. Flecke reichlicher, neben den vorerwähnten sind in der Nachbarschaft mehrere kleinere aufgetreten: ein ca. $^1/_2$ *cm* im Durchmesser haltender Fleck am Rücken links über dem angulus scapulae, ferner an der Außenseite des rechten Vorderarmes. Das Tier ist traurig, abgemagert, frißt wenig, hustet. Bis Ende Jänner wiederholten sich diese Exantheme in ziemlich rascher Folge, kamen und verschwanden an den verschiedensten Stellen des Stammes. Ganz frei war das Tier von denselben nie. Am 28. Jänner wurde ein derartiger erythematöser Fleck von der Innenseite des rechten Oberschenkels excidiert; die bei dieser Gelegenheit vorgenommene Blutuntersuchung ergab ein negatives Resultat. Im Laufe des Feber ging das Tier allmählich mehr und mehr ein, die Flecken traten nun weniger am Körper auf und lokalisierten sich vielmehr mit besonderer Vorliebe an Stirn und Wange. Die Kopfhaare wurden auffallend schütter, die Kopfhaut besonders in den mittleren Partien des Vorderkopfes bedeckt von festhaftenden serös eitrigen Krusten, nach deren Ablösung eine leicht blutende Fläche, keine Ulzeration, zu Tage trat. Das Gesicht leicht gedunsen, die Augenlider auffallend ödematös Am 3./III. ging das zum Skelett abgemagerte Tier endlich zu Grunde.

Die Sektion ergab ausgebreitete Tuberkulose aller inneren Organe. Von dem Herzblut, Peritonealflüssigkeit und Harn wurden Kulturen angelegt, blieben aber vollkommen steril. Von einer histologischen Untersuchung der inneren Organe wurde wegen der ausgebreiteten Tuberkulose derselben Abstand genommen.

## III. Histologische Untersuchung.

Um den Dekursus morbi der geimpften Versuchstiere nicht zu unterbrechen, habe ich bisher von der Darstellung der

histologischen Befunde der excidierten Effloreszenzen Abstand genommen. Dieselbe sei nun hier nachgetragen.

A. Schwein. Es wurde, wie schon erwähnt, von der seitlichen Bauchwand ein Herd excidiert, der drei gut ausgebildete Effloreszenzen trug, in Celloidinschnitte zerlegt und den gebräuchlichen Kern-, elastische Faser- und Bindegewebsfärbungen unterworfen. Vor allem fiel im histologischen Bilde auf das schön entwickelte, mehrschichtige Epithel mit ausgesprochenem Rete Malpighi und dazwischen gelegenen Papillen. Ich möchte dies Adrian gegenüber gleich hier hervorheben. Nach dessen Schilderung könnte es den Anschein haben, als ob nur der beim Schwein „normalerweise so gut wie fehlende Papillarkörper auf der Höhe der Papeln deutlich entwickelt, die Epidermis an dieser Stelle beträchtlich verdickt" wäre. Ich glaube, diese Angabe Adrians, welche vermuten läßt, daß er das Vorhandensein des Papillarkörpers an dem von ihm untersuchten Hautstückchen] von dem Vorhandensein der Entzündung an dieser Stelle abhängig macht, bedarf doch einer gewissen Korrektur und Einschränkung. Ein Rete und Papillarkörper, wie es meine Bilder zeigten, kann unmöglich durch die entzündliche Proliferation der sonst nur angedeuteten, kurzen und niedrigen Retezapfen entstanden sein. Ich bin überzeugt, daß beide an diesen Stellen (Bauchhaut) von allem Anfange an vorhanden waren: es können eben auch beim Schwein dieselben regionären Verschiedenheiten des Aufbaues der Haut vorhanden sein, wie wir sie auch beim Menschen kennen.

Adrian gibt leider nicht an, von welchen Hautpartien die normalen Stücke stammen, welche er einer histologischen Untersuchung unterzogen und bei welchen er fand, daß der Papillarkörper „so gut wie fehle". Letztere Angabe könnte ich z. B. auf Grund meiner noch später zu erwähnenden Untersuchungen über die Histologie der normalen Schweinhaut für die Haut der Kehlregion bestätigen.

An der Peripherie der Effloreszenzen läßt sich ihr Beginn und ihre Entwicklung sehr genau studieren. Überall ist eine dünne Hornschicht nachweisbar, unter derselben eine einschichtige Lage von Granulosazellen, darunter 5—6 Lagen von rundlichen und polygonalen Zellen, unter diesen eine schöne basale Zylinderzellschicht. Die Zapfen rundlich, abgestumpft, manchmal etwas zugespitzt, hie und da auch leicht kolbig verdickt, in ihren Zellen mäßig zahlreich Mitosen, die größeren Papillen etwas ödematös. Im Bindegewebe der Cutis allenthalben kleine, perivaskuläre Infiltrate, teils in Form rundlicher, teils ovaler oder streifenförmiger Anhäufungen von Rundzellen. Das Endothel der Gefäßchen, welche diese Infiltrate umscheiden, ist vollkommen normal. Auch die erweiterten Kapillaren in den

Papillen begleiten mäßige perivaskuläre Ansammlungen von überwiegend mononucleären Leukocyten. Dieselben dringen dann auch von den Papillenspitzen aus zwischen die Zellen der unteren Epidermisschicht ein. Diese perivaskuläre Infiltration geht andererseits auch ziemlich weit in die Tiefe und schiebt sich, dem Gefäßverlauf folgend, an manchen Stellen zwischen die Träubchen des Unterhautfettgewebes. Die hier vorhandenen größeren Blutgefäße, speziell die Arterien, zeigen keine Veränderung ihrer Wandung, ihr Endothel ist auffallend hoch und erinnert an das Bild eines Zylinderepithels, dessen Zellen weit in das Lumen des Gefäßes hineinragen. Durch Kontraktion der kleineren Arterien können dann Bilder zustande kommen, welche bei durch diese beiden Momente bedingter, fast vollkommener Verlegung des Lumens förmlich eine Endarteriitis obliterans vortäuschen können, besonders dann, wenn bei nicht genügend dünnen Schnitten mehrere benachbarte, verschieden hohe Endothelzellen übereinander zu liegen kommen.

An mehreren durch das Zentrum der Herde geführten Schnitten ist diese perivaskuläre Infiltration in den Tiefen der Cutis bedeutend stärker und breiter geworden, wodurch entsprechend den Gefäßverzweigungen sich gabelig teilende breite Balken entstehen, wie schon erwähnt, fast ausschließlich aus mononucleären Leukocyten bestehend.

Im Stratum subpapillare bildet die dichte Infiltration noch immer isolierte Herde, die aber auch schon durch Ausläufer miteinander in Verbindung treten. Diese Infiltration wird in den hier deutlich verbreiterten, an der Grenze gegen das Epithel wie horizontal abgeschnittenen Papillen eine mehr lockere, diffuse und gleichmäßige. Unter Zunahme dieser Infiltration kommt es nun im Zentrum des Herdes zu einer starken Durchsetzung der Epidermis mit Rundzellen unter gleichzeitiger Verschmächtigung der erstereu. Man sieht in dem mikroskopischen Bilde die sich rasch verschmälernde Epidermis beiderseits herantreten an einen kleinen Herd, innerhalb dessen das von Rundzellen mäßig durchsetzte und bedeckte Corium frei zu Tage liegt, umrandet von den durch starke Leukocyteninfiltration blasig abgehobenen Epithelschichten.

Es sind dies mikroskopische Bilder, welche mit dem makroskopisch erhobenen Befund entzündlicher papulöser Infiltrate mit Nekrose in der Mitte und fetziger Abhebung der obersten Epithelschichten der Nachbarschaft vollkommen in Übereinstimmung stehen und große Ähnlichkeit zeigen mit den histologischen Ergebnissen Adrians, Hügels und Holzhäusers und auch Neissers, auf welche ich später noch zu sprechen kommen werde.

B. Affe. Erythematöser, braunroter, kreisrunder, nicht sehr scharf begrenzter Herd von der Innenseite des Oberschenkels.

Die histologischen Veränderungen müssen im allgemeinen minimale genannt werden. Die Epidermis ist ungemein dünn, eine schmale Hornschicht bedeckt die wenigen Epithellagen, der Papillarkörper fehlt an dieser Stelle vollständig, im Corium mäßige perikapillare Infiltration, im Bindegewebe des Coriums geringes Ödem, seine Maschen etwas weiter.

---

Zur Vervollständigung der Ergebnisse der bakteriologischen Blutuntersuchung florid Syphilitischer sei noch ein Bild jener in zarten Kulturen wachsenden Mikroorganismen entworfen, die ich im Anfange der bakteriologischen Auseinandersetzungen erwähnt habe und die ich bei florid Syphilitischen in 6 Fällen (in 4 davon neben dem Bazillus v. Niessens) aus dem Blute züchten konnte. Diese Bazillen lassen sich ebenso wie die v. Niessenschen ziemlich spät, niemals vor dem fünften Tage in der Gelatine nachweisen; sie wachsen dann, auf schrägen Agar überbracht, langsam aber ziemlich gut, in den spätern Generationen zumeist bedeutend besser als in den ersten; andererseits aber stellten diese Bazillen in zwei Fällen in der dritten Generation ihr Wachstum vollkommen ein.

Dieser Bazillus ist ebenfalls ein Pseudodiphtheriebazillus, nur ist er kleiner, ungefähr halb so groß als der v. Niessensche. Die Stäbchen liegen in kleinen Häufchen oder pallisadenförmig nebeneinander. Sie sind ebenfalls Grambeständig, teils massiv gebaut, an einem Ende oft leicht zugespitzt, oder zeigen in der Mitte eine ungefärbte Lücke. Infolge ihrer Kürze erinnern sie dann sehr an Diplokokken, besonders in den Häufchen ist die Ähnlichkeit mit Kokkenhaufen eine frappante. Man ist aber immer in der Lage, im Präparate die Übergänge von den massiven Bazillen in diese „Pseudodiplokokken" zu sehen. Das Plattenverfahren erweist dann auch immer die Reinheit der Kultur.

Auf schrägem Agar wächst er makroskopisch in Form eines zarten, durchscheinenden Streifens, der im durchfallenden Lichte deutlicher zu sehen ist. Schon makroskopisch zeigt sich dieses schmale Band aus lauter kleinsten, rundlichen Kolonien zusammengesetzt, welche besonders deutlich an den Längsrändern, wo sie etwas isolierter stehen, zu sehen sind. Bei zunehmendem Alter der Kultur ist dann der Rand infolge der Vergrößerung der randständigen Kolonien fein gekerbt und es treten in deren Nachbarschaft kleine, rundliche Tochterkolonien auf, welche

bei ihrer allmählichen peripherischen Vergrößerung mit dem Mutterstreifen zusammenfließen. Dadurch kommen dann manchmal sehr zierliche Bilder, (rundlich, guirlandenförmig konturiert, mit einspringenden Zacken,) zustande.

Mikroskopisch setzt sich der Streifen zusammen aus einem Mosaik derartiger kleinster Kolonien, die gegen die Mitte des Streifens zusammenfließen. Die Kolonien selbst sind rundlich, scharf begrenzt, von gelblichem Farbenton, der gegen die Mitte zu etwas dunkler wird, feinst granuliert. Im Agarstich wächst er längs des Stiches ebenfalls in Form kleiner körnchenartiger Kolonien, um die Einstichstelle so wie auf schrägem Agar. Die Gelatine wird nicht verflüssigt. In Bouillon bildet er in den ersten Tagen eine leichte, feinkörnige Trübung, die sich unter Klärung der Bouillon zu einem dichten Sediment absetzt, das in Form kleiner Brocken und Plättchen beim Schütteln aufsteigt und die Bouilon wiederum ungemein feinkörnig trübt.

Auch mit diesem Bazillus wurden Tierversuche unternommen.

Am 15. Mai 1903 erhielt ein Meerschweinchen 5 *ccm* einer 7 Tage alten Bouillonkultur subkutan unter die Bauchhaut. An der Einstichstelle danach kein Infiltrat nachzuweisen; das Tier blieb bis heute gesund. Am 6. April erhielt ein 7·7 *kg* schweres, männliches Schwein 10 *ccm* einer 9 Tage alten Bouillonkultur subkutan unter die Bauchhaut; das Tier blieb die ganze Zeit gesund und zeigte niemals irgendwelche Hauterscheinungen.

## IV. Untersuchung von Sklerosen.

Zur Untersuchung wurden ausschließlich, bis auf einen später noch zu erwähnenden Fall, reine Sklerosen verwendet. Mikroskopisch konnte ich im Ausstrichpräparate den Bazillus v. Niessens in wechselnder Menge, aber immer ziemlich spärlich nachweisen; daneben fanden sich auch kleine kokkenförmige Gebilde, welche an die Bilder erinnerten, die ältere Kulturen des Bazillus ergaben. Sehr reichlich fand ich den Bazillus manchmal im Sekrete nässender Papeln des Skrotum und Afters, ein Befund, auf dessen Deutung ich später noch zurückkommen will.

Die bakteriologische Untersuchung wurde in der Weise vorgenommen, daß das Geschwür mit Benzinwatta gereinigt und dann Sekret des Geschwüres auf schrägen Menschenblutagar (das Menschenblut gewonnen bei der Blutuntersuchung gesunder Individuen) übertragen wurde. Es gelang mir in 3 Fällen zweimal, den v. Niessenschen Bazillus zu züchten, in einem Falle erhielt ich verschiedene Kokken.

Von besonderem Interesse ist das Untersuchungs- und Impfungsergebnis in einem vierten Falle, über den ich hier ausführlicher berichten möchte.

Sch. W., 22jähr. lediger Maurer, wurde am 14. November 1902 in die Klinik aufgenommen. Er hatte mehrere, hintereinandergelegene, indurierte Geschwüre am Frenulum und am präputialen Ansatz desselben. Die Geschwüre speckig belegt, ihr Grund deutlich induriert. Außerdem mehrere Geschwüre vom Typus des weichen Schankers am Innenblatt des Präputium. Deutliche Skleradenitis inguinalis. Die Untersuchung des Geschwürsbelages der indurierten Geschwüre am Frenulum ergab Ducreysche Bazillen ziemlich zahlreich neben in Haufen liegenden Kokken, welche sehr an das Bild erinnerten, das die v. Niessenschen Bazillen in aus alter Kultur stammenden Präparaten darboten. Herr Dr. Wilhelm Funke, Sekundärarzt der Klinik, der sich damals mit Reinzüchtung der Ducreyschen Bazillen beschäftigte, nahm nun am 17./XI. 1902 eine Überimpfung des Sekretes dieser Geschwüre auf die Bauchhaut des Kranken vor. Ich selbst konnte dann bei der bakteriologischen Prüfung den v. Niessenschen Bazillus neben Kokken herauszüchten. Am 19./XI. an der Impfstelle Pustelbildung, im Eiter der Pustel Ducreysche Bazillen wiederum neben den vorbeschriebenen Kokkengebilden. Neuerliche Impfung mit dem Eiter dieser Pustel auf die Bauchhaut; 21./XI. Bildung einer kleinen Pustel mit rotem Hof in leicht infiltrierter Haut an der zweiten Impfstelle. 22./XI. An beiden Impfstellen kleine Geschwüre, deren Eiter spärliche Kokken enthält. Die von diesen Geschwüren angelegten Kulturen ergaben den v. Niessenschen Bazillus in Reinkultur.

Nachdem der Ausfall dieser Impfungen ergeben hatte, daß bei gemischtem Schanker gleichzeitig mit dem Virus des weichen Geschwüres auch der aus dem Muttergeschwür gezüchtete v. Niessensche Bazillus sich mit übertragen ließ und in der zweiten Generation aus dem Impfgeschwür rein dargestellt werden konnte, wurde nun auch von einer der vorerwähnten reinen Sklerosen, bei welchen die Züchtung ein positives Resultat ergeben hatte, eine Impfung auf den Träger derselben vorgenommen. Der Erfolg derselben war ein vollkommen negativer, an der Impfstelle entwickelte sich auch nicht einmal eine Rötung.

Es scheint der Ausfall dieser Versuche dafür zu sprechen, daß der Pseudodiphtheriebazillus v. Niessens sich erst dann reichlicher entwickelt, wenn er auf einen durch einen andersartigen Mikroorganismus (in diesem Falle den Ducreyschen Bazillus) schon vorbereiteten Nährboden kommt. Er selbst scheint irgendwelche zu Geschwürbildung führende Eigenschaften nicht zu besitzen, entwickelt aber starke Lebens- und Proliferationskraft auf andersartigen Geschwürsflächen unter Verdrängung des Mikroorganismus, der ihm den Weg geebnet hat.

Es dürfte sich der Bazillus v. Niessens ebenso verhalten, wie der in dieselbe Bakteriengruppe gehörige und ihm in Form und Wachstum ähnliche Bacillus variabilis lymphae vaccinalis, den Nakanishi aus Vaccinepusteln vom Kalb und Menschen gezüchtet und den er als Erreger dieser Krankheit anzusprechen geneigt ist.

Auch das Gewebe derartiger Sklerosen wurde in zwei Fällen bakteriologisch verarbeitet, in einem Falle blieb der Nährboden steril, im andern Falle wuchsen verschiedene Kokken.

## V. Blutuntersuchung nicht Syphilitischer.

Es erübrigt nun noch, das Ergebnis der Blutuntersuchung bei Gesunden, Haut- oder Tripperkranken, welche niemals syphilitisch waren, zu schildern. Der Gang der Untersuchung war genau derselbe wie bei Syphilitischen. Den v. Niessenschen Bazillus habe ich hier niemals gefunden, dagegen konnte ich in zwei Fällen einen zarten und kleinen Pseudodiphtheriebazillus züchten, welcher ungemein große Ähnlichkeit mit jenem darbot, den ich im voranstehenden kurz als zarte Kultur bezeichnet habe und bei Blutuntersuchung von Syphilitischen in zwei Fällen allein, in vier Fällen mit dem v. Niessenschen gemeinsam züchten konnte. Er ist nur etwas größer als der der zarten Kulturen, zeigt ausgesprochenere Plasmolyse und sehr schöne kolbig septierte Formen. Auf Agar wächst er in Form zarter Beläge, in Bouillon anfänglich in Form kleiner Stäubchen, die sich allmählich unter Klärung des Nährbodens zu Boden senken und dann kleine Bröckelchen oder Fetzchen bilden, welche beim Umschütteln aufsteigend wie Tripperfäden in der klaren Bouillon herumschwimmen. Ich stehe nicht an, diesen Bazillus mit jenem der zarten Kulturen, wenn auch geringfügige Wachstumsdifferenzen bestehen, zu identifizieren.

## VI. Ergebnis der Untersuchungen.

Um nun die Resultate der bakteriologischen Untersuchung zusammenzufassen, ergab sich folgendes: Bei 35 sekundär Luetischen ließ sich in 12 Fällen der v. Niessensche Bazillus allein und rein darstellen, in 5 Fällen der Bazillus der zarten Kulturen, in 4 Fällen beide nebeneinander, in 3 Fällen ein großer, gelber Dipplococcus, in 11 Fällen blieb das Blut steril. Ein Fall von miliaren Gummen ergab zarte Kulturen, bei gummöser Lues blieb das Untersuchungsresultat

immer negativ, bei 27 Gesunden fand sich einmal ein von dem v. Niessenschen deutlich verschiedener Bazillus, der mir als Hautverunreinigung wohl bekannt ist, zweimal ein mit den zarten Kulturen identischer, in die Gruppe der Pseudodiphtheriebazillen gehörender.

Ich konnte also unter 35 florid Syphilitischen nur im ganzen bei 16 Fällen, bei 45·7%, also nicht einmal in der Hälfte der Fälle, den v. Niessenschen Bazillus nachweisen, im Gegensatz zu v. Niessen selbst, der ihn bei allen 160 von ihm untersuchten Fällen gefunden haben will und ihm deswegen große diagnostische Bedeutung zuschreibt.

Es könnte mir nun eingewendet werden, daß es v. Niessen auch nicht immer geglückt sei, gleich bei der ersten Blutentziehung seinen Bazillus zu züchten, und daß dazu, wie dies auch v. Niessen verlangt, mehrere in Zwischenräumen vorzunehmende Blutentnahmen notwendig seien. Diesen Einwand muß ich freilich gelten lassen; ich habe von den verschiedenen Fällen immer nur einmal, und zwar zur Zeit ihres Spitalseintrittes, auf der Höhe der Krankheitserscheinungen, vor dem Beginn der allgemeinen Quecksilberkur Blutentziehungen gemacht. Ein Hinausschieben der Behandlung bis zur positiven oder negativen Entscheidung durch die Blutuntersuchung war unmöglich, zumal wegen des langsamen Wachstums des Bazillus eventuell 2—3 Wochen vergehen mußten, bevor diese Frage endgültig beantwortet war. Inzwischen war der Patient in der Quecksilberbehandlung so weit vorgeschritten, daß ich auf eine neuerliche Blutentziehung, ganz abgesehen von äußeren Gründen, auch schon deswegen verzichten mußte.

v. Niessen hat in jedem Fall seinen Syphilisbazillus gezüchtet, in vielen Fällen zwar nicht gleich auf den Anhieb, aber dann sicher bei später wiederholter Blutentnahme. Man muß nach v. Niessen „mit dem Netz nicht nur gehörig weit ausholen, sondern sich auch die Mühe nicht verdrießen lassen, solches recht häufig zu tun“. Ich fürchte aber, daß es dann v. Niessen so gegangen sein dürfte, wie jenen Fischern, die mit ihrem Netz weit ausholend, manchmal gerade deswegen unnützes Zeug zu Tage fördern.

Ich glaube dies durch folgendes begründen zu können: v. Niessen schreibt nämlich seinem Mikroorganismus, wie schon einigemal erwähnt, einen ganz ungeheuerlichen Pleomorphismus zu, er ist bald langer oder kurzer Bazillus, bald Dipplococcus, Staphylo- oder Streptococcus, bald bildet er Übergänge zu den Hyphomyceten, kurz er ist ein Mikroorganismus, der, wenn der Name „Proteus“ nicht schon ver-

geben wäre, diese Bezeichnung sicher mit Recht verdienen würde. Ich glaube aber, daß dieser Bazillus nicht so pleomorph ist, wenn auch eine gewisse Formvariabilität, wie sie überhaupt dieser Gruppe zukommt, nicht zu leugnen ist (vgl. Bacillus variabilis lymphae vaccinal. Nakanishis); ich glaube vielmehr, daß v. Niessen fälschlich verschiedene Mikroorganismen, die er bei seinen Blutentnahmen gezüchtet hat, als aus dem Blut gezüchtet, als Syphilisbazillen ansieht, indem er sie als pleomorphe Wuchsformen eines und desselben Mikroorganismus deutet.

Ich hoffe diese meine Vermutung durch folgendes erhärten zu können: Es ist mir niemals gelungen, auch bei den verschiedensten Nährböden und Umzüchtungen die geschilderten pleomorphen Formen zu erhalten; der Bazillus blieb immer Bazillus, zeigte in älteren Kulturen Involutionsformen, wurde eventuell kleiner, behielt aber immer die Bazillenform bei, die bei frisch angelegten Kulturen, wenn auch vorher noch so viel Involutionsformen vorhanden gewesen waren, immer wieder neu erstand. Auch die Farbe der Kulturen blieb immer grauweiß. Einen gelblichen Farbenton (bis zitronengelb), der nach v. Niessen Hand in Hand geht mit dem Prävalieren der Kokkenform des Bazillus und Auftreten einer eigentümlichen, gummiartigen Konsistenz des Rasens, habe ich nie beobachtet. Ich habe vielmehr schon in Karlsbad darauf hingewiesen, daß diese Beobachtung v. Niessens sich wahrscheinlich auf Verunreinigungen zurückführen lassen dürfte. Diese meine Vermutung wurde nun in treffendster Weise von v. Niessen selbst bestätigt, indem er eine von mir gezüchtete und ihm zugeschickte Reinkultur seines Bazillus mir „in die Kokkenform umgezüchtet", zurücksandte. Die Kultur war tatsächlich zum größten Teil gelb geworden und zeigte gummiartige Konsistenz, an ihren Rändern aber kam allenthalben der mir wohlbekannte, grauweiße Bazillenrasen zum Vorschein. Der schon durch die makroskopische Betrachtung wachgerufene Verdacht, daß die Bazillenkultur verunreinigt sei, wurde durch die bakteriologische Untersuchung bestätigt, indem ich sofort den ursprünglich an v. Niessen gesandten Bazillus herauszüchten konnte. Die weitere Isolierung ergab noch einen großen Coccus und einen kleinen Dipplococcus (den Träger des gelben Farbstoffes), also verschiedene Mikroorganismen, die wirklich dem mikroskopischen Präparate aus der „umgezüchteten" Kultur ein sehr pleomorphes Bild verliehen.

Ferner sandte mir v. Niessen selbst eigene „pleomorphe" Kulturen, die ich mit den meinen nicht identifizieren konnte, und welche bei weiterer Züchtung sich gar nicht veränderten. Von den mir mit dankenswerter Bereitwilligkeit gesandten

Stämmen war überhaupt nur einer ein Bazillus mit deutlicher Plasmolyse, kolbenförmigen Anschwellungen, jedoch bedeutend länger und schmächtiger als der von mir gezüchtete. Die zwei anderen waren Kokken und blieben Kokken. Besonders der eine, der auf Agar üppig in Form eines blaßrötlichen Rasens wuchs, war mir schon lange als häufige Verunreinigung von der Haut bei bakteriologischen Untersuchungen von Schuppen wohlbekannt.

Jedoch auch noch aus anderen Gründen, ganz abgesehen von den Verschiedenheiten der Morphe seiner Mikroorganismen und ihrer verschiedenen Wachstumseigentümlichkeiten, läßt sich erschließen, daß v. Niessen nicht einen Mikroorganismus, sondern verschiedene unter den Händen hatte; er schreibt ihnen nämlich verschiedene biologische Eigenschaften zu, Eigenschaften, die ja doch, wenn sie zur Differenzierung verwendet werden sollen, konstante sein müssen. Sein Bazillus verflüssigt nämlich bald die Gelatine, bald tut er es nicht. Freilich gibt es dazu ein Analogon in der Bakteriologie, den Proteus fluorescens Jäger, bei dem man in der Gelatineplatte verflüssigende und nicht verflüssigende Kolonien nebeneinander findet. Jedoch sind ja die Forschungen über diesen Mikroorganismus noch nicht abgeschlossen, und es wird sich vorläufig empfehlen, diese noch nicht aufgeklärte Beobachtung zu jenen Ausnahmen zu rechnen, welche die zur bakteriologischen Differenzialdiagnose notwendigen Regeln bestätigen.

Nach dem Gesagten glaube ich also, daß v. Niessen ganz verschiedene Mikroorganismen als Ergebnis seiner Forschungen erhielt und der Syphilisätiologie beschuldigte; es stammt eben nicht Alles, was bei dem Versuch der Züchtung aus dem Blute in den Nährböden aufgeht, auch aus dem Blute, indem bei der Schwierigkeit einer absolut sicheren Desinfektion der Haut, auch bei skrupulösester Reinigung derselben, Verunreinigungen, sei es von der Haut, sei es aus der Luft, nicht auszuweichen ist.

Als Beweis hiefür möchte ich aus der großen Zahl der mit diesem Thema sich beschäftigenden Arbeiten z. B. die sehr exakte von Schenk und Lichtenstern anführen. Diese Autoren haben in 38 Fällen vor der Laparotomie Hautstückchen von der vorher lege artis desinfizierten Haut excidiert und bakteriologisch untersucht. Sie konnten dann in 13 Fällen das Aufgehen von Mikroorganismen aus diesen Hautstückchen beobachten und zwar zwölfmal Diplo- und Staphylokokken (nicht pathogen), einmal einen nicht Gram beständigen Bazillus. Ferner möchte ich selbst anführen meine Befunde der in zarten Rasen wachsenden Pseudodiphtheriebazillen, die ich oben beschrieben habe und die ich bei Syphilitischen und Nichtsyphilitischen bei der Blut-

untersuchung gefunden habe. Ich begrüßte in diesem Bazillus einen alten Bekannten, den ich schon vor Jahren gelegentlich der bakteriologischen Untersuchung von Haaren bei Alopecia areata züchten konnte, und der dementsprechend auch höchstwahrscheinlich als Hautverunreinigung zu betrachten ist.

Es fragt sich nun, ob nicht der v. Niessensche Bazillus selbst ein derartiger von der Haut stammender, harmloser Mikroorganismus ist. Es ist das ein Einwand, der natürlich bei derartigen Versuchsanordnungen und -ergebnissen immer gemacht werden kann und auch gemacht wird, da ja, wie aus dem Vorausgegangenen ersichtlich, ein Beweis und eine Garantie für die Keimfreiheit der Haut nicht gegeben werden kann, welche entweder von der Punktionsnadel durchbohrt oder aber bei Venaesectio vom Messer durchschnitten wird. Es können dann durch den Eingriff in die Tiefe, in das Fettgewebe verlagerte Keime von dem Blutstrahl mitgerissen werden. Daß auch diese Möglichkeit vorliegt, konnten wiederum Schenk und Lichtenstern nachweisen, indem sie in 38 Fällen Fettklümpchen vom Unterhautzellgewebe nach der Operation excidierten und 37mal verschiedene Keime (1mal Bazillen, 25mal Staphylokokken, 4mal große, der Luft entstammende Diplokokken, 7mal solche in Gesellschaft von Staphylococcus albus) züchten und dadurch die Behauptung Welchs bestätigen konnten, daß jede frische aseptische Wunde Keime enthalte, welche aus der Haut des vorher noch so gründlich gereinigten Operationsterrains dahin gelangt sind. Auf Grund der Versuchsergebnisse dieser beiden Autoren wäre ich eher geneigt, die Venaepunctio der Venaesectio in Bezug auf größere Wahrscheinlichkeit des sterilen Arbeitens vorzuziehen. Denn es ist ja zu erwägen, daß die Möglichkeit des Aufgehens von Hautverunreinigungen bei dem einfachen Durchstich der Haut durch die Punktionsnadel doch wohl eine viel geringere ist, als wenn, wie dies Sch. und L. taten, kleine Hautstückchen herausgeschnitten und in die Nährböden übertragen werden. Wir könnten überhaupt schwer dem Einwand begegnen, daß die bei Blutuntersuchung gewonnenen Resultate auf Verunreinigungen von der Haut zurückzuführen sind. Diesen Einwand machte z. B. auch Flügge gegenüber Brunner, welcher in einem Fall von Wundscharlach Pseudodiphtheriebazillen aus dem Blute gezüchtet haben wollte.

Für die Vermutung, daß der v. Niessensche Bazillus der Haut entstamme, könnte nun noch ein weiterer Beweis erblickt werden in den Züchtungsergebnissen Josephs und Piorkowskis. Denselben gelang es bekanntlich, aus dem Sperma Syphilitischer auf Placenta in allen untersuchten Fällen einen Pseudodiphtheriebazillus zu züchten, dessen Nachweis aus

dem Blute, Sklerosen, Papeln, Drüsen auf diesem Nährboden ebenfalls glückte, und den sie übrigens im Sperma, den Drüsen u. s. w. färberisch nachweisen konnten.

Diese Art der Züchtung und die Ergebnisse derselben sind ja sicher sehr interessant; ich habe aber schon auf der Karlsbader Naturforscherversammlung hervorgehoben, daß mir sowohl das Ausgangsmaterial für diese Züchtungen (Sperma, welches die ganze nicht keimfreie Harnröhre passieren muß), als auch der Nährboden (Placenta, welche den Geburtskanal passiert hat) in bakteriologischer Beziehung nicht einwandsfrei erscheint, und habe, vielleicht gerade auf Grund der Befunde Josephs und Piorkowskis, die v. Niessens und die meinigen, welche miteinander übereinstimmten, mit noch größerer Skepsis betrachtet. Es hat nun Pfeiffer jüngst behauptet, daß die Bazillen Josephs und Piorkowskis, daher auch, vorausgesetzt daß meine Identifizierung zurecht besteht, die meinigen, die v. Niessens und Paulsens, sich fast regelmäßig aus der Harnröhre gesunder Männer züchten lassen, und damit der Bedeutung dieser Bazillen einen argen Stoß versetzt. Diese Beobachtung Pfeiffers ist aber nur ein neuer Beweis für Wohlbekanntes und bildet einen wertvollen Beitrag zu unserer Kenntnis, daß Pseudodiphtheriebazillen von großer Ubiquität auf der Haut bezw. den Schleimhäuten sind. Gerade diese Gruppe von Bazillen steht wegen dieses Umstandes als angebliche Erreger infektiöser Krankheiten in sehr schlechtem Rufe. Ich erinnere da nur an die Befunde bei Xerosis conjunctivae, infektiösem Schwellungskatarrh der Conjunctiva, Rhinitis pseudomembranacea, Ozaena, Noma, Diphtherie, Scharlach, Impetigo, Pemphigus vegetans u. s. w. So konnte ich auch einen Pseudodiphtheriebazillus, der dem v. Niessens in allem glich, aus dem Präputialsekret züchten; dasselbe gelang auch Král und Winternitz, die ihn auch an anderen Stellen z. B. in dem Schmutz der Zwischenzehenräume fanden, und diesen Bazillus mit dem Josephs und Piorkowskis identifizierten. Durch diesen letzteren Befund aufmerksam gemacht, untersuchte ich nun die Haut der Genitocruralfalten, der Achsel und konnte ihn auch hier nachweisen. Er scheint also überall dort günstig zu gedeihen, wo sich Hautpartien decken. Dieser Befund würde das reichlichere Vorkommen im Ausstrichpräparat nässender Papeln des Skrotum und Afters erklären.

Und doch lassen sich anderseits wieder Überlegungen anstellen, welche den von v. Niessen und mir, Paulsen, Joseph und Piorkowski, Kral und Winternitz erhobenen Blutbefunden bei Syphilis, ganz abgesehen von der später noch zu erörternden Fraglichkeit ihrer ätiologischen Bedeutung doch einen gewissen Wert nicht absprechen lassen.

Es ist hier vor allem der Umstand zu erwähnen, daß alle die genannten Autoren ganz unabhängig von einander und auf verschiedenem Wege dasselbe Ziel erreichten, nämlich einen in die Gruppe der Pseudodiphtheriebazillen gehörigen bestimmten Bazillus aus Blut, Drüsen und sonstigen Krankheitsprodukten der Syphilis züchten konnten. Es wäre doch sehr wunderbar und ein Zufall von besonderer Merkwürdigkeit, wenn alle diese Autoren dieselbe Verunreinigung unter die Hände bekommen hätten. Es wäre dies außerdem eine Verunreinigung, höchstwahrscheinlich der Haut entstammend, welche ich, um dies ganz besonders nochmals hervorzuheben, bei Züchtung aus dem Blute nicht Syphilitischer niemals finden konnte. (v. Niessen scheint das Blut Gesunder nicht untersucht zu haben, wenigstens fand ich in seinen Arbeiten nirgendwo eine Angabe darüber.)

Trotz alledem glaube ich aber, daß der Bazillus v. Niessens dennoch von der Haut stammt, wenn er auch aus dem Blute gezüchtet ist. Ich glaube, daß er von der ulzerierten Sklerose, wie dies seinerzeit auch schon Delbanco in Karlsbad vermutet hat, aus dem Präputialsekret, das ihn enthält, aufgenommen wird, sich auf dem Geschwürsgrunde rasch vermehrt (vergleiche das Ergebnis der Impfung mit Sklerosensekret) dann von den Lymphbahnen aufgenommen, in die Drüsen transportiert, endlich der Blutbahn einverleibt wird und so als ein nicht konstanter Parasit die Erkrankung an Syphilis begleiten kann, aber nicht immer begleitet. Dadurch erklärt sich sein Befund aus der Sklerose, aus den untersuchten Drüsen, aus dem Blute u. s. w., wie er den genannten Autoren und mir gelungen ist. Es wäre dies ein Befund, der in Übereinstimmung steht mit dem bei einer anderen, chronischen Infektionskrankheit, nämlich der Lepra erhobenen, bei welcher Bordoni-Uffreduzzi, Babes, Spronck u. a. ebenfalls Pseudodiphtheriebazillen (Diphtherideen) züchten konnten.

Wie lassen sich nun die Ergebnisse meiner Tierversuche deuten? Lassen sie sich in eine gewisse Übereinstimmung bringen mit denen anderer Autoren und ganz besonders mit denen v. Niessens, der mit seinen Bazillen bei Affen und Schweinen ganz besonders merkwürdige Resultate bekam?

Die bisher angestellten Tierversuche[1]) an Schweinen lassen sich in zwei große Gruppen einteilen. Die erste Gruppe umfaßt jene, bei welchen Sekret von Sklerosen in die verletzte Haut der

[1]) In Folgendem sollen nur die neuesten diesbezüglichen Versuchsergebnisse berücksichtigt werden; die Literatur über früher vorgenommene

Schweine eingeimpft wurde (Adrian, Neisser) oder Blut florid Syphilitischer Schweinen injiziert wurde (Hügel-Holzhäuser, Neisser), weiters excidierte Sklerosen oder Papeln in Hauttaschen eingenäht wurden (Hügel-Holzhäuser, Neisser). Von einigen Forschern wurde auch die Einspritzung von Blut mit der Einnähung von syphilitischen Gewebsstückchen kombiniert verwendet (Goljachowski, Neisser). Der zweiten Gruppe gehören jene Versuche an, bei welchen Kulturen des vermeintlichen Syphiliserregers den Tieren perkutan oder subkutan einverleibt wurden (v. Niessen, Joseph und Piorkowski, meine Versuche).

Die der ersten Gruppe angehörigen Versuche fielen nicht alle positiv aus.

Adrian sah bei zwei Schweinen, die er mit Blut Syphilitischer impfte, am 59. Tag ein Exanthem auftreten.

Hügel und Holzhäuser impften 4 Schweine mit Blut. Drei dieser Tiere wiesen dann nach einem Inkubationsstadium von zirka 40—60 Tagen papulöse Exantheme auf; dem Auftreten des Exanthems ging indolente Drüsenschwellung voraus. Eines dieser Tiere blieb dauernd gesund. Ein weiteres Tier, dem eine Sklerose eingenäht wurde, zeigte ebenfalls niemals irgendwelche Erscheinungen.

Goljachowski injizierte zwei Schweinen Blut eines florid Syphilitischen und nähte ihnen noch außerdem eine in physiologischer Kochsalzlösung aufgeweichte Papel von der Analgegend eines Falles von sekundärer Lues unter die Haut. Nach 15 Tagen bei beiden Tieren Drüsenschwellung am Halse und den Leisten als einzige Folgeerscheinung.

Neisser impfte 18 Schweine und zwar 7 mit Blut bisher unbehandelter Syphilis im frischen sekundären Stadium, 5 subkutan mit Gewebsstückchen sekundärer Syphiliseffloreszenzen, 1 durch Einreibung von Primäraffektsekret in die Haut, 3 mit Sekret und Gewebsstückchen, bei je 1 nahm er eine Impfung mit einem Primäraffekt vor, nach Vorbehandlung des Tieres mit dem Serum eines Gesunden bezw. eines sekundär Syphilitischen, bei je einem mit Blut geimpften Tiere wurde versucht die geringe Empfänglichkeit der Versuchstiere für die Infektion mit Syphilis durch Schwächung des Organismus zu steigern (durch Erzeugung eines Phloridzindiabetes, durch Alkoholverfütterung). Neisser konnte nun nur bei einem einzigen dieser Tiere, dem eine nässende Papel von

---

Impfungen vergleiche bei Neumann, Proksch, Neisser, Adrian. Die ebenfalls der neueren Zeit (1897) angehörigen Versuche Döhles, der nach Implantation von Gummen aus Lunge, Leber u. s. w. hereditär syphilitischer Früchte auf Meerschweinchen allmählich sich entwickelnden Marasmus und endlich Tod der Tiere eintreten sah, seien hier nur kurz erwähnt.

Lues maligna in die Vagina eingenäht war, schon nach 14 Tagen ein ausgebreitetes papulöses und circinäres Exanthem beobachten, das sich über einen Monat hindurch in mehrfachen Schüben wiederholte.

Vor allem ist an diesen Versuchen bemerkenswert, daß die nach der Impfung aufgetretenen Erscheinungen ein gewisses gesetzmäßiges Inkubationsstadium erkennen lassen, speziell gilt dies von der Entwicklungder regionären Drüsenschwellungen, die, wie schon erwähnt, bei einem Tier Hügels und Holzhäusers nach 14 Tagen, bei beiden Tieren Goljachowskis nach 15 Tagen auftraten. Auch die Exantheme, welche sich in einem plötzlichen Schub entwickelten und sich dann in mehrfachen Rezidiven durch längere Zeit wiederholten, entstanden erst nach einem längeren Inkubationsstadium. (Adrian 59 Tage, Hügel und Holzhäuser 43 bezw. zirka 60 Tage, beim dritten positiven Fall läßt sich das Inkubationsstadium nach den ungenauen Angaben nicht berechnen, bei meinen Versuchstieren am 46., 49., 37. Tage. Nur bei dem Schweine Neissers entwickelte sich das Exanthem plötzlich schon nach 14 Tagen in mehrfachen Schüben.)

Ferner ist bemerkenswert die weitgehende Übereinstimmung des klinischen Bildes, welches das Exanthem bei den Versuchstieren der verschiedenen Autoren darbot, speziell bei Adrian, Hügel und Holzhäuser. Es wird geschildert als blaßrote, nicht schuppende Papeln, zumeist mit Nekrose auf der Höhe der Effloreszenz, bei einem Tiere Hügels und Holzhäusers daneben auch Makeln, so daß das Exanthem ganz das Aussehen eines groß-maculo-papulösen Syphilides hatte. Das Exanthem beim Schweine Neissers stimmt einigermaßen mit denen der Tiere Hügels und Holzhäusers überein und erinnert „in der Tat an ein papulöses, bezw. an ein circinär-papulöses und impetiginös werdendes Syphilid".

Auch das Ergebnis der histologischen Untersuchung ist ein ziemlich übereinstimmendes: einfache, ziemlich oberflächliche Entzündung ohne Entwicklung irgendwelcher spezifischer Charaktere, welche als Übereinstimmung mit den histologischen Untersuchungen der Effloreszenzen menschlicher Lues gedeutet werden könnten.

Im Gegensatz zu diesen im Sinne einer syphilitischen Erkrankung der Versuchstiere negativen mikroskopischen Befunden an der Haut stehen die makro- und mikroskopischen Befunde der Nekropsie an den Organen der Tiere.

Hügel und Holzhäuser fanden bei einem Tier, welches zu Lebzeiten ein ausgesprochenes Exanthem dargeboten hatte, die Drüsen geschwollen und verhärtet (mikroskopisch: chronische Entzündnng), im rechten Mittellappen der Lunge eine Verhärtung (mikroskopisch: geringe, peribron-

chiale Infiltration), in der Leber einige verhärtete Stellen (mikroskopisch: chronische interstitielle Hepatitis). Dagegen war bei einem zweiten Tier, das auch ein Exanthem aufgewiesen hatte, das Sektionsergebnis durchaus negativ, das dritte mit positivem Erfolg geimpfte Tier kam nicht zur Sektion.

Goljachowski, dessen beide Versuchstiere nur Drüsenschwellung gezeigt hatten, fand in dem einen Fall bei der Sektion die Lymphdrüsen am Halse, Nacken, Achselhöhle bis haselnußgroß, weißgrau, auf dem Schnitte infolge vorausgegangener Blutungen pigmentiert, die Leber vergrößert, ihre Kapsel gespannt, auf ihrer Oberfläche graulichweiße Trübungen, ihre Farbe gelblichbraun. Die Milz vergrößert, an ihrer Oberfläche alte Blutungen, die Fettkapsel der Niere atrophisch, ihre eigentliche Kapsel leicht abziehbar, ihre Oberfläche gelbbraun mit streifenförmigen Blutungen, die Grenze zwischen Rinde und Mark deutlich, die Streifung der Rinde verwaschen. Die Bauchdrüsen zeigten dieselben Veränderungen wie die oben beschriebenen, an der verdickten Magenschleimhaut Narben, am Boden des Magens ein Infiltrat von 2 Querfinger Länge und 1 cm Breite, die Schleimhaut des Duodenums verdickt, bucklig, mit Blutungen. Das zweite Schwein bot auch denselben Befund dar, nur fehlten die Narben und das Infiltrat der Magenschleimhaut. (Ostapenko, dem dieses Protokoll vorgelegt wurde, gab die ganz bestimmte Erklärung ab, daß er diesen Symptomenkomplex nicht einreihen könne unter ein Bild, welches bei kranken Schweinen bisher beobachtet wurde.) Mikroskopisch fanden sich in den Lymphdrüsen hyperplastische Prozesse, stellenweise Bindegewebshypertrophie, im Mageninfiltrat fand sich in der submukösen Schichte neugebildetes Bindegewebe. Das Resultat der bakteriologischen Untersuchung war ein negatives.

Es ergaben also die der ersten Gruppe angehörigen Tierversuche, soweit sie übrigens positiv ausfielen, ein ziemlich übereinstimmendes Resultat.

Die der zweiten Gruppe angehörigen Versuche, Impfungen mit Reinkulturen des vermeintlichen Syphiliserregers, wurden von v. Niessen, Joseph und Piorkowski und mir vorgenommen. Joseph und Piorkowski erhielten kein sicheres Resultat, indem das mit Stämmen verschiedener Provenienz zweimal geimpfte Tier ein Exanthem der Genitalgegend bekam, das von Ostertag zwar als auffällig erklärt wurde, jedoch auch möglicherweise, zumal das Tier an Schweineseuche zu Grunde ging, nichts anderes darstellte als eine solche, deren Exanthem sich eben an den Geschlechtsteilen lokalisierte.

v. Niessen führte eine sehr große Zahl von Tierversuchen an Affen und Ferkeln durch. Die zur Impfung verwendeten Kulturen waren verschiedener Provenienz. Sie entstammten teils Fällen von sekundärer, teils tertiärer Syphilis.

Aus der großen Zahl dieser Versuche möchte ich vor allem die an zwei Affen hervorheben, welche mit aus Blut von tertiär Syphilitischen gezüchteten Bouillonkulturen ($^1/_2$ *ccm*) geimpft, nach zwei, bezw. fünf Tagen zu Grunde gingen. Bei anderen geimpften Affen konnte v. Niessen nach kürzerem oder längerem Inkubationsstadium allmählich sich entwickelnde Drüsenschwellung und das Auftreten von Erythemflecken, Papeln, pustulösen Effloreszenzen, die sich mit besonderer Vorliebe am Schwanz lokalisierten, und dort auch Geschwüre entstehen ließen, beobachten. Bei einigen dieser Tiere entwickelten sich auch nervöse Symptome, Taumeln, Schwindel, Krämpfe in den Extremitäten der einen Seite, im Facialis. Die Sektion ergab bei diesen Tieren neben allgemeinen Drüsenschwellungen besonderen Blutreichtum der inneren Organe und des Gehirnes; in den Fällen, welche nervöse Erscheinungen erkennen ließen, Veränderungen, welche v. Niessen als Pachymeningitis deutet, weiters Extravasate an der Oberfläche verschiedener Organe, in einem Falle ein Aneurysma des Aortenbogens, endlich Veränderungen in der Leber, akute Leberentzündung, Kapselhypertrophie u. s. w., Vergrößerung der Milz. Bei einem Teil der Tiere konnte er aus den Organsäften bezw. aus den Transsudaten im Peritoneum und Perikard den Bazillus züchten. Histologisch hebt v. Niessen ganz besonders die in manchen Fällen sehr prägnante Endarteritis obliterans hervor, die er der bei Syphilis des Menschen zu beobachtenden gleichstellt. Auch bei Schweinen bekam er sehr bemerkenswerte Resultate: vor allem nach Ablauf eines Inkubationsstadiums mehr weniger ausgebreitete und sich in Schüben wiederholende Exantheme. Bei einem Tier neben sehr reichlicher papulöser Eruption ein Geschwür am Damm, das er als Gumma erklärt. Bei der histologischen Untersuchung der Papeln und des Gumma fand er wiederum erhebliche obliterierende Intimawucherungen der Gefäße, die sonstigen Veränderungen analog denen bei Effloreszenzen der menschlichen Syphilis. Die Schnitte durch das Gumma zeigten ebensolche Bilder wie bei der Initialsklerose. Bei dem Tiere, welches diese Erscheinungen (Papeln und Gumma) darbot, entwickelte sich unter Heiserkeit und Kurzatmigkeit eine sich immer mehr und mehr vergrößernde Periostitis beider Kiefer, bei eigentümlicher, winkliger und verkrüppelter Stellung der Füße. Im Verlaufe der Beobachtung schwoll der Kieferschädel enorm an, und trat Maulsperre bei auffallender Kupferfarbe der Haut auf, die Atmung war sehr erschwert; das Tier ging endlich zu Grunde. Die Sektion ergab einen hohen Grad hypertrophischer, nicht entzündlicher Gingivitis, die Lymphdrüsen der Hals- und Kiefergegend sehr stark geschwollen, die kolossal verdickten Kiefer erfüllt von homogenen, derben und kompakten Geschwulstmassen, welche einerseits die Kiefer auftrieben, andererseits so weit in den Nasenrachenraum vorgedrungen waren, daß ihre Kuppen der hinteren Pharynxwand fest anlagen; durch die Geschwulst die Gaumenbögen konvex vorgedrängt. In der Geschwulst keine Erweichung oder Vereiterung. Die sonstigen Knochen auffallend weich, blutreich, an den Lungen starke interstitielle Bindegewebswucherungen, Milz- und Lebercirrhose. Das

Rückenmark eingebettet in eigenartige, sulzige, vaskularisierte Massen (sulzige Leptomeningitis spinalis). Histologisch in der Haut entzündliche Infiltration mit Endarteritis obliterans; die Geschwulstmasse der Kiefer ist reich vaskularisiert und enthält diffuse Zellinfiltrate und starke Bindegewebswucherungen um die neugebildeten Gefäße. Die mikroskopische Untersuchung von Leber und Milz bestätigte die makroskopisch gestellte Diagnose der Cirrhose.

Diese Tierversuche v. Niessens ergeben ein ungemein vielgestaltiges Bild, das verschiedenartigste Hautaffektionen, Erkrankungen der inneren Organe, des Blutgefäß-, Knochen- und Zentralnervensystems an dem Leser vorbeiziehen läßt. Alle diese Erscheinungen werden zurückgeführt auf die Wirkung seines Syphiliserregers. Allen gemeinsam ist bis auf die zwei, einige Tage nach der Impfung zu Grunde gehenden Affen ein kürzeres oder längeres Inkubationsstadium der Erscheinungen, der exquisit chronische Verlauf in mehrfachen Schüben, allen gemeinsam ist der histo-pathologische Befund der Bindegewebswucherungen und Gefäßerkrankungen.

Wir wollen nun untersuchen, ob, so weit dies nach den Darstellungen v. Niessens möglich ist, diese Impferfolge und Befunde, deren pleomorphem Bilde auch ein pleomorpher Erreger entsprechen soll, in ihrer Deutung als Syphilis der Versuchstiere einer ernsten, unvoreingenommenen Kritik standzuhalten vermögen.

Dazu ist vor allem notwendig, daß wir kritisch betrachten, was v. Niessen seinen Versuchstieren eingeimpft und auch betrachten das Ausgangsmaterial für diese Kulturen, die Kranken, deren Blut zur Züchtung und dessen Züchtungsprodukte zur Impfung verwendet wurden.

Unter den 11 Versuchen, welche ich diesen Betrachtungen zu Grunde legen will, sind von besonderem Interesse Versuch 10 und 11, die einzigen, welche auch an Schweinen angestellt wurden. Das eine dieser Tiere (Versuch 11) litt an der vorbeschriebenen schweren Kieferknochenveränderung, beide Tiere boten auch noch Exantheme dar, deren Schilderung, aber eben auch nur diese, sich deckt mit der der vorerwähnten Autoren, welche über scheinbar positive Impferfolge durch Blut oder Gewebsstückchen verfügen, ferner sich auch deckt mit den meinigen, welche mit Kulturen des v. Niessenschen Bazillus vorgenommen wurden.

Es läßt sich nun aus dem Protokoll ersehen, daß v. Niessen zu Versuch 10 und 11 die Kokkenform des Kontagiums verwendete. Das Ausgangsmaterial dieser Kulturen entbehrt auch nicht eines gewissen Interesses, so daß ich auf dasselbe hier näher eingehen möchte. Das Impfmaterial des Versuches 10 entstammte dem Blute eines

Kranken, der 5 Jahre nach der Infektion eine gummöse Orchitis darbot. Die Kultur aus dem Blute fiel negativ aus; erst ein halbes Jahr nach der Blutentnahme wurden von v. Niessen in der Gelatine, welche inzwischen bei Zimmertemperatur gelassen wurde, mikroskopisch „die großzelligen kokkenförmigen Derivate des Syphiliserregers" wiederholt nachgewiesen und in Bouillon zum Fortvegetieren gebracht. Noch interessanter ist das Ergebnis der bakteriologischen Blutuntersuchung jenes Falles, dessen Kulturen zu Versuch 11 (Schwein mit nachfolgender schwerster Knochenerkrankung) verwendet wurden; auch dieser Mikroorganismus gehörte der Kokkenform des Syphiliserregers an.

Es handelte sich um einen Kranken, welcher mit einer Sklerose und kleinen, in Gruppen beisammen stehenden, herpesartigen Bläschen mit stark rotem Hof am Penis und Bauch in v. Niessens Behandlung trat. v. Niessen hielt diese Bläschen nicht für einfache Herpesbläschen, wofür sie ein jeder unbefangene Leser nach der Schilderung halten muß, sondern glaubt, daß es sich um „rudimentäre Anlagen des Primäraffektes" gehandelt habe, welche auf externem Wege über die benachbarten Teile des Integumentes verschleppt wurden, oder daß „gleichsam erratisch" die Keime der Syphilis auf dem internen Wege der Lymphgefäßarkaden versprengt wurden und als Mischinfektion (er fand nämlich auch noch andere Erreger in den Pustelchen) in Form der Pustelbildung zur Gewebsreaktion führen.

Aus dem Schankersekret sowie aus den kleinen Bläschen ließ sich nämlich 14 Tage vor Auftreten der Allgemeinerscheinungen die Kokkenform des Syphilisbazillus züchten. Die Blutuntersuchung fiel das erste und zweite Mal negativ aus. Erst die dritte, auf der Höhe der Eruptionsperiode vorgenommene ergab ein positives Resultat, und zwar, wie schon erwähnt, die Kokkenform, die sich nach mannigfachen Umzüchtungen mit dem aus der Sklerose und den Pusteln gewonnenen Mikroorganismus identifizieren ließ.

Von den übrigen Versuchen an Affen möchte ich bemerken, daß bei fünf derselben angegeben ist, der Mikroorganismus sei aus Blut bei tertiärer Syphilis gezüchtet. Ein Tierversuch an einem Affen wurde mit dem aus dem Blute der sekundären Periode gewonnenen Bazillus angestellt, leider ist nicht gesagt, welcher „pleomorphen Wuchsform" derselbe angehörte. Auch nicht bei Versuch 5, 6 und 7 (Affen); das Impfmaterial dieser letzteren entstammte zwei Fällen: der eine derselben litt an im Gefolge der vor 5 Jahren akquirierten Syphilis aufgetretenen neurasthenischen Erscheinungen, bei dem anderen, welcher Anämie und diffuse Schwellungen der

Gelenke darbot, gelang die Züchtung des Virus noch 10 Jahre nach der Infektion.

Durch dieses Studium der Versuchsprotokolle und das im bakteriologischen Teil dieser Arbeit über die „Pleomorphie“ des v. Niessenschen Bazillus Gesagte ist mit einem Schlage das bunte Bild der Erscheinungen, welche die Versuchstiere v. Niessens darboten, geklärt. Ob v. Niessen damals mit Reinkulturen gearbeitet, dies zu kontrollieren bin ich nicht in der Lage, aber so viel läßt sich seiner Darstellung mit Sicherheit entnehmen, daß er, wenn mit Reinkulturen, nicht mit denen seines Bazillus, sondern mit denen seiner Kokkenformen, oder sagen wir es lieber gerade heraus, mit verschiedenen Kokken gearbeitet hat.

Dies ergeben mit Sicherheit seine eigenen Angaben bei Versuch 10 und 11. Wenn v. Niessen aus Herpesbläschen gezüchtete Kokken mit der Kokkenform seines Bazillus aus dem Blute identifiziert, und dann zur Impfung verwendet, wenn er ferner einen großen Coccus ein halbes Jahr nach der Anlegung der Kultur in der bei Seite gestellten Blutgelatine nachweist und mit diesem vermeintlichen Syphilisvirus impft, so kann man die Schlüsse, welche er aus seinen Versuchsergebnisen zieht, nur mit ungläubigem Kopfschütteln und der allergrößten Skepsis aufnehmen. Hiezukommt noch ferner, daß er bei der größeren Zahl seiner Versuche den aus Blut tertiärer Lues gezüchteten Syphiliserreger verwendet. Ich habe bei tertiärer Syphilis das Blut stets keimfrei gefunden, v. Niessen aber nicht, ein Widerspruch, der seine Lösung vielleicht darin findet, daß v. Niessen eben das, was er bei der Blutuntersuchung gezüchtet, auch aus dem Blute gezüchtet zu haben vermeint. So konnte er z. B. auch Mikroorganismen gewinnen, welche (siehe Versuch 1) Affen 2—5 Tage nach der Impfung mit $^1/_2$ $cm^3$ einer Bouillonkultur tödteten, in geringerer Menge diesen Tieren einverleibt, sie nach längerem Siechtum eingehen ließen.

Was weiters die bei der Sektion gewonnenen makro- und mikroskopischen Befunde betrifft, so ist es schwer, nach der Schilderung v. Niessens, die von einer dem Autor vielleicht ganz unbewußten Tendenz diktiert wurde, sich ein richtiges Urteil zu bilden. Wir wissen ja alle, daß das Mikroskop ein sehr gefügiges Werkzeug ist, und daß das Hineininterpretieren in einen Befund, die Autosuggestion, zu fragwürdigen Erfolgen führen kann. Dies beweist wohl am besten unsere Histopathologie, in welcher wir, je nach der Deutung des Gesehenen, oft ganz diametralen Befunden begegnen.

Es fragt sich nun, ob sich diese Befunde nicht auch noch auf andere Weise deuten lassen. Wir wissen ja gar nichts darüber, ob Syphilis überhaupt auf Tiere, speziell auf Schweine

übertragbar ist, und worauf sich die Vermutung, daß dies der Fall ist, stützt, wir wissen nicht, ob sie, die Übertragbarkeit vorausgesetzt, beim Schwein zu denselben Veränderungen führt wie beim Menschen, und doch verzeichnen wir mit großer Genugtuung jedes Exanthem des Schweines nach der Impfung, jede Bindegewebshyperplasie in den inneren Organen des Schweines, dessen großer Bindegewebsreichtum und Neigung zu Hyperplasie bekannt ist, und stützen uns auf Befunde einer Ähnlichkeit mit der menschlichen Endarteritis obliterans an den Gefäßen der Schweine, welche von Haus aus ein auffallend hohes Endothel, besser gesagt Epithel, besitzen, das zu Verwechslungen mit Endothelwucherungen Veranlassung geben kann. Wir bauen also unsere Schlüsse auf recht fragwürdigen Prämissen auf. Hiezu kommt noch, daß v. Niessen mit uns nicht bekannten Mikroben, welche uns noch unbekanntere Stoffwechselprodukte produzieren, gearbeitet hat, mit Giften, welche vielleicht zu Veränderungen an den Versuchstieren führen können, die denen der menschlichen Syphilis ähnlich sind, mit derselben aber doch nichts zu tun haben.

Nun boten aber seine Schweine, und mit diesen will ich mich besonders beschäftigen, da die Literatur und meine eigenen Versuche Analogien darbieten, neben den geschilderten schweren Erscheinungen, die ich nicht beobachten konnte, auch Hautveränderungen, die ich mit den von den Autoren und mir beobachteten identifizieren möchte. Wie können wir dies nun erklären? Sind dieselben den Hautveränderungen der menschlichen Syphilis analog, wie dies Adrian, Hügel und Holzhäuser annehmen möchten, oder haben sie mit derselben nichts zu tun?

Für die erstere Anschauung, der Analogie mit der menschlichen Syphilis, werden verschiedene Momente herangezogen, vor allem eine gewisse Ähnlichkeit des klinischen Bildes. Das ist aber ein ziemlich fadenscheiniger Anhaltspunkt. Typische Exantheme der menschlichen Syphilis lassen sich aus der Analyse der Effloreszenzen allein, aus ihren ganz bestimmten klinischen Charakteren ohne weiteres diagnostizieren; in fraglichen Fällen menschlicher Syphilis aber läßt diese Analyse häufig im Stich. Die Diagnose wird dann erst ermöglicht durch eine Summe anderer Erscheinungen, welche mehr weniger das Bild der konstitutionellen Syphilis vervollständigen. Und auch da unterlaufen jedem Syphilidologen noch Fälle genug, bei welchen die angeführten Kriterien zur Diagnosenstellung nicht ausreichen, und bei welchen er die Diagnose ex iuvantibus, durch die Wirkung der spezifischen Therapie, die histologische Untersuchung u. s. w. stellen zu

trachten muß. Ich glaube also nicht genug davor warnen zu können, auch hier dem verhängnisvollen post hoc—propter hoc zu folgen, und Exantheme, welche bei Versuchstieren nach Impfung mit Blut Syphilitischer oder deren Krankheitsprodukten, oder Injektion von Kulturen auftreten, als Syphilis wegen einer gewissen äußeren Ähnlichkeit der Effloreszenzen mit denen der menschlichen Syphilis zu deuten. Beweis dessen der negative histologische Befund quoad luem, der von allen Autoren mit einem gewissen, zwischen den Zeilen zu lesenden Mißvergnügen verzeichnet wird.

Ich selbst verfüge ja auch über derartige Befunde, und es war mir von besonderem Werte und erschien mir förmlich als eine Ironie des Schicksals, daß ich auf einem Stückchen Haut von der Kehle eines gesunden geschlachteten Schweines ganz zufällig eine Effloreszenz fand, welche mit den von mir bei den geimpften Tieren beobachteten in ihrem äußeren Bilde übereinstimmte, im mikroskopischen Bilde Befunde erkennen ließ (starke perifollikuläre und oberflächliche Infiltration), wie sie Adrian verzeichnet. Auch in diesen Schnitten zeigten die Blutgefäße ein auffallend hohes Endothel, welches man ungezwungen als beginnende Endothelwucherung hätte deuten können.

Weiters wird im Sinne der Syphilisnatur der Hautexantheme der Schweine nach der Impfung verwertet, daß dieselben den pro consilio herangezogenen Tierärzten unbekannt seien. Nun, was unbekannt ist, braucht noch nicht Syphilis zu sein, und was der eine noch nicht gesehen hat, kam dem andern zur Beobachtung. Das erste Exanthem meiner Schweine, an den Ohren und am Rücken, zeigte ich Herrn Prof. Dexler, Vorstand des hiesigen tierärztlichen Institutes und Herrn Tierarzt Duschanek; beide gaben an, sie hätten etwas derartiges noch nicht gesehen. Sie ließen aber die Frage offen, ob nicht solche Exantheme beim Schwein vorkommen mögen, welche wegen ihrer Geringfügigkeit die Tiere dem Arzte nicht vorführen lassen; beide hoben hervor, daß Schweineexantheme sehr häufig seien, daß aber dieselben mit Ausnahme des Schweinerotlaufs den Tierärzten sehr wenig bekannt seien, da die Züchter bei irgendwie ausgebreiteten Ausschlägen, welche nicht rasch zurückgehen, die Tiere sofort schlachten, um einer Schädigung zu entgehen. Das zweite ausgebreitete Exanthem am Bauch konnte ich, da es in den Ferien sich entwickelt hatte, keinem der Herren zeigen; dagegen erklärte mir Herr Obertierarzt Münzer aus Plan, dem ich die naturgetreuen Aquarelle demonstrierte, ganz dezidiert, daß es sich um eine Schweineurticaria handle, von der er gerade in letzter Zeit zufälligerweise eine größere Zahl gesehen; er hob hervor, daß diese

Urticaria auch mit Bildung von Blasen, Pusteln, Nekrosen auf der Höhe der Effloreszenzen, ev. Geschwürsbildung daselbst einhergehen könne. Diese Urticaria sei wie die menschliche zumeist eine Urticaria ex ingestis, sie könne aber auch durch auf andere Weise dem Tierkörper einverleibte Giftstoffe entstehen; die Haut der Schweine, speziell der jungen Tiere, sei überhaupt für derartige erythematöse Prozesse sehr disponiert.

Es war dies ein mir um so wertvolleres Urteil, als mir auch der urticarielle Charakter dieser Effloreszenzen, speziell in deren Anfangsstadium, aufgefallen war. Ich fand in dieser Angabe eine willkommene Bestätigung der Mitteilungen Adrians, der dieselben freilich, einem anderen Gedankengang folgend, anders verwertet. Er sagt: „Bekanntlich besitzt das Schwein ein überaus leicht reizbares Blutgefäßsystem der Haut, und es wäre denkbar, daß unter dem Einflusse irgend eines Toxins oder einer auch nur von außen einwirkenden Schädlichkeit makulöse oder papulöse Effloreszenzen an der reizbarsten dieser Hautstellen, der Bauchhaut und den anliegenden Achsel- und Schenkelhöhlen auftreten, die mit Syphilis nichts zu tun haben." Diesen Satz möchte ich vollinhaltlich unterschreiben. Er fährt dann fort:

„Wir sehen dabei von jenen leichten, durch Druck oder Quetschung an jedem Tier hervorzurufenden Erythemen der Bauchhaut ab, die sehr flüchtiger Natur sind, niemals Residuen irgendwelcher Natur hinterlassen und auch nie in Gestalt von kleinen Flecken oder Papeln, sondern landkartenähnlich, nicht streng an die Stelle des Traumas gebunden auftreten. Anders die von uns beobachteten Effloreszenzen. Dieselben zeigen einen bestimmt entwickelten Gang von der Macula zur Papula, die in ihren weiteren Stadien diejenigen Modifikationen aufweist, die wir nur beim syphilitischen Exanthem zu sehen gewöhnt sind. Zerfall des Zentrums dieser scharf umschriebenen, derben Infiltrate und allmähliches Rückgängigwerden auch der übrigen Partien dieser Papel, ohne Hinterlassung von Narben oder Pigment nach längerem oder kürzerem Bestand. Dabei scheint mit auch die in der Nähe der feuchteren Stellen, Beugeflächen der großen Gelenke etc. zunehmende Intensität der den Effloreszenzen zu Grunde liegenden Infiltration, allerdings ohne eine deutliche Umwandlung in eine eigentlich kondylomatöse Form der Papel durchzumachen, bemerkenswert. Auch das schubweise Auftreten der Effloreszenzen scheint mir ein ebenso bemerkenswertes Faktum zu sein, geeignet, den von uns beobachteten Prozeß als mit Syphilis im Zusammenhang stehend zu betrachten, zumal auch diese einzelnen Schübe ein deutliches Abklingen, ein Schwächerwerden in der Wirkung des, sagen wir ruhig, dem Tierkörper einverleibten Toxins erkennen lassen."

Das in diesen Sätzen Adrians Ausgesprochene möchte ich nun nicht als auch nur halbwegs beweisend bezeichnen,

den von uns beobachteten Prozeß an der Haut der Schweine als mit Syphilis zusammenhängend zu betrachten.

Vor allem ist zu bemerken, daß nicht „nur beim syphilitischen Exanthem“ Zerfall des Zentrums der scharf umschriebenen derben Infiltrate und allmähliches Rückgängigwerden auch der übrigen Partien der aus Makeln hervorgegangenen Papeln ohne Hinterlassung von Narben oder Pigment zur Beobachtung kommt, ebensowenig wie das schubweise Auftreten der Effloreszenzen. Wir sehen vielmehr, z. B. bei den Erythemen des Menschen, welche wir auf ein dem Körper einverleibtes Toxin zurückzuführen geneigt sind, auch ein derartiges Neben- und Nacheinander von Effloreszenzen, welche alle die Charaktere aufweisen können, die das Schweineexanthem klinisch darbot, und die Adrian auf Syphilis bezog.

Es wäre ja sicher sehr verlockend, hier darauf hinzuweisen, daß das nach Einverleibung von Blut oder Effloreszenzstückchen Syphilitischer aufgetretene Schweineexanthem übereinstimme mit denjenigen, welche ich durch Injektion an Reinkulturen des v. Niessenschen Bazillus erhalten konnte; dies könnte seine Erklärung darin finden, daß das Blut und die Effloreszenzen der Syphilis auch diesen Bazillus zwar nicht immer, so doch in einer gewissen Zahl der Fälle enthalten. Dem gegenüber möchte ich aber vor zu weit gehenden Schlüssen warnen und mit besonderem Nachdruck auf die Möglichkeit, oder besser gesagt, Wahrscheinlichkeit hinweisen, daß die Haut des Schweines auf die verschiedenartigsten inneren Reize in derselben Weise antwortet.

Wenn einem Schwein Stückchen syphilitischen Gewebes unter die Haut genäht und allmählich nach der Einheilung resorbiert werden, wenn ferner Menschenblut, also ein fremdartiges Blut, dem Schweine einverleibt wird, so können wir uns sehr wohl vorstellen, daß die resorbierten Zerfallsprodukte der eingeführten Stoffe (die des Blutes schon nach Analogie mit den Serumexanthemen) auch toxisch wirken und Exantheme entstehen lassen können, oder aber auch nur zu regionärer Drüsenschwellung führen.

Würden wir diesen Tierversuchen Beweiskraft im Sinne einer spezifisch krankmachenden Wirkung, im Sinne einer Syphilis des Menschen zusprechen, so müßten dieselben immer zu gleichartigen oder wenigstens einander ähnlichen Erscheinungen auf der Haut führen, und bei sonst gleicher Versuchsanordnung nicht bald auftreten, bald ausbleiben. Und wenn sich Goljachowski in diesem Dilemma dadurch zu helfen sucht, daß er der Rasse der verwendeten Schweine eine gewisse Bedeutung für das Auftreten oder Ausbleiben der nach der Impfung aufgetretenen Erscheinungen zuschreibt, so möchte

ich zur Entkräftigung dieser Anschauung hinweisen auf die Versuche Neissers. Bei einem einzigen der geimpften 18 Schweine trat ein Exanthem auf, während die fünf Geschwisterschweine, also Tiere desselben Wurfes und derselben Rasse, stets gesund und ohne alle Erscheinungen blieben.

Daß nach der Einimpfung von Kulturen des vermeintlichen Syphilisbazillus Exantheme bei meinen Tieren auftraten, ist auch kein stringenter Beweis weder für den Zusammenhang zwischen injiziertem Bazillus und Exanthem, noch viel weniger für den Zusammenhang des Exanthems mit Syphilis des Menschen, denn es läßt sich, wenigstens vorläufig, nicht dem Einwande begegnen, daß die Schweinehaut bei ihrer gegen äußere und innere Reize großen Empfindlickkeit vielleicht auch auf die Stoffwechselprodukte einer oder der anderen ihnen injizierten Bazillenart mit den gleichen Erscheinungen antwortet. Einen Beweis für die Richtigkeit dieser Vermutung möchte ich sogar darin erblicken, daß v. Niessens Schweine auf Injektion der Kokkenkulturen neben anderen Erscheinungen auch mit Exanthemen reagierten.

Es ist ferner noch folgendes zu erwägen: Die von mir beobachteten Exantheme wurden, wie schon erwähnt, von fachmännischer Seite als Schweineurticaria gedeutet, deren vorübergehendes oder schubweises Auftreten als Urticaria ex ingestis auf das Futter, auf vorübergehende Störungen in der Verdauung bezogen wird. Wenn nun gleichzeitig (Hügel und Holzhäuser) geimpfte, oder mit einer Differenz von drei Tagen geimpfte Tiere (meine Versuche) gleichzeitig an einer Urticaria erkrankten, so beweist dies nur, daß sie eben gleichzeitig derselben, vielleicht durch das Futter gegebenen und ein Erythem hervorrufenden Schädigung unterlagen. Das gleichzeitige Auftreten von Exanthem bei diesen gleichzeitig geimpften Versuchstieren läßt sich also auch noch in anderer Weise deuten.

Was bleibt also nun von dem stolzen Gebäude der Syphilisätiologie übrig, das v. Niessen aere perennius aufgerichtet zu haben glaubte? Die Fundamente dieses Baues haben sich als morsch erwiesen, die Prämissen, auf welchen er seine hochfliegenden Folgerungen aufbaut, haben einer, ich kann dies wohl ruhig sagen, ganz unvoreingenommenen Kritik nicht stand gehalten. Von den bekannten Forderungen Kochs, welche erfüllt werden müssen, wenn ein bei einer Infektionskrankheit gefundener Mikroorganismus mit Fug und Recht als Erreger derselben angeschuldigt werden soll, ist auch nicht eine in

einwandsfreier Weise erfüllt worden. Der Bazillus v. Niessens läßt sich nicht konstant bei Syphilis nachweisen. Dieser nichtkonstante Bazillus läßt sich zwar rein züchten, seine Kulturen rufen aber beim Versuchstier nicht immer eine Erkrankung hervor, und wenn sie dies tun, nicht eine solche, welche mit der Krankheit identisch wäre, als deren Erreger sie angeschuldigt werden; endlich konnte ich ihn aus den geimpften Tieren nicht wieder zurückzüchten.

Damit ist wohl der Beweis erbracht, daß dieser von mir in nicht ganz der Hälfte der Fälle von sekundärer Syphilis in deren Eruptionsperiode gezüchtete Bazillus, und auch der von Joseph und Piorkowski, deren Versuche ich zwar nicht nachgeprüft habe, deren Bazillus aber nach dem, was in Karlsbad demonstriert wurde, identisch ist mit dem v. Niessens und dem meinen, mit Syphilis nicht in ätiologische Beziehung gebracht werden kann. Er ist nichts anderes als ein die Syphilis des Menschen manchmal begleitender, wahrscheinlich ganz harmloser Schmarotzer, der von der Haut oder Schleimhaut aus in die Lymphbahnen aufgenommen, in die Drüsen und dann in das Blut weitertransportiert wird, in welchem er in sehr geringer Zahl in der Eruptionsperiode der Syphilis kreist. Es wird sich daher empfehlen, bezüglich der gefundenen Mikroorganismen, wie dies Prof. Pick in Karlsbad betont hat, nicht von Bazillen der Syphilis, sondern von Bazillen bei Syphilis zu sprechen.

## Literatur.

Adrian, C. Über Syphilisimpfungen am Tiere. Arch. f. Dermatol. u. Syphilis. Bd. XLVII. 1899.

Brunner. Zitiert bei Flügge.

Delbanco. Diskussionsbemerkungen zum Vortrage Josephs und Piorkowskis. Verhandlungen der Gesellschaft deutscher Naturforscher und Ärzte. 74. Versammlung zu Karlsbad. II. Teil. 2. Hälfte. Leipzig, bei Vogel 1903. p. 494.

Disse und Taguchi. Über das Contagium der Syphilis. Deutsche med. Wochenschr. 1886.

Doehle. Über Färbung von Organismen in syphilitischen Geweben und die Übertragbarkeit der Syphilis auf Meerschweinchen. Münchener med. Wochenschr. 1897. p. 1131.

Flügge. Die Mikroorganismen. Bd. II. 1897. p. 477.

Goljachowski. Resultate der Impfung mit Syphilis an Schweinen. Journale Russe des maladies cut. et ven. Bd. I. p. 187.

Hügel und Hölzhäuser. Vorläufige Mitteilungen über Syphilisimpfungen am Tiere. Arch. f. Dermatol, u. Syphilis. Bd. LI. 1900. p. 225.

— Mitteilungen über Syphilisimpfungen am Tiere. Arch. f. Derm. u. Syph. 1901. Bd. LV. p. 200.

Joseph und Piorkowski. Beitrag zur Lehre von den Syphilisbazillen. Berliner klinische Wochenschr. 1902. Nr. 13, 14.

— Weitere Beiträge zur Lehre von den Syphilisbazillen. Verhandlungen der Karlsbader Naturforscherversammlung 1902. p. 486.

— Weitere Beiträge zur Lehre von den Syphilisbazillen. Deutsche med. Wochenschr. 1902. Nr. 50, 52.

Lustgarten. Über spezifische Bazillen in syphilitischen Krankheitsprodukten. Wiener med. Wochenschr. 1884.

Nakanishi. Bacillus variabilis lymphae vaccinalis. Zentralbl. f. Bakteriologie und Parasitenkunde. Bd. XXVII. Nr. 18, 19. p. 641.

Neisser. Was wissen wir von einer Serumtherapie bei Syphilis und was haben wir von ihr zu erhoffen? Festschrift für F. J. Pick. Bd. II. p. 431.

Neisser. Über Versuche, Syphilis auf Schweine zu übertragen. Arch. f. Derm. u. Syph. Bd. LIX. 1902. p. 163.

Neumann. Die Syphilis. Wien 1896. Alfred Hölder.

v. Niessen Max. Beiträge zur Syphilisforschung. Heft 1—7. Wiesbaden, Selbstverlag 1900—1902.

Paulsen. Demonstration in der biologischen Abteilung des ärztlichen Vereines Hamburg. Sitzung vom 14. Jan. 1902. Ref. in der Münchener med. Wochenschr. 1902. Nr. 9.

Pfeiffer, H. Über Bakterienbefunde in der normalen männlichen Urethra und den „Syphilisbazillus" Max Josephs. Wiener klin. Wochenschrift 1903. Nr. 26.

Pick F. J. Diskussionsbemerkungen zum Vortrage Josephs und Piorkowskis auf der 74. Versammlung deutscher Naturforscher und Ärzte in Karlsbad. Verhandlungen. p. 495.

Proksch. Die venerischen Erkrankungen und deren Übertragbarkeit bei einigen warmblütigen Tieren. Vierteljahresschrift f. Dermat. u. Syph. Bd. X.

Schenk und Lichtenstern. Studien über den Keimgehalt aseptischer Wunden. Zeitschrift für Heilkunde. Bd. XXII. 1901. Heft 6.

Waelsch, L. Besprechung von v. Niessens Beiträgen zur Syphilisforschung. Arch. f. Derm. u. Syph. 1901. Bd. LVII. p. 310.

— Diskussionsbemerkungen zum Vortrage Josephs und Piorkowskis auf der 74. Versammlung deutscher Naturforscher und Ärzte in Karlsbad 1902. Verhandlungen p. 491.

— Über Bazillenbefunde bei Syphilis. Vortrag, gehalten auf dem VIII. Kongreß der deutschen dermat. Gesellschaft zu Sarajewo 1903.

Welch. Conditions underlying the infection of wounds. Amer. Journ. of the science 1891.

Winternitz. Diskussionsbemerkungen zum Vortrage Josephs und Piorkowskis auf der 74. Versammlung deutscher Naturforscher und Ärzte in Karlsbad. Verhandlungen p. 495.

— Diskussionsbemerkungen auf dem VIII. Kongreß der deutschen dermat. Gesellschaft zu Sarajewo 1903.

# Über einen Fall von malignem Plasmom.

## Vorläufige Mitteilung

von

Dr. med. **Rudolf Hoffmann** — München.

---

In der Prosektur des Krankenhauses r. d. Isar zu München kam im Vorjahre ein Fall von Myelom zur Sektion. Der weitaus größte Tumor saß am rechten Darmbein. Weitere Tumorknoten fanden sich in den Knochen der Konvexität und der Basis des Schädels, im linken Gaumenbein, im Sternum, in den Extremitates sternales der Klavikel, in der IX. rechten Rippe und im X. Brustwirbel. Außerdem wies die Leber 2 metastatische Knoten auf. Über den Fall werde ich eingehend in Zieglers Beiträgen berichten. Hier möchte ich nur kurz auf einige Besonderheiten des Zellcharakters hinweisen.

Alle Geschwulstknoten sind aus uniformen, dichtgedrängt ohne Zwischensubstanz an einander liegenden Rundzellen zusammengesetzt. Die Vaskularisation ist eine sehr reichliche. Stellenweise erstrecken sich weite Blutseen zwischen den Zellen, anderwärts lagern als Reste früherer Blutungen mächtige Schichten von Gerinnungshyalin, welches zuweilen fast eine Art Gehäuse um die einzelnen Zellen bildet.

Die Zellen zeigen eine rundliche ovale Gestalt. Die Kernteilung ist eine direkte und indirekte. Zweikernige Zellen sind in auffällig hoher Zahl vorhanden. Die Zellgröße wechselt von Kernen mit ganz schmalem Cytoplasmasaum bis zu recht voluminösen Formen. Die meist rundlichen Kerne liegen exzentrisch, zuweilen mit $^1/_3$—$^1/_2$ ihres Volumens außerhalb der Zellperipherie. Das Chromatin ist in der Nähe der Kernhülle stärker angehäuft. Das Cytoplasma zeigt ganz spezifische Verhältnisse. Man kann einen hellen zentralen Hof und eine Randpartie unterscheiden, in der die chromophile Substanz des Cytoplasmas angehäuft ist. Selbst bei den kleinsten Zellformen (verhältnismäßig großer Kern und schmaler Zelleib) erkennt man bei langsamem Drehen der Mikrometerschraube eine Aufhellung an der Seite des Kerns, wo die größte Cytoplasmamasse liegt. (Färbung mit Thionin-Eosin.) Die Zellen präsentieren sich also als Plasma-Zellen des Marschalkoschen Typus.

Einen solchen Myelomfall, dessen Geschwulstknoten aus Plasmazellen zusammengesetzt waren, hat als erster James H. Wright (Journal of the Boston Soc. of Med. Sciences Vol. IV pp. 195—204, 1900) veröffentlicht. Seine sehr scharfe Beobachtung des Zelltypus führte ihn zu dem Schluß, den die vorzüglichen Abbildungen bestätigen, daß die

Zellen „are essentially »plasmacells« or immediate descendants of them". Auch ihm fiel auf, daß in vielen Zellen das Cytoplasma sich in seiner centralen Partie sich nicht so tief färbte, wie in den peripheren Abschnitten, so daß sie deutlich blasser erscheint.

Mit der Ausbreitung der hellen Innenzone hängt die auffallende excentrische Lage des Kerns zusammen. Je größer der helle Hof ist, um so näher der Zellhülle liegt der Kern. Seiner Lage nach entspricht ersterer dem Mikrozentrum Heidenhains, an vielen Kernen läßt sich auch die kleine Delle in der Kernoberfläche beobachten. Bei stärkerer Vergrößerung erkennt man, daß der helle Hof aus einer sehr großen Zahl feinster Tröpfchen besteht. Sie drängen die chromophile Substanz, welche dadurch viel dichter gelagert wird, gegen die Peripherie hin. Die Art der Ausbreitung der Tröpfchen läßt es als möglich erscheinen, daß es sich um Kernprodukte handelt.

Das eigentümliche Zellbild hat einige Ähnlichkeit mit den bei Epithelioma contagiosum veränderten Epitholien, eine gewisse auch mit den Langhansschen Blasenzellen. Ganz ähnlich ist aber der Befund, den Prus (Zentralblatt f. allg. Pathol. 1895) bei einem Fall von Pferdetyphus erhob, nur handelte es sich dort um Mastzellen (Sekretgranula?), hier um Lymphocyten resp. Plasmazellen.

Bei Besprechung der Genese der Plasmazellen weise ich auf eine ältere Arbeit Councilmans (Journal of experimental Med. 1898) hin, deren Ergebnisse in der deutschen Plasmazellliteratur noch nicht verwertet worden sind. Er berichtet über das stete Vorkommen von Plasmazellanhäufungen in den Nieren bei akuter interstitieller Nephritis (bestätigt durch Howard, Americ. Journal of Med. Sciences 1901) und weist, wie auch Schlesinger (Virch. Arch. 165) darauf hin, daß in vielen Fällen ein sehr großer Teil der Rundzellen der Dünn- und Dickdarm-Mucosa aus Plasmazellen besteht.

Ich betrachte die Plasmazellen als farblose Rundzellen (Lymphocyten), deren Zelltätigkeit auf irgend einen Reiz hin exzessiv gesteigert ist. Diese findet ihren Ausdruck in der Abgabe einer flüssigen Substanz an die Umgebung. In welcher genetischen Beziehung die Plasmazellen zu den übrigen Markelementen, den Leukocyten, den Myclocyten, Mastzellen und Erythroblasten stehen, müssen weitere Untersuchungen lehren. Jedenfalls ist Ähnlichkeit mit den Erythroblasten vorhanden. Von ihnen unterscheiden sich die jungen Plasmazellen fast nur durch den Mangel des Cytoplasmas an Hämoglobingehalt.

Den vorliegenden Tumor bezeichne ich als malignes Plasmom wobei ich aber die Bezeichnung Plasmom nicht im Unnaschen Sinne als Anhäufung gewisser histiogener. Rundzellen auffasse, sondern als Bezeichnung für eine Geschwulst, entstanden durch Hyperplasie eines bestimmten Zellelementes des roten Markes.

# Bericht über die Leistungen

auf dem

## Gebiete der Dermatologie und Syphilis.

# Geschlechts-Krankheiten.

(Redigiert von Prof. **Neisser** und Dr. **Schäffer** in Breslau.)

---

## Anatomie, Physiologie des Urogenital-Apparates.

**Kozlowski**, B. Das Konservieren und Färben von mikroskopischen Präparaten der Harnsedimente. Virch. Arch. Bd. CLXIX, pag. 161.

Nachdem das Sediment mit einer schwachen Lösung irgend einer Anilinfarbe gefärbt worden ist (gewöhnlich 1% Eosin), wird es auf dem Objektträger mit einem Tropfen Farrantscher Flüssigkeit vermischt und mit einem Deckglas bedeckt. Die Herstellung von „Farrants mounting Fluid" wird mitgeteilt. Die Lösung kann auch gebrauchsfertig von Merck-Darmstadt bezogen werden. Die damit hergestellten Präparate sind sehr dauerhaft und lassen noch nach langer Zeit charakteristische Details erkennen. Alfred Kraus (Prag).

**Poscharowskiy**, J. Über Bakteriurie der Kinder. Journal russe de mal. cut. etc. 1901. Nr. 9.

Unter 14 untersuchten Fällen fanden sich bei 6 Kindern im Harne nur säurebeständige Bazillen, bei 8 Fällen außer diesen noch mit dem zur Nachfärbung benützten Methylenblau gefärbte. (Baumgartensche Methode.) In den Organen von 4 nach kurzem Krankenlager verstorbenen Kindern konnte derselbe Befund in Harnblase, Darm, Milz und Herz erhoben werden. Die Mikroben hatten mit den in dem Wasser des im Laboratorium befindlichen Froschbehälters gefundenen eine große Ähnlichkeit. (Siehe die Möllerschen Grasbazillen, Rabinowitsche Butterbazillen etc.) Kulturen gelangen auf Serum, Blutagar, Gelatine und glichen den von Laser, Czapelewski und Fraenkel beschriebenen, welch letzterer sie als Pseudodiphteriebazillen anspricht.

Richard Fischel (Bad Hall).

**Solotarew.** Über die Mikroorganismen des Smegmas. Journal russe de mal. cut. etc. 1901. pag. 668.

Die Durchsicht von zahlreichen Smegmaaufstrichpräparaten (Färbung mit Ziehlschem Fuchsinanilinwasser, Entfärbung in 3—5%

$H_2SO_4$, Methylenblau und die Baumgartensche Methode) brachte S. auf den Gedanken, die kokkenförmigen Gebilde als Entwicklungsvorstadien der Bakterien aufzufassen. Das Experiment, die nach je 24 Stunden vorgenommene Untersuchung des Smegmas im erstmalig sauber gereinigten Präputialsack, bestätigte diese Auffassung. Während nach dem ersten Tage die blau sich färbenden Kokkenformen die rot gefärbten überragen, zeigten sich am dritten rotgefärbte Stäbchen in Überzahl. Ob die an den Schnitten von Präputium in allen Schichten der Haut vorgefundenen rotgefärbten Körnchen Bakterienformen entsprechen, wird sich erst entscheiden lassen, wenn Kulturversuche gelungen sein werden. Die vom Autor angestellten ergaben kein befriedigendes Resultat.

Richard Fischel (Bad Hall).

**Kusnetzow, M.** Ein Fall von Mißbildung der äußeren Geschlechtsorgane. Journal russe de mal. cut. etc. 1901. p. 392.

Ein Fall von Penis hypospadiacus scrotalis et urethra fissa, der in die gr. Gruppe der Pseudohermaphroditen und im Speziellen zu den Androgynoiden (Pozzi) gehört. Die Operation brachte eine Verlängerung des Gliedes auf 8 *cm* zuwege. Nach derselben Erleichterung des Urinierens. Die Potentia coeundi wurde ermöglicht, die Pot. generandi wegen der hypospadischen Urethralöffnung fraglich. Auch ein Fall von Gynaekomastie erfährt eine kurze Beschreibung.

Richard Fischel (Bad Hall).

**Sovinskii, S.** Einige Fälle idiopathischer Spermatorrhoe. Journal russe de mal. cut. etc. 1901. Novbr.

Allen drei Fällen ist es gemeinsam, daß bei jugendlichen 19 bis 26jährigen Individuen ohne bekannte Ursache (keine Exzesse in venere und Baccho, nur mäßige Onanie, kein Abusus von Tabak, keine vorangehenden nervösen Störungen) bei der Defäkation und nach beendeter Urinentleerung idiopathische Spermatorrhoe eintrat, zum Unterschiede von der symptomatischen, der anatomischen Veränderung in den Urogenitaltrakt oder Störungen in den nervösen Zentren zu Grunde liegen. Brompräparate und Hydrotherapie brachten sichtliche Besserung. Die begleitenden neurasthenischen Beschwerden (Abnahme des Gedächtnisses, Müdigkeit, Herzbeschwerden) sind eine Folge des durch die Krankheit hervorgerufenen Affektes und zeigten durch die eingeleitete Therapie einen wesentlichen Rückgang. Richard Fischel (Bad Hall).

**v. Büngner.** Über die Tuberkulose der männlichen Geschlechtsorgane. Bruns' Beiträge z. klin. Chirurgie. Bd. XXXV. pag. 1. 1902.

Verfasser bekennt sich auf Grund seiner Erfahrungen als ein entschiedener Vertreter einer aszendierenden Verbreitung der Genitaltuberkulose des Mannes, so zwar, daß zuerst ein Herd im Nebenhoden entsteht und von diesem aufsteigend die Erkrankung des Samenleiters einsetzt. Die absteigende, d. h. in der Niere beginnende, dann sekundär Harnleiter, Prostata etc. befallende Tuberkulose kommt zwar vor, aber nur ausnahmsweise. Therapeutisch tritt er warm für die von ihm zuerst

empfohlene hohe Kastration mit Evulsion des vas deferens ein, die nur ausnahmsweise — in besonders vorgeschrittenen Fällen — durch blutige Exstirpation desselben unter Kontrolle des Auges zu ersetzen ist. Die hohe Kastration empfiehlt er hauptsächlich deswegen, um ein möglichst großes Stück des vas deferens zu entfernen, welches in den meisten Fällen bei Tuberkulose des Nebenhodens in seinem unteren Teile auf einer verschieden langen Strecke tuberkulös erkrankt ist. Bei allgemeiner Genitaltuberkulose hat sich v. Büngner mit Vorteil neben der chirurgischen Therapie der Einspritzungen von Jodoformglyzerin in den Stumpf des vas deferens bedient. Er nimmt an, daß dasselbe in die Samenblasen etc. eindringt und dort lokal die Tuberkelbazillen bekämpft. Verf. bespricht dann noch die Differentialdiagnose der Prostatatuberkulose zu anderen Prostataerkrankungen und teilt zuletzt ausführliche Krankengeschichten seiner Fälle von Genitaltuberkulose nebst histologischen Befunden mit. Alexander (Breslau).

**White**, Charles Powell. Contagious Growths in Dogs. British Medical Journal 19. Juli 1902.

Washbourn und Bellingham Smith berichteten im Jahre 1898 über kontagiöse Wucherungen an den Genitalorganen von Hunden. 12 Hündinnen wurden von einem Hunde belegt. Bei 11 zeigten sich Wucherungen in der Vulva. Ein 2. Hund belegte 3 von diesen Hündinnen und dann 2 gesunde. Eine von den letzteren wurde infiziert, die andere entkam. Die Wucherungen erschienen ungefähr 1 Monat nach dem Wurf. Sie waren einzeln oder multipel, gestielt oder das Gewebe infiltrierend. Spontane Heilung wurde nicht beobachtet. Impfungen mit diesen Wucherungen fielen nur bei Hunden positiv aus. Bei einem Fall, der subkutan geimpft worden war, zeigten sich Metastasen in der Leber und Milz. In einem 2. Fall, der an den Genitalien geimpft wurde, kam es spontan zur Abheilung. Das Tier war darauf immun. Verfasser beschreibt zwei ähnliche Fälle. Eine Hündin wurde von einem scheinbar gesunden Hunde belegt. Kurz nach dem Wurf erschien ein Tumor in der Vagina, 5 Monate später an einer Brustdrüse. Beide Tumoren wurden operativ entfernt. Ca. 12 Monate später noch kein Rezidiv. Eine 2. Hündin wurde von demselben Hunde ca. 4 Monate später belegt. Auch hier erschien bald nach dem Wurf ein Tumor in der Vagina, der 13 Monate später entfernt wurde. Beide Hündinnen warfen je 2 gesunde Junge. Derselbe Hund belegte noch vier andere Hündinnen, die alle infiziert wurden und an den Folgen zu Grunde gingen, nur eine warf Junge, die sehr schwächlich waren. Die zweite Hündin wurde noch von drei anderen Hunden belegt, die ebenfalls infiziert wurden und eingingen, desgleichen der ersterwähnte Hund. Die Wucherungen zeigten eine warzige Beschaffenheit und umgreifen die ganze Zirkumferenz der Vagina in etwa 1—1½ Zoll Länge, ohne aber die Muskelschicht zu infiltrieren. Dabei waren dieselben sehr empfindlich und bluteten leicht. Mikroskopisch bestanden dieselben aus kleinen Rundzellen, die dicht aneinander lagen, wahrscheinlich in einem feinen Reticulum; die Grenze gegen das

gesunde Gewebe war sehr scharf, Kapsel war keine vorhanden. Bei einem Präparat fand sich ein Lymphgefäß, welches einen kleinen Knoten, aus diesen Wucherungen bestehend, in seiner Wandung zeigte. Bezüglich der Zugehörigkeit dieser Geschwülste zu den Sarkomen — wohin sie von Washbourn und Bellingham gerechnet wurden — oder zu den Infektionskrankheiten läßt Verfasser die Frage offen.

R. Böhm (Prag).

---

## Gonorrhoe und deren Komplicationen.

**Himmel**, J. Die Rolle des Neutralrots bei der Phagocytose überhaupt und bei der gonorrhoischen im besonderen. Journal russe de mal. cut. etc. 1901. Nr. 7.

Nach Würdigung der Arbeiten von Ehrlich, Przemycki, Prowaczek, Arnold, Uhma und der eingehenden Versuche Platos wird über die eigenen im Metschnikowschen Institut in Paris angestellten Beobachtungen berichtet, deren wesentlichsten Befunde Himmel zu folgenden Schlußsätzen veranlassen: In lebenden Leukocyten färben sich alle phagocytisch aufgenommenen Bestandteile mit Neutralrot. (1 $cm^3$ der kalt gesättigten N.-Rotlösung auf 100 $cm^3$ phys. Na Cl-Lösung.) Die in denselben sich färbenden Granula sind Produkte des Stoffwechsels der Zellen oder das Resultat ihrer sekretorischen Tätigkeit. Die Dauer und Intensität der Färbung hängt von der Lebensfähigkeit und mehr oder weniger von dem schädigenden Einfluß des eingeschlossenen Materiales ab. Das Hyaloplasma hat nicht die Eigenschaft sauer zu reagieren und sich zu färben. Beim Zelltod neutralisiert sich das die Zelleinschlüsse umgebende Medium, es kommt zur Entfärbung der ersteren. Alle die Lebensfähigkeit der Zelle ungünstig beeinflussenden Agentien wirken in gleichem Sinne. Die vitale Färbung mit stärkeren Neutralrotlösungen unterscheidet sich nicht von den anderen ungiftigen Anilinfarben. Die von den Leukocyten gebildete Säure gehört zu den Amidosäuren. Die Färbung phagocytierter und nicht phagocytierter, toter oder lebender Gonokokken mit N.-Rot unterscheidet sich in nichts von der Färbung anderer Bakterien mit dem gleichen Farbstoff.

Richard Fischel (Bad Hall).

**Zelenew**, J. Das gonorrhoische Fieber. Journal russe de mal. cut. etc. 1901. p. 234.

Das gonorrhoische Fieber muß unter die Krankheitssymptome der Gonorrhoe gezählt werden. Es kann gleich zu Beginn der Infektion auftreten, nach Stunden und Tagen oder Wochen zählen, kontinuierlich, remittierend und intermittierend sein. Typhöse Zustände können vorgetäuscht werden, Vergrößerung der Milz, neuralgische Schmerzen und vasomotorische Störungen können es begleiten. Die Höhe des Fiebers (bis 40°) hat auf den Eiterungsprozeß oft keinen Einfluß. Die Temperatur-

erhöhung scheint durch den Übergang von Gonokokkentoxinen in das Blut bedingt zu sein. 15 Krankengeschichten sind der Arbeit eingefügt.

Richard Fischel (Bad Hall).

**Barannikow**, J. Zur Frage der Bakteriologie der Urethritiden. Journal russe de mal. cut. etc. 1901. p. 513.

In einem Falle von Urethritis acuta ließen sich Stäbchen kultivieren, die den von Spirig (Zentrbl. f. Bakteriol. Bd. XXVI) beschriebenen Diphtheriebazillen in allen Einzelheiten glichen. Bezüglich der Details der Kulturen muß auf das Original verwiesen werden.

Richard Fischel (Bad Hall).

**Berkenheim**, G. Vulvo-vaginitis gonorrhoica. Dietskaja Medicina 1902. Nr. 3.

B. hat im Spitale der heiligen Olga in Moskau ein großes Material über die Vulgo-vaginitis der Kinder gesammelt und konnte feststellen, daß dieselbe in 75% der Fälle gonorrhoischer Natur ist. Der verhältnismäßig leichte Verlauf der Krankheit im Kindesalter ist auf die noch geringe Entwicklung des Genitaltraktes zurückzuführen. Zumeist verlief die Krankheit akut innerhalb weniger Wochen und führte zur Heilung; in etwa $^1/_3$ der Fälle nahm die Krankheit einen chronischen Verlauf.

Hochsinger (Wien).

**Fürst**, L. (Berlin). Gonorrhoe und Gravidität. Therapie der Gegenwart. Sept. 1902.

Verfasser empfiehlt zur Behandlung der durch Gonorrhoe verursachten Unterbrechungen der Schwangerschaft resp. Sterilität folgende Behandlung: gründliche Ausspülung des Uterus mit 5% Ichtharganlösung mittelst doppeltläufigem Katheder, Einlegen eines 5% Ichtharganschmelzbougies in die Uterushöhle und in die Urethra, Einlegen eines Tampons in die Scheide, der mit 2 Teilen einer 3% Asollösung und 1 Teil Glyzerin getränkt ist. Die Behandlung ist eine tägliche und dauert ca. 2—3 Wochen. Er kommt bei diesen Verfahren zu folgenden Schlüssen: 1. Für die Behandlung der weiblichen Gonorrhoe eignet sich das Ichthargen wegen seiner ohne Schädigung der Mucosa erfolgenden bakteriziden Wirkung in die Tiefe, selbst in die Rezessus der Schleimhäute in hohem Grade. Es reizt das Endometrium nicht, ist frei von störenden Nebenwirkungen und zuverlässig im Erfolge. 2. Bei gonorrhoischen Frauen lassen sich Sterilität und Neigung zu habituellen Abort durch systematische Ichthargentherapie unschwer so weit beseitigen, daß Konzeption und Austragung der Frucht zu erzielen ist. 3. Eine Gravidität bei noch nicht völlig beseitigter Gonorrhoe wird durch eine modifizierte Behandlung nicht unterbrochen. Letztere hat im Gegenteil noch den Nutzen, die Wahrscheinlichkeit erheblich zu verringern, daß das neugeborene Kind eine virulente Ophthalmie akquiriert. Bei erfolgter Konzeption geht natürlich die Behandlung nicht über das Orificium internum hinaus.

R. Böhm (Prag).

**Pick**, Walther. Zur Therapie der Gonorrhoe. Aus der dermatolog. Klinik d. k. k. Universität Prag. Prof. F. J. Pick. Therapie der Gegenwart. Feber 1903.

Verfasser empfiehlt von der großen Anzahl der spezifisch auf den Gonococcus wirkenden Mitteln vor allem das Albargin, einmal seiner ausgezeichneten Wirkung halber, dann aber auch des niedrigen Preises wegen. Nach Versuchen, die auf der obigen Klinik unternommen wurden, ergab sich ein durchschnittliches Verschwinden der Gonokokken nach 8 Tagen. Die Behandlung geschah durch Urethralspülungen mit Lösungen von 1:5000—3000, zweimal täglich, bei ambulanten Kranken einmal, doch machten diese sich noch selbst Injektionen. Die Verwendung des Albargins kann selbst im akuten Stadium erfolgen, da es keine Reizerscheinungen macht. Bei den Injektionen wurden die 1. Woche eine $^1/_4\%$, die 2. Woche eine $^1/_2\%$, dann der 3. Woche eine $1\%$ Lösung verwendet, und zwar dreimal täglich von 5 Minuten Dauer.

Bei dieser Behandlung zeigte sich, daß die Gonokokken dauernd verschwanden.

Bei chronischen und subakuten Urethritiden wurde als Adstringens nach Analogie der von Boeck empfohlenen Chromsäure-Argentum-Behandlung der luetischen Plaques Lösungen dieser Mittel zu Injektionen verwendet und zwar in Konzentrationen von 1:4000 bis 1:2000. Die Kranken wurden angewiesen, früh und abends, dann abends und später jeden 2. Abend Injektionen in der Weise vorzunehmen, daß sie zuerst eine Injektion mit der Chromsäurelösung machten, dieselbe 1—3 Minuten in der Harnröhre hielten, dann die Spritze mit Wasser ausspülten und Argentumlösung von der gleichen Konzentration auf die gleiche Dauer injizierten. Rasches Abnehmen der Sekretion und Umwandlung des leukocytären Katarrh in einen desquamativen. Indiziert erscheint die adstringierende Behandlung, wenn die akuten Erscheinungen abgeklungen sind und der Morgentropfen nur mehr glasig erscheint.

Rudolf Böhm (Prag).

**Klotz**, Hermann G. Albargin or Gelatose Silver in the Treatment of Gonorrhoea. Med. News. Nov. 29. 1902.

Klotz betont nochmals die vorzügliche Wirkung des Albargins bei der Gonorrhoea, das er in zahlreichen Fällen nach der Methode von v. Sehlen anwandte. 26 Fälle jedoch bilden die Basis der vorliegenden Arbeit. 21 derselben waren Fälle rezenter Infektion, von denen 15 innerhalb 24 bis 26 Stunden nach dem Auftreten der ersten Symptome in Behandlung kamen. Selbstverständlich wurde das Sekret stets auf Gonokokken untersucht. Von diesen fünfzehn Patienten wurden 11 innerhalb acht Tagen geheilt. Gelegentlich sistierte der Ausfluß schon nach der ersten Einspritzung, so daß eine weitere Untersuchung auf Gonokokken unmöglich war. Die Durchschnittszahl der Einspritzungen, die täglich von K. vorgenommen wurden, war vier. In den übrigen Fällen war das Resultat nicht so günstig und bedurfte es entweder einer mehrwöchentlichen Behandlung oder es mußte zu anderen Methoden

geschritten werden. In den Intervallen machte der Patient sich selbst Einspritzungen adstringierender Lösungen. Durchschnittlich bediente sich Klotz einer ½—2% Lösung des Albargins. Selbst 5% Lösungen wurden gut vertragen. A. T. Büchler (New-York).

**Fürst**, L. Die Larginbehandlung der Ophthalmogonorrhoea neonatorum. Ztrbl. f. Khk. VI. 3.

L. Fürst hat das Largin in 37 Fällen gegen Ophthalmoblennorrhoea neonatorum in Anwendung gebracht und zwar 22mal prophylaktisch und 15mal therapeutisch. Er schreibt dem erwähnten Präparate zahlreiche besondere Vorzüge gegenüber dem leicht zersetzlichen und stark verätzenden Argentum nitricum, das bisher stets in Gebrauch genommen wurde, zu, so insbesondere: leichte Löslichkeit in Wasser, große Haltbarkeit, stark bakterizide Wirkung bei hoher Imbibitionsfähigkeit, resp. Fähigkeit, unzersetzt in die tieferen Schleimhautschichten einzudringen. Auf Grund seiner günstigen Erfahrungen empfiehlt F. das Largin für die Therapie und ganz besonders für die Prophylaxe der Ophthalmoblennorrhoe an Stelle der Credéschen Einträufelungen als ein unschädliches Mittel, dessen einfache Handhabung den Hebammen, resp. sonstigen behandelnden Personen ruhig überlassen werden könne. Hochsinger (Wien).

**Stern**, Richard. Die Behandlung der Gonorrhoe mit Chinolinwismutrodhanat Edinger. (Crurin pro injectione.) Dtsch. med. Woch. Nr. 12. 19. März 1903.

Bei Nachprüfung von 50 in Josephs Poliklinik mit Crurin behandelten Gonorrhoikern konnte Stern in 32 Fällen gonokokkenfreien Ausfluß, bei 13 Besserung konstatieren. Nur eine besonders ungünstig liegende Erkrankung blieb unbeeinflußt. Verf. sieht nach seinen Erfahrungen in dem Crurin ein stark gonokokkentötendes, auch adstringierendes Mittel, welches ohne Kombination mit anderen Medikamenten wirkt. Für die Reizlosigkeit des Mittels spricht, daß ½—1%ige Emulsionen auch von nervösen Patienten gut vertragen wurden. Instillationen mit dem Guyonkatheter widerrät Verfasser, da die Pulverkörnchen die enge Katheterröhre leicht verstopften. Max Joseph (Berlin).

**Kronfeld**, A. (Wien). Zur Therapie des venerischen Katarrhs. Wiener mediz. Wochenschrift 1902. Nr. 6.

Der Autor tritt energisch für die ausgiebige Irrigation der Harnröhre bei akuter Gonorrhoe an Stelle der Injektionsbehandlung ein und hat hiezu einen eigenen Apparat, bestehend aus einem heizbaren Irrigator, Gummischlauch und Glaskanüle nach Vanghetti konstruiert. Als Irrigationsflüssigkeit empfiehlt Kronfeld 1% Ichthyollösung.

Viktor Bandler (Prag).

**Ravasini**, Carlo (Triest). Therapeutische Erfahrungen über Arhéol. Therapie der Gegenwart. Dezember 1902.

Arhéol, ein aus dem Santelöl gewonnenes Präparat, das in den verschiedenen Santelölen von 30% bis zu 90% enthalten ist, wurde von Riehl zuerst isoliert und in die Therapie eingeführt. Es soll alle Eigenschaften des Santelöles vereinigen, ohne dessen unangenehme Neben-

wirkungen zu erzeugen, wie Magen- und Darmstörungen, Exantheme etc. Verfasser wendete dasselbe hauptsächlich bei Gonorrhoe an, aber auch bei Cystitis, sowohl gonorrh. wie nicht gonorrhoischer, weiters bei Blasen-Tuberkulose. Verfasser rühmt die prompte Wirkung des Mittels in Bezug auf Herabminderung der Miktionsfrequenz und der Schmerzhaftigkeit beim Urinieren, sowie die rasche Aufhellung des Urins. Das Präparat kommt in Kapseln à 0.20 *g* in den Handel. Rudolf Böhm (Prag).

**Heuß**, E. Über Helmitol, ein neues Harndesinfiziens. Monatshefte f. prakt. Dermatolog. Bd. XXXVI.

H. sah sehr gute Erfolge von Helmitol bei Cystitis. Vorzüge desselben: 1. seine energische, auf Abspaltung von Formaldehyd beruhende Desinfektionskraft auf den Urin (4—6mal stärker als Urotropin), 2. seine Ungiftigkeit (auch bis 8 *g* pro die ruft es keine oder nur geringe Magenstörungen hervor und reizt in 1—2% Lösung nicht die Blasenschleimhaut), 3. angenehmer Geschmack. Es wird, in Wasser gelöst, zu 3—4—8 *g* pro die in 8—6stündigem Intervall gegeben; zu Blasenspülungen werden 80—100 *cm*³ einer 1—2% Lösung verwendet.

Ludwig Waelsch (Prag).

**Rosenthal**, Paul (Berlin). Über Helmitol, ein neues Harnantiseptikum. Aus Dr. Max Josephs Poliklinik f. Hautkrankheiten. Therapie der Gegenwart. Dezember 1902.

Verfasser empfiehlt das auf obiger Klinik versuchte Medikament, das ähnlich wie Urotropin, aber stärker wirkt; dasselbe ist eine Verbindung der Anhydromethylenzitronensäure mit Urotropin und seine Wirksamkeit beruht auf der Abspaltung von Formaldehyd. Dieses Mittel, „Helmitol" genannt, stellt ein in Wasser lösliches Pulver dar, das einen an Zitronensäure erinnernden Geschmack besitzt. Einzelgabe pro dos. 1—1½ *g*, pro die 3—4 *g*. Das Präparat wird gut vertragen, auch von Seiten der Niere. Verfasser führt einige Krankengeschichten an und fordert zu weiteren Versuchen auf. Der Nachweis des freien Formaldehyd im Harn geschieht mittelst Phloroglucinlösung (auf 10 *cm*³ Harn einige Tropfen, dann schütteln, Zusatz von 2 *cm*³ Natronlauge: Rosafärbung, Reaktion nach Jorinen) oder mit Ferrizyankalium und Natronlauge. Angewendet wurde das Helmitol bei Urethritis gonorrh., Cystitis und Prostatitis chron. Rudolf Böhm (Prag).

**Fürst**, M. Zur Kenntnis des Diosmal-Runge (Estr. fol. Bucer) und seine Anwendung in der Behandlung der Harnkrankheiten. Monatshefte f. prakt. Dermatologie. Bd. XXXV.

Fürst verwendet Diosmal in Pillen (2—5 dreimal täglich à 0·15) oder Kapseln (2—4 dreimal täglich à 0·3—0.5), bei akuten Gonorrhoen und Blasenkatarrhen. Es scheint in derselben Weise zu wirken, wie Santal, Copaiva u. s. w., macht jedoch keine Magen- oder Darmbeschwerden, keine Erytheme. F. ist mit der Wirkung sehr zufrieden.

Ludwig Waelsch (Prag).

**Karnowski**, A. v. Ein Fall von positivem Gonokokkenbefund in einem epididymitischen Abszeß. Monatshefte f. prakt. Dermatologie. Bd. XXXV.

Nach 7monatlichem Bestande der Gonorrhoe akquirierte der Pat. Ks. infolge Traumas eine Epididymitis. Nach 2monatlichem Bestande ist der Nebenhoden auffallend hart, ebenso der Samenstrang. Wegen dieses Befundes Verdacht auf Tuberkulose, der immer berechtigter wird, da nach weiteren 6 Wochen der unregelmäßig verdickte Nebenhoden durch einen Strang, welcher in einem kleinen Abszeß der Skrotalhaut mündet, an die letztere angelötet war. Proliferation des Abszesses; in dessen Eiter Gonokokken, keine anderen Mikroorganismen.

Ludwig Waelsch (Prag).

**Vogel**, Karl. Zur galvanokaustischen Behandlung der Prostatahypertrophie nach Bottini. Dtsch. med. Woch. Nr. 12. 19. März 1903.

Über zwei besonders unglücklich verlaufene Fälle berichtet Vogel. Bei einem 71jährigen, sonst gesunden Patienten wurde bei mit Borsäure gefüllter Blase ohne Narkose und ohne daß der Patient Schmerzen oder Schwäche äußerte, die Bottinische Operation mit dem Freudenbergschen Instrument gemacht. Trotzdem trat in unaufgeklärter Weise nach kaum einer Stunde der Tod ein. Die Sektion ergab keine Embolie. Indessen lehrte die Autopsie der Blase, daß die Inzisionen nur wenig tief gingen und keine Substanzverringerungen bewirkt hatten. Verf. schrieb diese Abschwächung der Glühkraft der Borsäure in der Blase zu und operierte einen anderen an hochgradiger Prostatahypertrophie (keine Cystitis) leidenden Patienten bei leerer Blase. Derselbe verschied nach 48 Stunden an akuter Peritonitis. Die Sektion zeigte einen die ganze Blasenwand perforierenden Schnitt, welcher von dem Instrument verursacht sein mußte. Verfasser warnt vor der Operation bei leerer Blase, da man dabei nie sicher sein könne, bei Drehung des Instruments nicht eine Falte der Blase mitzufassen und zu verletzen. Ein ähnlicher Fall wurde bereits von Freudenberg berichtet. Die Anfüllung der Blase mit Luft wäre vielleicht ein Ausweg, um sowohl die starke Abkühlung des Incisors durch Flüssigkeit als auch die Faltenbildung der Blase zu verhindern. Vielleicht wäre bei leerer Blase auch die Beckenhochlagerung eine zweckmäßige Vorsichtsmaßregel.

Max Joseph (Berlin).

---

## Venerische Helkosen.

**Himmel**, J. Über die Immunität der Tiere gegenüber dem Bazillus des weichen Schankers. Journal russe de mal. cut. 1901. Nr. 9.

Nach einer ausführlichen Literaturübersicht beschreibt Himmel seine bei Metschnikow angestellten Experimente und kommt zu folgenden Schlußsätzen:

Das geronnene und eine Zeitlang gestandene oder eine halbe Stunde auf 55° erhitzte Blut (die Versuche sind am Meerschweinchen gemacht) ist ein guter Nährboden für die Bakterien des weichen Schankers. Schon nach 6—8 Stunden zeigt sich eine deutliche Vermehrung derselben, ein Umstand, der von differential-diagnostisch-klinischer Bedeutung werden kann. Die Ducrey-Kreftingschen Bakterien haben im Organismus von Meerschweinchen, der durch verschiedene Agentien geschwächt wurde (Abkühlung der Tiere auf 4—5°, Hungern, tub. Infektion des Bauchfells etc.) eine längere Lebensfähigkeit. Durch Milchsäureinjektionen (4—5 gtt. auf einen $cm^3$ phys. Na Cl.-Lösung) und Antialexininjektionen kann man die Virulenz der Mikroorganismen steigen, so daß die Injektion einer derartigen Kultur ein Tier in 16—24 Stunden tötet. Das Antialexin hält die Leuko- und Phagocytose hintan, vernichtet die Agglutination und setzt die Immunität des lebenden Organismuses herab.

Richard Fischer (Bad Hall).

**Ullmann**, Karl, Wien. Über das Vorkommen von extragenitalen weichen Schankergeschwüren. Wiener medizinische Wochenschrift 1902, Nr. 26—30.

Ullmann beschreibt 3 Fälle von extragenitalen Ulcera mollia mit der Lokalisation an den Fingern, hebt den Wert des mikroskop Befundes von Ducreyschen Stäbchen in solchen Fällen hervor, sowie den günstigen Einfluß der Heißluftherapie. Anschließend daran bespricht der Autor die umfangreiche Literatur, welche er kritisch beurteilt.

Viktor Bandler (Prag).

**Cedercreutz**, Axel. Beiträge zur Kenntnis des Bubo inguinalis und den Wert einiger Bubobehandlungen. Therapie der Gegenwart. August 1902.

Verfasser untersuchte ein Material von 371 Kranken an der dermatologischen Universitätsklinik in Breslau bezüglich des Wertes der verchiedenen Bubobehandlungen und kommt dabei zu folgenden Anschauungen:

1. In mindestens $^1/_7$ aller Buboinguinalisfälle kann die venerische Ursache der Affektion nicht festgestellt werden. 2. In etwa $^1/_6$ aller Fälle von nach Ulcus molle entstandenen Leistenbubonen sind die Drüsenschwellungen bilateral. Sonst verteilen sich die nach Ulcus molle entstandenen Bubonen ziemlich gleich auf die beiden Seiten mit einer geringen Bevorzugung der linken Seite. 3. Die sogenannten abortiven Bubobehandlungsmethoden sind zu unterlassen. 4. Soweit wie möglich sind die Bubonen konservativ-exspektativ zu behandeln. Sehr empfehlenswert sind hiebei: heiße Sandsäcke, Spiritusverbände (mit untergelegter Zinkpaste), essigsaure Thonerdeumschläge und in den allerersten Stadien Eisblasen. 5. Bei eingetretener Eiterung — und besonders in Fällen, wo nur eine einzelne Drüse vereitert ist, ist eine kleine Inzission mit nachfolgender Injektion (eine oder mehrere) von Argentumnitricumlösung 1% bis 2% (Lang) oder — in den meisten Fällen noch lieber — Jodoformvaseline 10% zu empfehlen. Etwa $^3/_4$ oder $^4/_5$ der so behandelten Bubonen heilen

ohne größere operative Eingriffe. Die durchschnittliche Heilungsdauer dieser Fälle kann auf etwa zwei Wochen geschätzt werden. 6. Als ultimum refugium ist die breite Inzission mit Auskratzung und Jodoformgazetamponade oder die Totalexstirpation der Drüsen vorzunehmen. Die durchschnittliche Heilungsdauer der so operierten Bubonen kann auf vier bis sechs Wochen geschätzt werden. Rudolf Böhm (Prag).

---

## Syphilis. Allgemeiner Teil.

**Hutton.** Übertragung der Syphilis in die dritte Generation. Revue d'hygiène et de médecine infantiles. Tom. I. 1902. pag. 177.

In der Gesellschaft für das Studium der Kinderkrankheiten in London berichtete Hutton über folgende Beobachtung, welche die Möglichkeit der Syphilisübertragung in die dritte Generation beweisen soll, dem Referenten aber durchaus nicht einwandfrei erscheint.

Eind Kind, welches mit hereditärer Syphilis behaftet, in der 5. Lebenswoche verstirbt, stammt von einem absolut syphilisfreien Vater und einer Mutter, deren Vater vor der Zeugung derselben sicherlich syphilitisch war. Die Mutter des in Rede stehenden Kindes und Tochter des vorerwähnten syphilitischen Vaters litt bis zum Alter von 16 Jahren an „Psoriasis syphilitica". Sie heiratete mit 22 Jahren. Aus der betreffenden Ehe gieng nur dieses eine in Rede stehende Kind hervor.

In diesem Falle ist weder bewiesen, daß der Großvater vor der Zeugung bereits syphilitisch war, noch ist ausgeschlossen, daß in der zweiten Generation die Syphilis eine hereditäre war, daher hat die Beobachtung für die Frage nach der Existenz einer Übertragung der Syphilis in die dritte Generation keinen Wert. Hochsinger (Wien).

**Jadassohn** (Bern). Zur Statistik der tertiären Syphilis. Antikritische Bemerkungen. Klinisch-therapeut. Wochenschrift 1902, Nr. 39.

Anschließend an die Arbeit Webers aus Jadassohns Klinik polemisiert der Autor in diesem Aufsatz gegen die sachliche Kritik, welche Blaschko an der ersten statistischen Arbeit von Raff veröffentlicht hat. Die Einzelnheiten dieser Antikritik müssen im Original nachgelesen werden. Viktor Bandler (Prag).

**Weber** Emil, Bern. (Klinik Jadassohn.) Zur Statistik der tertiären Syphilis. Klinisch-therapeut. Wochenschrift 1902, Nr. 34—38.

Weber hat das Material, das er bearbeiten konnte, von verschiedenen Gesichtspunkten aus gesichtet; er versuchte die Häufigkeit der tertiären Lues zu konstatieren, ihre Beziehungen zur Behandlung aufzudecken, die Häufigkeit der Rezidiven, sowie den Zeitpunkt des Auftretens tertiärer Lues festzustellen. Zu Gebote standen ihm das klinische Material der Berner Klinik und das Privatmaterial von Jadassohn aus der Breslauer Privatpraxis. Als Werte fand er unter 1081 Lues-

fällen 181=17·1% tertiäre Fälle, im Privatmaterial unter 345 Luesfällen 49=14·3% tertiäre, Groen hat eine mittlere Perzentzahl von 11·8% erhalten. Unter Webers tertiären Luesfällen fand sich eine hohe Zahl von unvermittelter Spätsyphilis, unter 185 klinisch-tertiären Fällen 106=57·3%, unter 49 privaten tertiären 13=26·5% Syph. occulta. Weiters stellte Weber Betrachtungen über die Beobachtungsdauer an und fand, daß vom klinischen Material 70·1% nur im 1. Jahr der Infekt, resp. im 1. Jahre nach Auftreten der sec. Erscheinungen in Beobachtung blieben, beim privaten Material war die Zahl dieser nur im ersten Jahre Beobachteten 41%. Unter dem klinischen Material ist bei mehr als der Hälfte der Fälle die Infektion unbekannt, unter dem privaten Material ist das Verhältnis von bekannter zu unbekannter Infektion 11:1. Bei den tertiären klinischen Fällen haben nur 56 die Infektion bekannt und davon beobachteten 25 nur den Primäraffekt, 20 nur 1mal sec. Erscheinungen, von 36 Fällen des Privatmaterials haben 11 nur den Primäraffekt, 16 nur 1mal sec. Erscheinungen beobachtet, so daß man sagen kann, die meisten tertiären Luetiker hatten weder einen schweren Primäraffekt, noch schwere oder besonders häufige Sekundärerscheinungen. Von den 185 tertiären Fällen haben 143=77·3%, von den 49 privaten tertiären haben 20=40·8% der Fälle keine Behandlung durchgemacht. Von den Syphilitikern, die im 5.—10. Jahre post. inf. standen, waren unter denen, die keine oder höchstens 1 Kur durchgemacht hatten, 60% tertiär, unter denen, mit wenigstens 2—3 Kuren 16·7% und unter denen mit 4 und mehr Kuren 13·6% tertiäre Fälle. Dem zeitlichen Auftreten nach dem Infektionstermine nach fand Weber die ersten tertiären Erscheinungen im 1.—5. Jahre bei 44·6%, im 5.—10. Jahre bei 30·4%, nach dem 10. Jahre bei 25·1%. Zuletzt widmet Weber einige Bemerkungen den wiederholten Rezidiven bei tertiärer Lues; Fournier fand unter seinem Material 15—16% aller tertiären Syphilitischen mit Rezidiven, Weber 11·4% mit tertiären Rezidiven für die Klinik und 12·2% für die Privatpraxis, zugleich zeigte sich, daß die nur mit Jod behandelten tertiären Fälle häufiger Rezidiven zeigen, als solche, die auch nur mit Hg behandelt wurden. Als Anhang gibt der Autor eine Tabelle über die extragenitalen Primäraffekte und stellt fest, daß unter 540 Primärsklerosen der Klinik 507 genital und 33=6·10% extragenital waren. Viktor Bandler (Prag).

**Sukow**, N. Ein Fall von Reinfectio syphilitica. Journal russe de mal. cut. 1901. Nr. 7.

1892 erste Infektion von Allgemeinerscheinungen begleitet. 1897 sah ihn Sukow mit Leukoplasien (Plaques?), die einer Hg-Behandlung weichen. Im Mai 1900 Reinfectio, typische Huntersche Sklerose, Skleradenitis cruralis und Roseola. Nach Injektionen und Einreibungen Rückgang der Symptome. Richard Fischel (Bad Hall).

**Tarnovsky**, W. M. Atypische Formen von Syphilis. Journal russe de mal. cut. etc. 1901. pag. 71.

Die vorliegende Arbeit ist der Charakteristik der Syphilis binaria gewidmet, worunter die von direkten Nachkommen von Syphilitischen

erworbene Lues verstanden wird. Außer den sich durch nichts von dem normalen Verlauf erworbener Syphilis unterscheidenden Formen, werden drei Typen herausgehoben: die S. abortiva (bloß Entwicklung des Initialaffektes und Polyadenitis), S. levis gradus (leichte Rezidiven) S. atypica propria sic dictu, die wieder leicht und schwer verlaufen kann und sich durch Unregelmäßigkeit der Aufeinanderfolge und Länge der Pausen zwischen den einzelnen Erscheinungen auszeichnet. Einen deletären Einfluß hat die S. binaria auf die Nachkommenschaft. Sie erzeugt die doppelte Anzahl von Aborten, Todgeburten und Sterbefällen im ersten Lebensjahr als die Lues hereditaria des zweiten Geschlechtes. Das Aussterben ganzer Familien und die Verödung ganzer Ortschaften kann durch sie bewirkt werden. Richard Fischel (Bad Hall).

**Judin**, P. Zur Kasuistik des syphilitischen Fiebers. Journal de mal. russe 1901. Nr. 7.

Drei Wochen vor Beginn des Ausbruchs des makulo-papulopustulösen ersten Exanthems Temperatursteigerungen, die sich über einen Monat erstreckten und eine abendliche Höhe bis 39·6 erreichten. Allmählicher lytischer Abfall der Temperatur unter der eingeleiteten Hg-Injektionsbehandlung. Das Fieber wird als besonderes Symptom der luetischen (in diesem Falle bösartigen) Infektion aufgefaßt, da es unabhängig von den Eruptionsataken (Periostitiden, subkutane Infiltrate) auftrat. Richard Fischel (Bad Hall).

**Poltawzew**, A. P. Die Veränderungen der Schilddrüse bei Syphilitikern in der zweiten Inkubation und der Eruptionsperiode. Journal russe de maladies cutanées etc. 1901. pag. 85.

Unter 85 Syphilitikern ließen sich bei 35 Kranken eine meßbare allerdings nur unbedeutende Vergrößerung der Schilddrüse nachweisen. Diese darf nicht als gleichgültige Affektion aufgefaßt werden, da sie unter entsprechenden Bedingungen zu einer tiefgreifenden und dauernden Veränderung des Organs (kolloide Degeneration in einem Falle des Autors) führen kann. Eine deutliche Schwellung der Drüse, ein sogenannter syphilitischer Kropf muß allerdings als Ausnahmsfall betrachtet werden. Interessant ist die Bemerkung Poltawzews, daß sich bei einigen Patienten mit Vergrößerung der Gl. thyreiodea Störungen der Herzaktion einstellten. Richard Fischel (Bad Hall).

**Dolgopolow**, N. Über Syphilis der inneren Organe bei der Landbevölkerung. Journal russe de mal. cut. etc. 1901. pag. 481.

Unter 2770 Syphilitikern, die sich auf 27 Ortschaften verteilen, konnte in 30 Fällen (14 Männer, 11 Frauen, 5 Kinder), also in etwas mehr als 1% Syphilis der inneren Organe konstatiert werden. 14mal war die Leber affiziert, 8mal das Herz, 4mal die Lungen, in zwei Fällen der Magen, je einmal Pleura und Mediastinum. Einer ziemlich ausführlichen Literaturangabe mit eingeflochtenen Krankengeschichten der Autoren folgen die kurzen Notizen über das selbstbeobachtete Material. Im Besonderen kamen von der Syphilis der Leber 7 Fälle an interstitieller Hepatitis, 3mal Perihepatitis syphilitica und 4mal gummöse Affektionen zur

Beobachtung. Die Erkrankungen des Herzens betrafen 4mal das rechte Herz oder das Septum, 4mal den linken Ventrikel, von denen zwei Fälle mit Hypertrophie desselben einhergingen. Bei einem Patienten wurde eine gummöse Veränderung der Lungen mit Cavernenbildung, bei den anderen dreien interstitielle Prozesse diagnostiziert, wobei die Hämoptoe bei den letzteren auf einen Zerfall von gummösem Gewebe schließen läßt. Von Interesse sind die Bemerkungen über die derzeitigen herrschenden Ansichten, die Behandlung der Komplikation der Lungensyphilis mit Phthise betreffend.

Ein wichtiges Moment zur Unterstützung der oft schwierigen Diagnose waren die nach Ortschaften geführten separaten Aufzeichnungen über die vom Autor behandelten Syphilitiker. Diese gestatten auch einen Einblick über die Verbreitung der Seuche unter der Landbevölkerung. Energische gemischte spezifische Behandlung ohne Rücksicht auf den Allgemeinzustand ist empfehlenswert.

Richard Fischel (Bad Hall).

**Omeltschenko**, Th. Ein Fall von primärer Syphilis in anatomisch-pathologischer Beziehung. Journal russe de mal. cut. 1901. Nr. 10.

Genauer Obduktionsbefund eines im Initialstadium der Syphilis durch Selbstmord geendeten Offiziers. Anfertigung histologischer Präparate aller Organe. (Fixierung nach Flemming.) Der mikroskopische Befund ergab: Segmentatio myocardii, Periarteriitis bes. ausgesprochen an den Gefäßen der Hirnrinde, Wandverdickung der Arterien der Pia. Proliferation der Intima bloß an den Gefäßen der Sklerose. Proliferation der Lymphocyten und Fettdegeneration derselben in den beteiligten Inguinaldrüsen, gleiche Veränderungen in der Milz. Fettdegeneration der Leber, Hoden und Nieren-Kanälchen, in letzteren auch trübe Schwellung. Der bakteriologische Befund aus dem Herzblut, Milz, Leber, Lymphdrüsen negativ. Anamnestische Daten über früher durchgemachte Erkrankungen und Lebensweise waren nicht zu erlangen! Das Alter des Patienten ist nicht vermerkt. Richard Fischel (Bad Hall).

**Berliner**, C. Zur Differentialdiagnose der Syphilis und syphilisähnlicher Arzneiexantheme. Monatshefte für prakt. Dermatologie. Bd. XXXV.

Berliner weist an der Hand interessanter Fälle von Araneiexanthemen auf die große Ähnlichkeit der letzteren mit denen der Syphilis hin. Ludwig Waelsch (Prag).

**Rille.** Über eine bei Syphilistischen vorkommende Quecksilberreaktion. Dtsch. med. Woch. Nr. 6. 5. Feber 1903.

Im Hinweis auf eine von K. Herxheimer und Krause in Nr. 50 dieser Wochenschr. beschriebene reaktive Hauterkrankung bei mit Quecksilber behandelten Syphilitikern macht Rille darauf aufmerksam, daß nicht nur die dort zitierten Jarisch und Jadassohn sondern auch er diese Erscheinung beobachtet habe. Dieselbe sei sowohl in seinem Lehrbuch als auch in einer aus seiner Innsbrucker Klinik von Baer veröffent-

lichten Arbeit als rote Flecke beschrieben, welche außer der Steigerung der Roseola besonders nach subkutanen Injektionen auftraten. Ein ähnliches universelles, erythematös oder scharlachartig aussehendes Exanthem stellte sich auch bei nichtsyphilitischen Patienten ein, welche gegen Kompensationsstörung mit Kalomelpulvern behandelt worden waren.

Max Joseph (Berlin).

**Ravaut**, Étude cytologique du liquide céphalo-rachidien chez les syphilitiques. Ann. de dermatol. et de syphiligr. 1903 p. 1.

Ravaut berichtet im Anschluß an die bisher erhobenen Befunde von Milian, Crouzon u. a. über Untersuchungen der durch Lumbalpunktion gewonnenen Cerebrospinalflüssigkeit von Syphilistischen. In den Fällen von luetischer Cephalalgie ist ein größerer Reichtum an Lymphocythen in der Cerebrospinalflüssigkeit nur äußerst selten zu konstatieren und steht derselbe auch in keinem Verhältnis zur Intensität der Kopfschmerzen. Bei luetischer Hemiplegie ist die Leukocythose der Cerebrospinalflüssigkeit konstant und ist dieses Symptom differentialdiagnostisch gegenüber der durch Haemorrhagie entstandenen Hemiplegie verwertbar. In einem Fall von in Heilung begriffener luetischer Okulomotoriuslähmung war das Resultat ein negatives, reichliche Lymphocythen fanden sich aber bei einem Fall von Facialislähmung im sechsten Monat der Syphilis, bei welchem auch 8 Wochen später, nach Abklingen der Lähmungserscheinungen, eine Abnahme der Lymphocytose konstatierbar war. In einem zweiten Fall, wo die Lähmungserscheinungen schon fast völlig geschwunden waren, fand sich gleichfalls reichliche Lymphocytose der Cerebrospinalflüssigkeit. Hingegen war das Resultat in zwei Fällen luetischer Iritis, bei welchen längere Zeit seit der Infektion verstrichen war, negativ. Auch bei der Tabes ist die Lymphocytose umso hochgradiger, je jüngeren Datums sie ist. Bei der progressiven Paralyse bildet die Lymphocytose ein so konstantes Symptom, daß wo sie fehlt, diese Diagnose fallen gelassen werden muß. — Die bisherige Literatur findet in der interessanten Arbeit ausgedehnte Berücksichtigung.

Walther Pick (Wien).

**Smirjagin**, M. Blutveränderungen bei Syphilitikern in der Spätperiode. Journal russe de mal. cut. 1901. p. 200.

Die an 5 Hereditärsyphilitischen und 30 gummösen und Latentsyphititischen angestellten Blutuntersuchungen ergaben: die Zahl der roten Blutkörperchen ist normal oder unbedeutend vermindert, steigt während der spez. Behandlung, um am Ende ders. sich stets vermehrt zu erweisen. Die Zahl der Leukocyten ist anfänglich erhöht, fällt während des therapeutischen Eingriffs und ist zum Schluße desselben immer geringer als zu Beginn. Die vor der Behandlung geringeren Hämoglobinwerte zeigen eine stetige Zunahme. Die einzelnen Formen der weißen Blutkörperchen verhalten sich verschieden. In allen Fällen beobachtet man Erythrocyten mit hellem Focus, deren Anzahl während der Abheilung der Erscheinungen sich vermindert.

Richard Fischel (Bad Hall).

**Ruge**, Reinhold. Syphilis und Malaria. Eine parasitologische Hypothese. Zentralblatt für Bakteriologie etc. Bd. XXXII. pag. 596.

Ruge bringt in seiner vorliegenden Skizze alle die Erscheinungen und Erfahrungen, die als sicher erwiesen bei der Malaria gelten können, in Parallele mit gleichen oder ähnlichen Erscheinungen der Syphilis. Beide Krankheiten haben eine ausgesprochene, begrenzte Inkubationszeit. (Verfasser sieht den Primäraffekt als Äußerung der Allgemeininfektion an.) Beide sind nur in bestimmten Stadien übertragbar, beide hinterlassen eine ausgesprochene, lange anhaltende Immunität, beide haben ausgesprochene Neigung zu Rückfällen. Bei beiden Krankheiten finden sich die Erreger auch in inneren Organen, besonders im Gehirn. Beide Krankheiten sind nur zu bestimmten Zeiten therapeutisch zu beeinflußen, weshalb es auch nie gelingt, die Syhilis durch Abortivkuren zu heilen. In Analogie mit dem Verhalten des Malariaerregers stellt sich der Verfasser vor, daß der als Protozoe angesprochene Erreger der Syphilis eine geschlechtliche und eine ungeschlechtliche Form bildet, letztere im infektiösen Frühstadium vorhanden ist, während letztere im nicht mehr infektiösen Spätstadium gebildet wird. Weiterhin wirkt das Chinin nur in bestimmten Zeiten auf die ungeschlechtlichen Formen der Malariaprotozoen ein, nicht aber auf die geschlechtlichen. Das Hydrargyrum wirkt in gleicher Weise nur im Frühstadium, dem der ungeschlechtlichen Keime, versagt aber im Spätstadium dem der geschlechtlichen. Bei genügend lange fortgesetzter Chininbehandlung, intermittierender Chininbehandlung wird die Bildung von geschlechtlichen Keimen beschränkt, die Entwickelung der ungeschlechtlichen verhindert und damit die Rezidive. Die gleichen Erfolge weist die chronisch intermittierende Behandlung der Syphilis auf. Der verschiedene Übertragungsmodus beider Erkrankungen kann nach Verfasser kein absoluter Gegengrund gegen die Annahme sein, daß der Syphiliserreger ein Protozoe sei, da auch bei diesen direkte Übertragungen vorkommen, z. B. beim Coccidium oviforme.

Wolters (Rostock).

**Schüller**, Max. Über eigenartige Parasitenfunde bei Syphilis. Zentralblatt für Bakteriologie etc. Bd. XXXII. pag. 342. 433, 489, 609. Mit 6 Tafeln.

Schüller beschreibt in seiner vorliegenden, sehr ausführlichen Arbeit, die sich wegen ihrer Details zu einem kurzen Referat nicht eignet, nicht nur sogenannte Parasiten bei Syphilis, sondern sucht den Nachweis zu erbringen, daß diese Gebilde die Erreger der Syphilis seien. Diese gehören nach seiner Auffassung wie die Erreger des Sarkom und Carcinom, über die er schon früher berichtet, zu den Protozoen. Er zieht dabei die Befunde Döhles und Kuznitzkys heran, Winklers Befunde scheinen ihm entgangen zu sein, und geht über die bisherigen bakteriologischen Funde kurz hinweg. Die gefundenen Bildungen, denen nun der Autor eine ätiologische Bedeutung für die Syphilis zu vindizieren versucht, sollen sich in allen Produkten der Krankheit finden, sowohl die älteren Stadien, die großen Kapseln, als auch die jüngsten Stadien. Er

fand sie in der Sklerose, in dem Condylom und dem Gumma. In der Sklerose ließen sie sich in, nach der Abbildung, Skabiesgängen ähnlichen Bildungen nachweisen, die vielfach gewunden das Epithel durchdringen und in die Cutis gelangen. Die Farbe der Gänge wie der als Kapseln bezeichneten Bildungen sind ebenso wie die jungen Stadien von brauner Farbe, die nur nach dem angewendeten Reagens Nuanzen aufweist. Die glänzenden, blasigen Körper sind meist von rundlicher Form, oft auch von ovaler, mit rauher feinborstiger (!) Oberfläche mit fein radiärer Streifung. Vorwiegend scheint für die jüngeren Stadien die dreieckige oder spitzrunde Form zu sein, vielleicht bedingt durch die engen Raumverhältnisse der Gänge (?) Auch im zentralen Schorf (!) des Schankers sind die gewundenen Gänge mit Parasiten zu erkennen. Gleichwohl nimmt der Verfasser an, daß die Erreger durch einen kleinen Defekt im Epithel eingeimpft wurden. Die jüngsten Stadien finden sich auch innerhalb der verdickten Gefäßwände. Alle Färbungen verändern mehr oder weniger „Form und Aussehen" der Parasiten, die aber deutlich die Hämosiderin-Reaktion geben ebenso, wie mit Rhodankalium die bekannte rötliche Eisenreaktion. (!) Bei Synovitis chronica villosa fand der Autor absterbende oder abgestorbene junge Organismen, so daß er glaubt, schließen zu dürfen, daß in diesen Fällen Syphilis vorausgegangen war. Auch bei Leprahaut fand er den geschilderten Bildungen ganz ähnliche, woraus er schließt, daß hier eine Komplikation mit Syphilis vorliege, ja er empfiehlt Lepragewebe darauf zu untersuchen „ob und inwieweit überhaupt alte Syphilis am Lepraprozeß beteiligt ist". Kulturen wurden in der Weise angelegt, daß exzidierte Stücke in Gläsern im Brutofen bei 37-38 Grad zirka 10—14 Tage gehalten wurden. Das Gewebe wurde hier mißfarben, grau, schwarz, zerfloß aber nicht zu Brei, sondern ließ sich noch in Alkohol härten und schneiden, gab aber einen spezifischen widerlichen nicht gewöhnlichen Fäulnißgeruch. (!) Die Desinfektion wurde vor der Exzision nur durch steriles Wasser herbeigeführt. Von den Kulturen, die frei von Fäulniß (!) blieben, wurden auch Impfungen auf Tiere gemacht, die aber meist bald wegen ungünstiger lokaler Verhältnisse (?) starben. Ein Kaninchen wurde in die Niere geimpft, überstand diesen Eingriff, und wies die „Parasiten" in mannigfacher Form in der Niere auf. Verfasser glaubt, daß die bisherigen Versuche, Syphilis auf Tiere zu übertragen, deshalb fehlschlugen, weil eine zu starke Abkühlung des Materials die Parasiten schädige.

Trotz der eingehenden Versuche, die als einwandsfrei wohl nicht gelten können, und trotz der geschilderten Befunde, müssen wir den Beweis, daß die gefundenen Bildungen die Erreger der Syphilis seien, als noch nicht erbracht ansehen. Die geschilderten „Organismen" lassen doch wohl auch noch eine andere Deutung zu. Wolters (Rostock).

**Paulsen**, J. Bemerkung zur Lehre von den Syphilisbazillen. Monatshefte f. prakt. Dermatologie. Bd. XXXVI.

Gegenüber Joseph und Piorkowski hebt P. hervor, daß er schon za. 7 Wochen vor der Publikation dieser Autoren über ihre Syphilis-

bazillen im Hamburger ärztlichen Verein diphtherieähnliche, nicht säurefeste Bazillen, aus dem Blute Syphilitischer auf Schweineserum gezüchtet, demonstriert habe. In ihren Arbeiten haben Joseph und Piorkowski aber davon keine Notiz genommen. Ludwig Waelsch (Prag).

**Stromberg**, Ch. Resultate der bakteriologischen Untersuchung bei Beobachtung des Gesundheitszustandes der Prostituierten in Dorpat. Journal russe de mal. cut. etc. Nr. 10—12.

Unter 161 Prostituierten, die der ständigen ärztlichen Kontrolle unterlagen, erwiesen sich 95 als minder gefährlich (der Gonokokkenbefund war in den Vorjahren positiv), oder ungefährlich. (Gonokokken konnten niemals festgestellt werden, klinische Erscheinungen fehlten.) Erst Kulturversuche der Genital-Sekrete auf dem Thalmannschen Nährboden (Zentralblatt für Bakteriologie, Bd. XXVII) förderte das auffallende Resultat zu Tage, daß nur zwei von diesen Prostituierten sich bezüglich Gonorrhoe scheinbar als gesund zeigten, da die eine sich einer weiteren Untersuchung entzog, bei der zweiten eine wiederholte Untersuchung ein positives Resultat ergab. Die Leichtigkeit der Technik und die selbst unter den beschränkten Verhältnissen eines Ambulatoriums vom Autor ermöglichte Durchführung lassen die kulturelle Untersuchung des Sekretes, die sich der bloß mikroskopischen bei weitem überlegen erwies, zur strikten Forderung in Prostituiertenspitälern und Polikliniken werden. — Im Gegensatz zu Petersen und Ucke stimmen die Erfahrungen Scholzs, an Männern erhalten, mit denen des Autors überein.

Richard Fischel (Bad Hall).

**Goljachowsky**, P. Die Resultate der Syphilisüberimpfung auf junge Schweine. Journal russe de mal. cut. 1901. p. 187.

Die mit Blut und in phys. NaCl-Lösung verriebenen Papeln von nichtbehandelten Syphilitikern geimpften Schweine zeigten nur vergrößerte Lymphdrüsen des Halses und der Leistengegend, kein Exanthem. Bei der nach 5 Monaten vorgenommenen Sektion zeigten sich als hauptsächliche Veränderungen Hyperplasie des Bindegewebes, der Lymphknoten und in einem Falle eine herdweise Verdickung des submukösen Bindegewebes des Magens. Die Resultate divergieren mit den Befunden Hügels und Holzhausers; der Autor empfiehlt jedoch die Versuche fortzusetzen, indem man Tiere durch geeignete Vorbehandlung für die Infektion empfänglich macht. Richard Fischel (Bad Hall).

---

## Syphilis der Haut, Schleimhaut etc.

**Meade**, J. Noonan. A Case of hard Chancre of upper Lip supposed Source of Inoculation. British Medical Journal Nov. 22. 1902.

Ein ca. 20jähriges Mädchen zeigte an ihrer Oberlippe ein ca. eine Woche altes Geschwür von offenbar spezifischen Charakter. Das Mädchen,

eine virgo, verneinte jemanden geküßt zu haben, außer eine Freundin vor mehreren Monaten. Patientin war in einem Geschäft angestellt und hatte daselbst Zettel auf Packete zu kleben, die sie ihrer Gewohnheit nach mit den Lippen anfeuchtete. Da die Affektion luetisch schien, wurde Quecksilber und Jodkali intern gegeben. Nach za. 2wöchentlicher Behandlung stellten sich Haarausfall und ein Exanthem ein, weiters Erscheinungen an den Schleimhäuten. Nach za. einem Monat war das Geschwür unter Narbenbildung geheilt, während ausgesprochene sekundäre Erscheinungen auftraten. Rudolf Böhm (Prag).

**de Rothschild, H.** Syphilides maculo-papuleuses chez un nourrisson. Revue d'hygiène et de médecine infantiles. Tom I. 1902. p. 161.

Bei einem 2 Monate alten, 3850 *g* schweren Kinde fanden sich teils hellrote Flecke, teils ulzerierte Papeln am Stamme verteilt, deren hereditär-syphilitische Natur von Rothschild an der Hand einer außerordentlich gelungenen Chromolithographie demonstriert wird.

Hochsinger (Wien).

**de Rothschild.** Syphilis acquise chez un enfant de 3 ans et $^1/_2$. Revue d'hygiène et de médicine infantiles. Tom I. Nr. 3, 1902.

de Rothschild teilt die Krankengeschichte eines $3^1/_2$jährigen Kindes mit, welches einen Primäraffekt an der Zunge und Plaques muqueuses in der Mundhöhle darbot. Der Vater des Kindes hatte sich nach der Geburt des letzteren außerehelich infiziert, seine Frau, also die Mutter des Kindes angesteckt und war auch die Quelle der Syphilis für sein Kind auf dem Kontaktwege geworden. Hochsinger (Wien).

**Matzenauer, R.** Muskelsyphilis im Frühstadium. Monatshefte für prakt. Dermatologie. Bd. XXXV.

Matzenauer schildert das klinische und histologische Bild der Muskelsyphilis u. zw.: 1. multiple Myositis diffusa und gleichzeitig erweichte Muskelgummen im Frühstadium (bei Syphilis maligna praecox eines Potators), 2. Myositis diffusa mit Gewebseinschmelzung im Frühstadium (bei sonst normalem Syphilisverlauf) (2 Fälle), 3. Myositis im Frühstadium (mit normalem Verlauf) (6 Fälle), 4. Myositis im Spätstadium (4 Fälle).

Auf Grund seiner, die bisherigen bestätigenden histologischen Befunde, spricht sich Matzenauer dahin aus, daß eine Trennung der Myositis diffusa von der M. gummosa nicht statthaft sei. Die Lewinsche Statistik über vermeintlich ausschließlich diffuse Muskelerkrankung erscheint Matzenauer nicht einwurfsfrei. Auch die Lewinsche Bezeichnung Myositis intertitialis sive diffusa erscheint ihm verfehlt. Er möchte lieber die diffuse von der umschriebenen Myositis trennen, zwischen welchen Übergangsformen bestehen. Zum Schlusse stellt Matzenauer die bisher beschriebenen Fälle von Myositis diffusa (37 Fälle, darunter 11 eigene) zusammen. Ludwig Waelch (Prag).

**Thimm, P.** Ein eigenartiges hämorrhagisches Syphi der Haut. Dtsch. med. Woch. Nr. 14. 2. April 1903.

Nach eingehender Würdigung der in der Literatur über diese seltene Erscheinung bestehenden Ansichten berichtet Thimm über einen Fall hämorrhagischer Hauterkrankung im Frühstadium der Lues. Der Pat. bekam etwa 4 Wochen nach Auftreten des Primäraffektes ein großpapulöses Exanthem, während das Allgemeinbefinden sich sehr verschlechterte: Schwäche, heftige Kopf- und Gelenkschmerzen, Fieber, Vergrößerung der Milz. 2 Tage später erschienen grellrote, runde, etwa 5markstückgroße, etwas erhabene Flecke, deren Zentrum sich allmählich dunkler färbte und binnen 8 Tagen zu einer mit dunklem, flüssigem Blute gefüllten Blase gestaltete. Der Grund einiger geplatzten Blasen erschien schlaff, dunkelrot, sehr empfindlich, bildete dann ein nur wenig Sekret absonderndes Geschwür und nahm nach Eintrocknung zur Kruste das Aussehen einer Rupia syphilitica an. Völlige Heilung erfolgte unter Injektionen von Sublimatkochsalzlösung neben warmen Soolbädern und lokalem Kalomelgebrauch. Verf. weist aus dem Krankheitsbilde nach, daß nicht etwa eine konizidierende Dermatose vorliege, sondern nur die syphilitische Erkrankung als Ursache der Hämorrhagien anzuschuldigen sei. Leider wollte der Pat. eine mikroskopische Untersuchung der Herde nicht zulassen. Verf. nimmt an, daß das syphilitische Virus die peripheren Gefäße geschädigt habe, wobei als disponierende Momente der elende Kräftezustand, schlechtes hygienisch-diätetisches Verhalten, ein längerer Aufenthalt in den Tropen und eine dort erworbene Infektion mitsprechen könnten. Max Joseph (Berlin).

**Lebedew**, A. Ein Fall von sogenanntem „Pemphigus syphiliticus adultorum". Journal russe de mal. cut. etc. 1901. Nr. 8.

6 Jahre nach dem Primäraffekt entwickelten sich bei dem Patienten neben Papeln an den Handflächen und Fußsohlen auf entzündlich infiltriertem Grunde bis erbsengroße Blasen. Aus den Literaturangaben geht die große Seltenheit ähnlicher Fälle hervor. Auf eine spezifische Behandlung verschwinden die Blasen ohne Hinterlassung irgend welcher Folgen. Der sogenannte Pemphigus syphil. adultorum ist eine Modifikation eines papulösen — ein papulo-vesikulöses Syphilid.

Richard Fischel (Bad Hall).

**Spitzer**, Ludwig. Über Carcinombildung auf gummösem Boden. (Zeitschr. f. Heilk. Bd. XXIII. Heft 9. pag. 227).

Die Neubildungen, die auf bestehenden luetischen Prozessen sich entwickeln, sind von jenen zu trennen, die auf Narben nach solchen sich bilden. Spitzer beschreibt, nachdem er eine Übersicht über die einschlägige Literatur gegeben hat, einen in die erste Gruppe gehörigen Fall. Es handelte sich um eine gummöse Lues, die zu Ulzerationen an der Oberlippe geführt hatte, während gleichzeitig ein ausgebreiteter Defekt der knöchernen und häutigen Nase vorhanden war. Die außerordentliche Hartnäckigkeit des Ulzerationsprozesses einerseits, einzelne Charaktere des Geschwürs andererseits, ließen die Diagnose zwischen Carcinom auf Tuberkulose oder Carcinom auf dem Boden mehrjähriger gummöser Prozesse schwanken. In einem vom äußeren Rande der Geschwürsfläche excidierten

Gewebestückchen, fanden sich keinerlei Anhaltspunkte für die tuberkulöse Natur des Prozesses, auch Tierversuche gaben diesbezüglich ein völlig negatives Resultat, dagegen sah man in den Schnitten typische Carcinomnester. War damit die Diagnose Tuberkulose gefallen, so ging aus der nach Exstirpation der erkrankten Oberlippe vorgenommenen histologischen Untersuchung derselben mit noch größerer Wahrscheinlichkeit hervor, daß es sich um Carcinombildung auf gummöser Grundlage handelte. An den schon klinisch für Carcinom verdächtigen Stellen fand sich nämlich charakteristische atypische Epithelwucherung, während sich an den nicht carcinomatös veränderten Partien hauptsächlich Veränderungen der kleineren Gefäße vorfanden, die die Diagnose Lues zu stützen im stande wären, nämlich teils der Adventitia, teils der Muskelschichte angehörende, umschriebene knotenförmige Infiltrate mit beträchtlicher, oft bis zum totalen Verschluß des Lumens führenden Wucherung der Intima. Für die Diagnose Lues sprach außerdem in erster Linie die mehrjährige klinische Beobachtung des Falles. Alfred Kraus (Prag).

---

## Viscerale Syphilis.

**Rosenthal**, O. Über Erkrankungen des Herzens im Verlauf der Syphilis und der Gonorrhoe. Berl. klin. Wochenschrift 1900. Nr. 47, 48.

Rosenthal weist zunächst auf die auch heute nicht ganz überwundene Ansicht hin, welche Herzaffektionen syphilitischer Natur auf Quecksilbergebrauch zurückführt. Es folgen dann einige Literaturangaben, denen Ref. die inzwischen erschienene Arbeit von Runeberg anreihen möchte. Nach Rosenthal treten die syphilitischen Herzaffektionen nicht wie allgemein angenommen 6—10 Jahre, sondern nach seinen Beobachtungen schon 2—4 Jahre nach der Infektion auf. Die gleichzeitig mit dem Ausbrauch des Exanthems auftretenden Herzpalpitationen u. s. w. sind als funktionelle Erscheinungen aufzufassen, die jeder organischen Beweis entbehren. Als Grund für diese Symptome glaubt Verf. die schlechte Ernährung des Herzens und die Wirkung des Syphilisgiftes auf Endo- und Myocard und die Herzganglien annehmen zu dürfen. Auf antisyphilitische Behandlung schwinden, wie auch ein Fall Rosenthals beweist, alle diese Symptome. In den Spätstadien ist es besonders das Myocard, das von der Syphilis ergriffen wird, u. zw. wie bei anderen Organen in Form der gummösen oder interstitiell fibrösen Erkrankung.

Verf. geht dann auf die detailiertere Schilderung der beiden Formen ein; er bezeichnet u. a. als sehr selten die syphilitische Affektion des Endocard, ebenso wie die des Herzbeutels, die meist vom Muskel her fortgeleitet sind. Es folgt dann ein kurzer Hinweis auf die isolierte Erkrankung der Coronararterien und dann auf die von Hallopeau als angina pectoris syphilitica bezeichnete Herzaffektion. Unter den vielen

schwächenden Momenten, die zu einer syphilitischen Herzaffektion führen können, weist Verf. besonders auf die zeitweise Überanstrengung des Herzens, schwere körperliche Arbeit hin und auf den Mangel spezifischer Behandlung. Den Verlauf der Affektion bezeichnete Verf. im Gegensatz zu anderen als einen schleichenden. Die Prognose richtet sich je nach dem Stadium, in dem die Affektion zur Behandlung kommt.

Die gonorrhoische Herzaffektion befällt im Gegensatz zur syphilitischen meist das Endocard. Sie tritt gewöhnlich in der 4.—6. Woche p. inf. auf, wenn der Prozeß in der Urethra auf deren hintere Teile übergegriffen hat. Von hier aus erfolgt der Übertritt der Gonokokken in die Blutbahn, in die dann eventuell auch gleichzeitig andere Mikroorganismen eindringen können. Die am häufigsten befallenen Partien des Herzens sind die Aorten und Mitralklappen, das Pericard wird nur sehr selten betroffen. Klinisch tritt außer den physikalischen Phänomenen eine ausgesprochene Caebeseie in den Vordergrund, die sich oft mit einem der Pyo-Sephtaemie ähnlichen Bild vergesellschaftet, das nach Lesser in dem Absterben und Wiedereindringen der Gonokokken in die Blutbahn seine Ursache hat. So muß denn die Therapie die Krankheitserreger zu zerstören trachten, weshalb Verf. die Behandlung der gleichzeitig bestehenden Urethritis befürwortet. Die Prognose ist immer unbestimmt; die Diagnose ist, auch wenn der Gonokokkennachweis nicht gelingt, aus dem ganzen Symptomenkomplex und dem Verlauf zu stellen.

Theodor Sachs (Frankfurt a. M.).

**Runeberg**, J. W. Die syphilitischen Herzaffektionen. Dtsch. med. Wochenschr. Nr. 1 u. 2. 1. und 8. Jan. 1908.

In einem historischen Berichte weist Runeberg nach, wie lange man sich gesträubt habe, die Lues als ursächliches Moment für Herzaffektionen anzusehen. Erst mit dem Bekanntwerden der syphilitischen Affektionen in den Arterienwänden trat auch die Lehre von der Herzsyphilis in ein neues Stadium. Allerdings sei es auch bei genauer Kenntnis des betreffenden Falles stets schwer zu entscheiden, ob die Herzerkrankeng zweifellos syphilitischen oder anderen Ursprungs sei. Die beachtenswertesten Symptome bei Herzsyphilis seien „zeitweise oder auffallsweise vorkommende anginöse Schmerzen, cardiales Asthma, ungleiche und unregelmäßige Herzkontraktionen mit klanglosen Herztönen und nicht distinkten Pulsschlägen, bisweilen wenn die Aortamündung oder die Klappen in den Prozeß mit einbezogen sind, auch mit Nebengeräuschen, in einigen Fällen schließlich neben diesen Symptomen eine zunehmende anhaltende Herzinsuffizienz, verbunden mit Hypertrophie und Dilatation des Herzens". Lebensalter und Anamnese, sowie das Fehlen anderer Krankheitsursachen seien daneben zu berücksichtigen. Die häufigsten Formen der Herzsyphilis seien: Die sklerogummöse Arteriitis der Coronararterien mit nachfolgender Mymolacie und bindegewebigen Schwielen. Eigenartig ist hiebei der unverändert ruhige Gesichtsausdruck. Sklerogummöse Aortitis und deren Folgen: Aortenklappenfehler, aneurysmatische Erweiterungen der Aorta, Herzhypertrophie.

Seltener sind umschriebene Gummata im Herzmuskel, obgleich auch diese bereits in allen Teilen des Herzens beobachtet wurden. Etwas häufiger ist diffuse gummöte Myocarditis, zuweilen mit Coronararteriitis und Bindegewebsschwielen verbunden, nur in geringer Zahl wurden gummöse Pericarditis und Endocarditis beobachtet. Statistische Daten ergaben eine fast ebenso große Mortalität bei Herzsyphilis als wie bei Lues der Nervenzentren. Nie solle der Arzt versäumen in zweifelhaften Fällen auf Herzsyphilis zu fahnden, da in nicht allzu vorgeschrittenem Stadium oft völlige Heilung durch eine vorsichtige spezifische Behandlung zu erzielen sei. Max Joseph (Berlin).

**Heine**, L. Beitrag zur Casuistik der Mesaortitis gummosa. (Virch. Arch. Bd. CLXII. Heft 2. pag. 257).

Es werden die Ergebnisse der Untersuchung von 3 Fällen von Aortenerkrankung mitgeteilt, bei denen die Autopsie auch sonst Zeichen florider Lues ergeben hat. Mikroskopisch fanden sich in der Media Entzündungsherde, die Leukocyten, Plasmazellen, epithelioide Zellen und Riesenzellen aufwiesen. In 2 der Fälle ergab sich keine Spur einer tuberkulösen Erkrankung, dagegen waren in allen Zeichen konstitutioneller Lues vorhanden. Dies spricht dem Verf. gegen die Annahme einer tuberkulösen Erkrankung. Auch führte die in 2 Fällen durchgeführte Untersuchung auf Tuberkelbazillen zu einem negativen Resultat. Endlich fand sich eine Endarteriitis obliterans der vasa vasorum, was Verfasser gleichfalls für Lues zu sprechen scheint. Im Gegensatze hierzu fand Heine mehrfach mesaortitische Herde in Fällen, in denen Lues nicht vorlag. Im mikroskopischen Bilde fehlten dann die Riesenzellen. In zweifelhaften Fällen wird daher die Entscheidung über die Ätiologie der Aortenerkrankung Schwierigkeiten verursachen. Sind nurmehr Narben nach abgelaufenen Entzündungsprozessen vorhanden, so wird eine sichere Diagnose überhaupt unmöglich sein. Alfred Kraus (Prag).

**Erdheim**, J. Wien. (Abteilung Lang.) Nierengumma. Wiener medizin. Wochenschr. 1902. Nr. 10, 11 u. 12.

Erdheim teilt zuerst in extenso die Krankengeschichte eines Falles von Nierengumma bei einem 40jähr. Musiker mit. Derselbe war 7 Jahre zuvor infiziert gewesen. 3 Jahre nach der Infektion traten Gummen im Gesichte, über dem Orbitalrande, später Geschwüre am weichen Gaumen und Nase auf. Im weiteren Verlaufe trat eine ausgedehntere syphil. Nekrose des Stirnbeins und mehrfache Knochen- und Gelenkaffektionen auf. Plötzlich traten ohne Fieber oder sonstiges Unbehagen eine Hämaturie auf, im Sediment Blut und andere Zylinder, unter vielfachen Schwankungen wurde der Harn nach 2 Monaten normal. Die Hämaturie wurde auf ein Nierengumma bezogen, das ins Nierenbecken durchgebrochen ist, die Heilung erfolgte unter antiluetischer Behandlung in 2 Monaten. Für die Diagnose sprach der verhältnismäßig günstige Allgemeinzustand, Fehlen von Fieber, im Sedimente bedeutende Schwankungen des Blutgehaltes und Verschwinden der Nierensymptome auf antiluetische Behandlung, sowie die Antezedentien; neben dem Gumma

konnte mit Wahrscheinlichkeit eine gleichzeitige Nephritis angenommen werden. Im Anschluße daran bespricht Erdheim die ganze diesbezügliche Literatur in gründlicher und kritischer Weise.

Viktor Bandler (Prag).

---

## Syphilis des Nervensystems und der Sinnesorgane.

**Erb.** „Bemerkungen zur pathologischen Anatomie der Syphilis des zentralen Nervensystems." Deutsche Zeitschrift für Nervenheilkunde. Bd. XXII. Heft 1 u. 2. p. 100 ff.

Ausgehend von eigenen und in der Literatur niedergelegten Beobachtungen pathologisch-anatomischer Befunde, unterzieht Erb die bisherigen Anschauungen über die Beziehungen zwischen Syphilis und cerebrospinalen Erkrankungen einer kritischen Betrachtung. Er teilt die auch von anderen Autoren ausgesprochene Ansicht, daß die anatomischen Verhältnisse allein wegen ihrer Mannigfaltigkeit sehr oft nicht zur Sicherung der Diagnose genügen, zumal die Ähnlichkeit mit anderen pathologischen Prozessen (Tuberkulose, Alkoholismus etc.) mitunter die Deutung des Befundes erschwert. Anamnese, klinischer Verlauf und der Erfolg der Behandlung seien für die Erkennung stets bedeutungsvolle Faktoren. Indem Erb seine Betrachtungen auch auf die scheinbar indifferenten Befunde von „nicht spezifischen" Degenerationsprozessen (z. B. bei Tabes und anderen cerebrospinalen Erkrankungen) ausdehnt, sucht er nachzuweisen, daß auch diese oft mit gleichem Rechte auf Syphilis zurückgeführt werden können, wie die sogenannten „spezifischen" gummösen Läsionen des Nervensystems und seiner Blutgefäße. Auch andere Ursachen könnten freilich zu solchen herd- oder strangförmigen Degenerationszuständen führen; jedenfalls müsse oft die Syphilis als Ursache angenommen werden, trotz der bisher so erheblich erscheinenden Verschiedenartigkeit der „spezifischen" und „nicht spezifischen" Gewebsveränderungen. Den Begriff der „Parasyphilis" hält Erb für unhaltbar angesichts der Befunde von gleichzeitig bestehenden syphilitischen und para-(post-)syphilitischen Prozessen, sowie deren bisweilen beobachtetem Auftreten kurze Zeit nach der Ansteckung. In allen Einzelheiten der Arbeit, in welcher ein wertvolles kasuistisches Material gesichtet ist, muß auf das Original verwiesen werden. Fritz Callomon (Breslau).

**Grosglick, A. und Weißberg, G.** Akute Sehnervenentzündung als eine der ersten Erscheinungen sekundärer Lues. Monatshefte f. prakt. Dermatologie. Bd. XXXV.

Za. 4½ Monate nach dem infizierenden Coitus (der Primäraffekt war 2 Monate nach demselben aufgetreten) entwickelte sich bei dem Pat. das erste Exanthem, dessen Eruption durch einige Tage Gelenksschmerzen

vorausgingen. Einige Tage nach Auftreten des Ausschlages Schmerzen im linken Auge, Sehschwäche beim Blick nach unten, die sich weiter so steigerte, daß Pat. nichts mehr sah; beim Blick nach oben Sehkraft sehr gering. Optkalmoskopischer Befund: Grenzen der linken Papille verwaschen, Papille wenig geschwollen, rot; Netzhautvenen erweitert. Unter allgemeiner spezifischer Behandlung Schwinden aller Erscheinungen. Sehkraft wie vor der Infektion. Nach Erörterung und Ausschluß aller Möglichkeiten, welche zur Neuritis optica hätten Veranlassung geben können, kommen die Verfasser zu dem Schlusse, daß es sich hier „um eine selbstständige akute spezifische Neuritis handelte, hervorgerufen durch primären Sitz des syphilitischen Prozesses im Sehnerven selbst"; besonders bemerkenswert ist das frühzeitige Auftreten.

Ludwig Waelsch (Prag).

**Chmjelewsky**, J. K. Zur Behandlung der syphilitischen Rückenmarkaffektionen am Odessaer Kujalnitzky-Liman Medicinskoje Obosrenje. Dezember 1901.

Auf Grund von 37 eigenen Beobachtungen kommt Chmjelewsky zum Resultat, daß bei luetischen Rückenmarksaffektionen, die auf eine spezifische Behandlung früher gut reagiert hatten, die Salz- und Schlammbäder vom Kujalnitzky-Liman bestens sich bewähren; aussichtslos sind bloß diejenigen Fälle, in denen schon hochgradige anatomische Veränderungen eingetreten sind, speziell Erweichungsherde und sekundäre Degenerationen der Pyramidenbahnen. Die besten Resultate weisen die Bäder in den Fällen auf, in denen Hirnhäute und Nervenwurzeln Sitz der Affektion sind, also bei den sogenannten Randmyelitiden. Auf die chronischen, mehr schleichenden Krankheitsformen wirken die Bäder besser und nachhaltiger als auf die mehr akuten, in letzteren Fällen nur dann, wenn eine spezifische Behandlung vorher eine deutliche Besserung gebracht hat. Bei eintretender Besserung lassen zuerst die Sensibilitätsviel später erst die Motilitätsstörungen nach. Bei Meningo-Myelitis und Syphilis maligna praecox cerebro-spinalis sind Salzbäder von 27—29° R. und Schlammbäder von 30—32° R. in einer Zeitdauer von 15—30 Minuten zu empfehlen. Mit einiger Vorsicht darf man bei syphilitischen Rückenmarksläsionen nach dem Typus Kahler, bei Erkrankungen des Konus, sowie bei Pseudo-tabes luetica Schlammbäder von 33—34° R. in Anwendung bringen. Im offenen Liman dürfen die Patienten erst bei vollständiger Wiedergenesung baden, bloß den mit letztgenannten Affektionen Behafteten, sowie Personen mit chronischen Neuritiden ist es gestattet, schon im Frühstadium der Besserung von den Bädern im offenen Liman Gebrauch zu machen. Im allgemeinen jedoch sind letztere in der ersten Behandlungssaison nicht zu empfehlen, eher schon sind warme Seebäder von 10—15 Minuten Dauer am Platze.

Eine Kombination von Bädern mit Einreibungskur, resp. Jodpräparaten empfiehlt Verfasser nicht. S. Prißmann (Libau).

**Patrick**, Hugh T. The Somatic Ligns of Brain Syphilis. Journ. Amer. Med. Associat. XXXVII, 1100, Okt. 26. 1901.

Patrick leitet seinen Vortrag mit den folgenden allgemeinen Bemerkungen ein: 1. Hirnsyphilis kommt am häufigsten vor in den ersten 3 Jahren nach der Infektion (zirka 50%) und nimmt vom ersten Jahr an an Häufigkeit ab; nach dem 10. Jahre kommt sie nur ausnahmsweise vor.

2. Mangel einer Geschichte syphilit. Infektion ist für die Diagnose bei Frauen von gar keiner, bei Männern nur von untergeordneter Wichtigkeit.

3. Hirnsyphilis ist keineswegs identisch mit Hirngumma.

4. Am häufigsten liegt der Hirnsyphilis eine Arteristis zu Grunde, dann kommt syphil. Meningitis und Infiltration der Hirnnerven und zuletzt Gumma.

5. Lähmung infolge von Hirnsyphilis beruht meist auf Thrombose infolge von Arteriitis.

6. Daher sind viele Fälle von syphilit. Lähmung ebensowenig der Heilung zugänglich als Lähmungen nach gewöhnlicher Arteriosklerosis und Atherom.

7. Syphilis tritt nie als Systemerkrankung auf.

Die wesentlichsten Eigentümlichkeit der Hirnsyphilis besteht in der Abwesenheit irgend eines regelmäßigen Typus. Kopfschmerz ist in zirka 75% aller Fälle vorhanden, anfangs nicht dauernd, später fortwährend, nicht immer Nachts vorhanden. Die Lokalisation ist nicht von Bedeutung, Druckempfindlichkeit irgend einer Stelle am Kopf ist nicht immer nachzuweisen. Vorübergehende Anfälle von Schwindel, Synkope, Bewußtlosigkeit, lokalisierte Sensationen, Gefühl von Taubheit oder Prickeln, Krämpfe kommen häufig vor, nam. epileptiforme. Von großer Wichtigkeit sind Lähmungen der Hirnnerven, namentlich der Augennerven, ebenso Störungen des Gesichtsfeldes. Weniger häufiger kommen Lähmungen des 5. und 7. Nerven, aber auch die unter dem 8. gelegenen Nerven sind nicht ganz verschont. Besondere Aufmerksamkeit wird gerichtet auf die gleichzeitige Lähmung verschiedener nicht benachbarter Nerven. Übergreifen von Meningitis auf die Rückenmarkshäute kann gleichzeitig spinale Symptome hervorrufen. Eingehender werden die einzelnen Erscheinungen der drohenden oder vollendeten Thrombose in ihren mannigfaltigen Bildern besprochen. Ferner wird auf einen eigentümlichen Stupor mancher an Hirnsyphilis Erkrankter hingewiesen. Fieber ist selten außer bei Erkrankung des Pons und der medull. oblongat. Erbrechen ist kein regelmäßiges Symptom, Polydipsie, Polyurie und Polyphagie sind nicht ungewöhnliche Folgen, ebenso Schlaflosigkeit.

H. G. Klotz (New-York).

**Kopczynski** (Berlin). Zur Kenntnis der Symptomatologie und pathologischen Anatomie der Lues Cerebri. Deutsche Zeitschrift für Nervenheilkunde 1901. Bd. XX, p. 216.

Im Anschluß an die genau ausgeführte mikroskopische Untersuchung eines Falles von Hemiplegia alternans superior bespricht K. eingehend die Gefäßveränderungen. Die starke Sekundärdegeration im Rückenmark

war auf die Pyramidenseitenstrangbahnen beschränkt, während im Vorderstrang eine solche fehlte, sodaß totale Kreuzung anzunehmen ist.

Friedel Pick (Prag).

**Dewey**, Richard. The Psychoses in Cerebral Syphilis. Journ. Americ. Med. Associat. XXXVII. 1102, Okt. 26, 1901.

Nach Dewey wird die Beurteilung des Einflusses der Syphilis auf die Entstehung von Geisteskrankheiten dadurch erschwert, daß auf der einen Seite neben nachweislicher Syphilis andere Ursachen der Geistesstörung, wie Alkoholismus, Altersveränderungen etc. anwesend sein können, andererseits Syphilis nicht absolut ausgeschlossen werden kann, auch wenn eine Geschichte früherer Erkrankung oder der Nachweis anderer Syphiliserscheinungen nicht beigebracht werden können. Nach Besprechung der Ansichten verschiedener Autoren kommt er zu dem Schlusse, daß es zur Zeit verfrüht erscheine syphilitische Psychosen als Typen aufzustellen bei der Unbestimmtheit unserer Kenntnisse über die Beziehungen gewisser psychischer Symptome zu gewissen molekulären oder selbst gröberen Veränderungen im Hirn, bei dem Unvermögen uns eine Vorstellung zu machen von der Art und Weise, wie psychische Störungen durch pathologische Zustände zustande gebracht werden können, endlich bei der vorläufig doch nur versuchsweisen und auf Vermutungen basierten Klassifikation der Psychosen überhaupt. Auch seine persönlichen Erfahrungen geben D. keinen Anhalt für bestimmte Ansichten. Unter 1200 Fällen von allen möglichen Nerven- und Geisteskrankheiten fand er 45 gutbegründete Fälle von konstitutioneller Syphilis; darunter waren 17 von Paresis, 12 Hirnsyphilis mit Symptomen organischer Veränderungen; 7 waren Psychosen ohne Symptome syphilitischer Veränderungen, 4 Dementia, 4 zeigten Ophthalmoplegia und Neuritis optica, 4 hypochondrische Melancholie, 2 Tabes und 8 senile Formen. H. G. Klotz (New-York).

---

## Hereditäre Syphilis.

**Hostalrich**, M. Du rôle de la syphilis héréditaire en tératologie. Thèse de Montpellier 1902.

Hostalrich ergeht sich in einer sehr lesenswerten ausführlichen Arbeit über die Rolle, welche die hereditäre Lues beim Zustandekommen von Mißbildungen und Dystrophien spielt und berichtet als Beitrag zur Kenntnis dieses Einflusses über eine Reihe von sehr interessanten, aus Toulon stammenden, bis jetzt nicht publizierten Beobachtungen.

Dieselben seien in aller Kürze hier angeführt:

1. Ein doppelköpfiger Foetus, zu rechter Zeit geboren, von einer syphilisfreien Frau, deren Mann 5 Jahre vor der Geburt des Monstrums syphilitische sekundäre Symptome geboten hatte. Die zwei Gesichter waren sehr gut ausgebildet, das knöcherne Schädeldach fehlte vollkommen.

2. Ein anencephaler Foetus, geboren am normalen Schwangerschaftsende von einer Frau, welche 4 Jahre vorher eine Genitalsklerose gehabt hatte.

3. Ein anencephaler syphilitischer Foetus, von einer Primipara stammend, welche wahrscheinlich auch Syphilis hatte. Dieselbe Frau gebar 2 Jahre später abermals einen anencephalus.

4. 8monatlicher hereditär-syphilitischer Foetus, welcher mit einer Nabelhernie geboren wurde, die den größten Teil der Baucheingeweide beherbergte. Die Mutter war 6mal gravid, darunter 3 Todgeburten.

5. Neugeborenes Kind am normalen Schwangerschaftsende geboren mit angeborener linksseitiger Oberschenkelamputation. Die Mutter hatte vier Jahre vorher einen indurierten Schanker am Genitale.

6. Foetus mit Hasenscharte, von einem syphilitischen Vater herstammend.

7. Hemimelische Todgeburt, deren Obduktion eine voluminöse Leber, eine vergrößerte Milz und typische syphilitische Knochenveränderungen zeigte.

8. Neugeborenes Kind einer manifest syphilitischen Frau mit Mißbildungen der Ohrmuschel behaftet.

9. Hydrocephalischer Foetus einer eingestandenermaßen syphilitischen Mutter, welcher einige Minuten nach der Geburt verstarb.

10. Frucht mit Syndaktylie und löffelförmiger Verbildung der linken Hand. Die Mutter war eine syphilitische Publica.

Hochsinger (Wien).

**Scherer**, Franz. Die Parrotschen Pseudoparalysen bei angeborener Syphilis. Jahrb. f. Kinderheilk. Bd. LV. Heft 5.

Scherer unterzieht die verschiedenen Anschauungen über die Genese der Extremitäten-Lähmungen bei kongenital-luetischen Säuglingen zunächst einer ausführlichen Betrachtung und neigt zu der Anschauung, daß die Parrotsche Lehre von der ossalen Genese der Extremitätenlähmungen bei hereditärer Syphilis nicht ausreicht, speziell dessen Lehre, daß es sich um eine bloße Ruhigstellung infolge der schmerzhaften Knochenerkrankung handelt, trifft nur in seltenen Fällen zu. Scherer selbst fand unter 11 Fällen von Extremitätenlähmungen nur in 4 Fällen die Wegnerschen Knochenveränderungen; andererseits fand er in 8 Fällen von hereditärer Syphilis Wegnersche Knochenveränderungen ohne Lähmung.

Angeregt durch die Befunde von Schlichter und Zappert über anatomische Veränderungen im Rückenmark bei hereditärer Syphilis (welche nach Ansicht des Referenten Irrtümer sind), nahm Scherer histologische Untersuchungen des Zentralnervensystems bei seinen Fällen vor, welche aber weder mit Hilfe der Nisselschen noch mit Hilfe der Marchischen Methode pathologische Veränderungen aufdeckten. Hingegen fanden sich sowohl im Rückenmark, wie in den übrigen Organen des Körpers vielfache Streptokokkenembolien.

In diesen Befunden erblickt nun Scherer den Ausdruck einer zur Lues hinzugetretenen sekundären septischen Infektion und erklärt die Lähmung als toxische Einwirkung entweder des luetischen Toxins oder der im Blute kreisenden septischen Mikroben.

Hochsinger (Wien).

**de Rothschild**, Henry. Contribution à l'étude de la pseudo-syphilis. Revue d'hygiène et de médecine infantiles. Tome I. Nr. 2. 1902.

de Rothschild weist darauf hin, daß nicht allein die Syphilis, sondern auch chronische Darmerkrankungen bei künstlich genährten Neugeborenen und Säuglingen zu schweren Kachexien führen können, welche zu denselben klinischen Bildern führen können, wie hereditäre Syphilis und warnt davor, aus bloßer Kachexie ohne sonstige manifeste Symptome hereditäre Lues zu diagnostizieren.

Für solche syphilisähnliche Säuglings-Kachexien den Ausdruck „Pseudosyphilis" zu gebrauchen, ist nach Ansicht des Referenten überflüssig.

Hochsinger (Wien).

**Fournier**, Edmond. Des dystrophies veineuses de l'hérédosyphilis. Revue d'hygiène et de médecine infantiles Tome I. Nr. 1.

C. **Hochsinger**. A propos des dystrophies veineuses de l'hérédosyphilis. Ibidem Nr. 2.

E. **Fournier**. Replik ibidem.

E. Fournier beschreibt unter dem Titel „Des dystrophies veineuses de l'hérédosyphilis" das Vorkommen von Erweiterungen der subkutanen Schädelvenen, welche als dicke blauschwarze oder blauviolette Stränge durch die Haut durchschimmern. Im Säuglingsalter ist die Störung auf das Gebiet der V. jugularis externa beschränkt, wie durch ausgezeichnete photographische Reproduktionen und durch genaue anatomische Schilderungen der Verästlungsgebiete der subkutanen Schädelvenen dargelegt wird.

E. Fournier berichtet, daß er an allen 30 Kindern, welche mit dieser Dystrophie der Venen behaftet waren, Zeichen von hereditärer Lues auffinden konnte, und daß, mit Ausnahme eines einzigen Falles, alle diese Kinder von syphilitischen Ascendenten abstammten. Zur Erklärung dieser Venen-Ektasien nimmt Fournier an, daß bei Descendenten syphilitischer Eltern eine angeborene Schwäche des Venensystems besteht. Die im frühen Kindesalter zu Stauung in der oberen Hohlvene prädisponierenden mechanischen Verhältnisse (Säugen und Schreien) bilden eine dauernde Schädigung des Venensystems, deren sich dieses infolge der angeborenen Schwäche nicht erwehren kann. Im späteren Kindesalter bilden sich die Venenerweiterungen wieder spontan zurück. Auch wird ein von Parrot stammendes Präparat abgebildet, bei welchem (es handelte sich um ein hereditär syphilitisches Kind) eine enorme Ausdehnung der subkutanen Venen des Thorax und des Abdomens, sowie der unteren Extremitäten der rechten Seite bestand. Leider ist der Sektionsbefund dieses Kindes nicht bekannt geworden. Die Abbildung bei Fournier ist nach einer Moulage, welche Parrot anfertigen ließ,

erfolgt. Nach dem Bilde zu schließen, dürfte es sich wohl um ein Zirkulationshindernis in der Pfortader, vielleicht infolge syphilitischer Lebererkrankung handeln. (Ref.)

Hochsinger legt in einem ausführlichen Schreiben an die Redaktion der Revue dar, daß die von Fournier beschriebenen Venenerweiterungen mit der hereditären Syphilis in keiner Beziehung stehen. Er gibt des weiteren an, daß er die Ektasien der Schädelvenen bei schwerer Schädelrachitis und bei Hydrocephalus gefunden hat, kurz unter Verhältnissen sah, bei welchen ein erhöhter Binnendruck in der Schädelkapsel bestand. Dieser ist für das Hervortreten der subkutanen Schädelvenen einzig und allein verantwortlich zu machen. Weil nun Schädelrachitis und Hydrocephalus zu den häufigen Begleitern der hereditären Frühsyphilis gehören, findet man in der Tat die von diesen Zuständen abhängigen Venenausdehnungen am Schädel bei syphilitischen Säuglingen sehr häufig.

In seiner Replik meint Fournier, daß Hochsingers Rekriminationen seine Lehre bestätigen, indem Hochsinger ausdrücklich feststellt, daß Schädelrachitis und Hydrocephalus zu den treuesten Begleiterscheinungen der hereditären Frühsyphilis gehören.

Hochsinger (Wien).

**Peters**, R. Über Erkrankungen des Rückenmarks bei hereditär-syphilitischen Neugeborenen und Säuglingen. Jahrb. f. Khk. 53. der dritten Folge. Bd. III. 3. Heft.

Peters stellt die Behauptung auf, die bisherige Anschauung, selbständige Affektionen des Rückenmarks kämen bei hereditär-syphilitischen Säuglingen nicht zustande, sei durch seine Beobachtungen unhaltbar geworden. Die lähmungsartigen Haltungen der Oberextremitäten, die bei syphilitischen Neugeborenen vorkommen, die Parrotsche Pseudoparalyse und die von Hochsinger geschilderten Faustbildungen bei hereditär-syphilitischen Säuglingen sind nach Peters Ansicht auf tiefere Veränderungen im Nervensystem, d. h. auf syphilitische Affektion des Rückenmarks zurückzuführen.

Wiewohl Peters von „gewöhnlichen syphilitischen makroskopisch nachweisbaren Gewebsalterationen, gumata etc." spricht, die in diesen, speziell Hochsingers Fällen die Grundlage für die erwähnten Erscheinungen abgeben sollen, hat er leider selbst — keine einzige derartige „makroskopisch nachweisbare" Rückenmarksalteration wirklich gesehen. Er beschränkt sich vielmehr darauf, einen klinisch-symptomatischen Beweis (?) für seine Behauptung zu liefern.

Aus dem Symptomenbilde, das ihm 11 an derartigen Lähmungserscheinungen erkrankte hereditär-syphilitische Kinder darboten, spez. aus dem von ihm beschriebenen Symptom der „Flossenstellung" der Hände (Herabhängen, Pronationsstellung bei ulnarer Abweichung der Hände) schließt er auf komplette Lähmung des unteren, oberen oder beider Abschnitte des betreffenden Cervicalteiles des Rückenmarks und zwar, wie wir gleich vorwegnehmen wollen — auf einen herdweise an-

geordneten, an der Oberfläche des Rückenmarks sitzenden, verschiedene Nervenwurzeln und die anliegenden Meningen einnehmenden Entzündungsprozeß, vermutlich eine syphilitische Arterienerkrankung. Muten uns schon diese Folgerungen — bei gänzlichem Fehlen anatomisch-histologischen Beweismateriales — sehr gewagt an, da sie ja einerseits zu den bisherigen gründlichen histologischen Untersuchungen in striktem Gegensatze stehen und wir andrerseits die Lähmungen meist durch osteochondritische Veränderungen zu erklären imstande sind, so macht uns das beigebrachte kasuistische Beweismateriale — die einzige Stütze für die Theorie Peters — erst recht bedenklich.

Es besteht aus 11 von Peters beobachteten und behandelten Fällen von denen 7 (!) einzelne der von Peters erwähnten Symptome ohne irgend welche sonstige syphilitische Begleiterscheinungen zeigten. 5 von diesen hatten nur eine „verdächtige Anamnese", zwei gaben überhaupt keine sonstigen Anhaltspunkte für Syphilis, die aber Peters doch als ex juvantibus für erwiesen erklärt. Von seinen 11 Fällen hat der Autor 5, die er in extenso wiedergibt, zur Beweisführung ausgewählt. Und da wollen wir denn gleich bemerken, daß wir in 8 dieser Fälle keine vollkommen ausreichenden Beweise für Hereditärsyphilis finden konnten und in einem Falle eine ganz deutliche Osteochondritis vorhanden war, so daß uns also auch diese Fälle noch lange nicht als Beweis für die Richtigkeit seiner Hypothese: Die Extremitätenparalysen bei hereditär-luetischen Säuglingen sind auf eine Rückenmarkserkrankung zurückzuführen, erscheinen. Peters bespricht noch die Differentialdiagnose zwischen hereditär-syphilitischen und Entbindungslähmungen, Frakturen, Epiphysenlösungen, akuten Ergüssen ins Schultergelenk, Neuritis und Polyomyelitis ac. anterior auf Grund des von ihm aufgestellten Symptomenkomplexes, die Prognose und Behandlung und nimmt für die Paralyse, resp. für die von ihm geschilderten Symptome auch eine große praktische Bedeutung bei der Stellung der Diagnose: „Hereditärsyphilis" in Anspruch.

Hochsinger (Wien).

**Freund**, W. Die Sterblichkeit der hereditär-luetischen Säuglinge. Jahrbuch f. Khk. 52, der dritten Folge. Bd. II. Ergänzgh.

W. Freund (Breslau) sucht in einem gewissen Gegensatze zu den Anschauungen der meisten pädiatrischen Syphilidologen an za. 60 Fällen seiner Beobachtung den Nachweis zu erbringen, daß die hereditär-luetischen Kinder, wenn sie einmal lebend zur Welt gekommen sind, unter sonst gleichen Umständen keine geringeren Aussichten haben, am Leben erhalten zu bleiben, als nichtsyphilitische Säuglinge. (Vom Ref. bereits nachgewiesen). Die scheinbar größere Sterblichkeit der hereditär-syphilitischen Säuglinge setzt Freund auf das Konto der künstlichen Ernährung, der größeren Kindersterblichkeit im Proletariat, sowie bei den frühgeborenen, schwachen und unehelichen Kindern.

In Freunds Fällen haben 50% der hereditär-syphilitischen Kinder — trotz äußerst ungünstiger Umstände — das Säuglingsalter überlebt.

Den sog. parasyphilitischen Erscheinungen (Anämie, Atrophie, Störungen des Nervensystems) spricht der Autor zur Zeit jede Berechtigung ab.

Hochsinger (Wien).

**Glück**, Leop. Sarajevo. Über das sog. Profetasche Gesetz. Wiener med. Wochenschr. 1902. Nr. 9.

Glück tritt in diesem Aufsatz dafür ein, das Profetasche Gesetz auch in seiner engeren Fassung fallen zu lassen und stützt seine Ansicht auf folgende Beobachtung: Eine Frau, deren Mann bei wiederholter Untersuchung keine Zeichen bestehender oder durchgemachter Lues aufwies, trat im Juli 1900 mit Geschwüren an den Brustwarzen in Behandlung, zu dieser Zeit war sie im 4. Monat zum erstenmal gravid. Die Lokalisation an den Warzen rührte wahrscheinlich von dem nach Landesbrauch im Beginne der Schwangerschaft üblichen Hervorziehen der Warzen durch Saugen seitens fremder Frauen oder Kinder her. Am 9. März 1901 kam die Patientin mit einem Rezidiv-Exanthem und Kondylomen am Genitale, sowie exulzerierten Geschwüren an den Warzenhöfen zur Spitalsaufnahme; die Untersuchung des gleichzeitig mit der Mutter aufgenommenen, am 10. März nicht volle drei Monate alten kräftigen Säuglings ergab quoad luem ein vollständig negatives Resultat. Das Kind wurde im Spital durch eine Pflegerin künstlich genährt, doch am 8. Tage der Spitalsaufnahme zeigte es in der Mitte der Furche des Kinns ein stecknadelkopfgroßes, erhabenes, rotes Knötchen und eine erbsengroße, derbe Drüse im Kinnwinkel, am 24. März war das Infiltrat doppellinsengroß, die Drüse haselnußgroß, am 18. April war die Mutter symptomlos, beim Kinde der Initialaffekt hellergroß, nuchale Drüsen, am 13. Mai zeigte das Kind ein makulöses Syphilid an der Haut des Stammes. Diese Beobachtung bewies, daß eine mit rezent syphil. Erscheinungen behaftete Mutter ihren gesunden Säugling schon in den ersten Lebenswochen zu infizieren vermag. Die ausnahmsweise gesund geborenen Kinder rezent syphilitischer Mütter werden nach Glücks Überzeugung nur so lange einer Ansteckung entgehen, als die Haut, resp. die Schleimhaut der ersteren intakt bleibt, sonst infizieren sie sich, wie jeder andere Nichtluetiker.

Viktor Bandler (Prag.)

**Profeta**, Giuseppe. Genua. Zur Frage der Syphilis kongenita. Wiener med. Wochenschr. 1902. Nr. 51.

Der kurze Artikel enthält eine heftige, meist persönliche Polemik gegen den Aufsatz Glücks in Nr. 9 dieser Wochenschrift über das Profetasche Gesetz. Profeta glaubt, es handle sich im Falle Glücks nicht um akquirierte Syphilis, sondern um hereditäre Syphilis. Die Einzelheiten müssen im Original nachgelesen werden.

Viktor Bandler (Prag).

**Glück**, Sarajewo. Antwort auf vorstehenden Artikel enthält eine Polemik, in welcher Glück die Angriffe Profetas zurückweist und ihm den Rat gibt, Arbeiten nicht nach Referaten, sondern nach dem Originale zu kritisieren. Viktor Bandler (Prag).

**Hochsinger.** Die radioskopischen Verhältnisse der hereditären Knochensyphilis der Neugeborenen und Säuglinge. Verhandlungen der XIX. Versammlung der Gesellschaft für Kinderheilkunde Karlsbad 1902.

Hochsinger weist zunächst darauf hin, daß er der erste war, welcher sich mit den radioskopischen Verhältnissen der hereditären Knochensyphilis der Neugeborenen und Säuglinge befaßt hat und den Anstoß zu diesbezüglichen weiteren Untersuchungen gegeben hat.

An der Hand von Röntgen-Aufnahmen aus Kienböcks Laboratorium in Wien werden folgende Sätze deduziert:

1. Die Osteochondritis syphilitica foetalis ist im Röntgenbilde bei Föten aus der zweiten Hälfte der Schwangerschaft nachweisbar. Dieselbe gibt sich durch Verbreiterung des Schattens der Verkalkungszone und unregelmäßige Begrenzung desselben, sowie durch eine Aufhellung der Spongiosa unmittelbar hinter der Verkalkungszone zu erkennen.

2. Auch bei lebenden hereditär-syphilitischen Säuglingen gelingt es sehr oft, ausgebreitete Affektionen des Knochensystems epiphysärer oder periostaler Natur an den langen und kurzen Röhrenknochen nachzuweisen, ohne daß anderweitige klinische Symptome einer Knochenaffektion vorliegen.

3. Die sogenannte Pseudoparalysis h.-s. hat in den bis jetzt von Hochsinger radioskopisch untersuchten Fällen (7) immer Veränderungen im Knochensystem der befallenen Gliedmassen erkennen lassen, welche teils in Blähung und Aufhellung des Diaphysenschattens oder in auffallender Dichtigkeit des Kompaktaschattens bestanden. Bei veritabler Epiphysenlösung zeigt sich eine periostale entzündliche Kalkablagerung in die Knorpelepiphyse vordringend, so daß der sonst unsichtbare Epiphysenknorpel abnormerweise im Röntgenbilde erscheint.

Ausgehend von diesen radioskopischen Befunden wird der wieder neu aufgetauchten spinalen Ätiologie der syphilitischen Extremitätenlähmungen der Säuglinge (Zappert, Peters, Scherer) entgegengetreten. Nach Ansicht des Vortr. handelt es sich in allen diesen Fällen entweder um einfache Entbindungslähmungen mit oder ohne Syphilis, oder um toxisch bedingte Dauerspasmen, welche auch bei nicht syphilitischen Säuglingen vorkommen können.

**Gaston et Detot.** Syphilis héréditaire d'origine maternelle et paternelle probable. Accidents cutanés ulcereux. Expistasis. Morte subite etc. Soc. de derm. etc. 10. Fauvier 1901.

Das sieben Wochen alte Kind wird mit papulösen und ulzerösen Syphiliden der Haut eingebracht. Bisher keine Erscheinungen. Diarrhoen, geringe Dyspnoe ohne auskult. Phänome. Nach einem Anfall von Nasenbluten plötzlicher Tod. Bei der Sektion findet sich: Bronchopneumonie, Hepotitis. Bemerkenswert ist aber insbesonders der pathologische Befund an der Vena portol, die als weißer Strang imponiert, von dem aus zahlreiche feine weiße Verästelungen zu den hypertrophischen Lymphdrüsen und zum Netze verlaufen. Anamnestisch sei hervorgehoben, daß die

Mutter seit 20 Jahren an Syphilis leidet. Bei der Nachkommenschaft aus zwei Ehen mit scheinbar gesunden Männern zeigt sich die Tendenz zur Abschwächung der Infektionsfolgen. Der Vater des in Rede stehenden Kindes ist höchstwahrscheinlich Syphilitiker und so kann man schließen, daß die Syphilis des Vaters selbst den erlöschenden Einfluß der mütterlichen Lues zu deletären Folgen anfachen kann.

Barthélemy betont den von fremden Autoren geleugneten Einfluß der Syphilis des Vaters, und illustriert diesen Satz durch einen selbst beobachteten Fall. Fournier hat 2 hereditär-syphilitische Kinder in derselben Familie plötzlich ohne vorausgehende Erscheinungen in der 6. Lebenswoche sterben gesehen. Leredde hat bei einem Syphilitiker mit indur. Chancre plötzlichen Tod gesehen, ohne daß die Sektion Aufschluß über denselben gegeben hätte. Barthélemy erwähnt noch, daß er nicht nur bei Säuglingen sondern auch bei einem zirka 5jährigen hered. syph. Kinde plötzlichen, durch die genaue Sektion nicht aufgeklärten Tod zu beobachten Gelegenheit hatte.

Richard Fischel (Bad Hall).

**Brunet**, A. Malformations maxillo-dentaires dans l'hérédosyphilis. Gaz. des hôpit. 1902. Nr. 20.

Mißstaltungen sog. Erosionen der Zähne sind nicht immer sichere Zeichen der hereditären Lues, ebensowenig Prognathismus. Neben den Hutchinsonschen Zähnen weist Brunet der Erosion des ersten Molarzahnes, besonders des unteren, großen diagnostischen Wert zu. Es ist dies der einzige Zahn, dessen Ossifikation bereits in utero statthat.

J. Frédéric (Straßburg).

**Aubin**, Vincent. Contribution à l'étude de l'hérédosyphilis du larynx. Thèse de Paris 1900. Nr. 488. 42 Seiten.

Vier einschlägige Krankengeschichten. Differentialdiagnose gegenüber Lupus und Carcinom. — 35 Literaturangaben.

Kuznitzky (Köln).

**Shukowsky**, W. P. Hemicephalie und Syphilis hereditaria (2 Fälle von Hemicephalie bei Kindern). Wratscheb. Gazetta. 1902. Nr. 8.

An der Hand von zwei von ihm beobachteten einschlägigen Fällen führt Shukowsky aus, daß bei Mißgeburten, speziell Anen- und Hemicephalen, wenn sie auch häufiger durch Tuberkulose und Alkoholismus verursacht werden, nicht selten auch die Syphilis der Eltern und Großeltern ätiologisch in Frage kommen. In dem einen Falle handelte es sich um Zwillinge, einen Knaben und ein Mädchen, bei deren Eltern Syphilis zwar vermutet, aber nicht notorisch nachgewiesen werden konnte. Der hemicephale Knabe hatte ein mangelhaft und anormal entwickeltes Gehirn, Syndactilie, spontane Amputationen, Mikrophthalmie, Hasenscharte, Labium leporinum und noch andere Anormalitäten, wies jedoch nichts positives für die Existenz einer hereditären Lues auf. Dagegen waren auf Handtellern und Fußsohlen des sonst normal entwickelten Mädchens vereinzelte Pemphigusblasen und glänzende, dunkelrote Flecken zu sehen,

die Milz war deutlich vergrößert, eine Koryza vorhanden — Grund genug, um eine kongenitale Syphilis anzunehmen. Mit Recht hebt Verfasser die seltene und bemerkenswerte Tatsache hervor, daß das eine Kind bloß durch eine Distrophie, das andere durch zweifellose cutane und sonstige Symptome der Syphilis charakterisiert war. Im zweiten Falle hatte der hemicephale Knabe notorisch luetische Großeltern; das Kind lebte 28 Stunden und hatte eine Länge von 54 *cm*, einen Brustumfang von 37 *cm* und einen Kopfumfang von bloß 25 *cm*, das Gewicht war 3550 Gramm. Die Geschlechtsorgane waren sehr rudimentär, beiderseits Koryptorchismus. Großhirn ganz mangelhaft, Cerebellum und Medulla oblongata normal. Die Reflexe waren ungewöhnlich erhöht, Messungen der Körpertemperatur intra vitam ergaben in ano bis 26·4°. Sektion verweigert. Verfasser nimmt in diesem Falle „parasyphilitische Heredität" an.

S. Prißmann (Libau).

---

## Therapie.

**Burschalow**, T. Über einige mit großen Quecksilberdosen behandelte Syphilisfälle (Prochorow). Journal russe de mal. cut. etc. 1901. pag. 493.

Die bisherigen günstigen Urteile russischer Autoren veranlaßten B. die Methode Prochorows an 10 Patienten nachzuprüfen. Ihr Hauptvorzug soll darin bestehen, die Höhe der einzuverleibenden Hg-Dosis in ein entsprechendes Verhältnis zum Gewichte des Individiums zu bringen. Auf je 10 *kg* des Patienten kommt ein $cm^3$ einer 3% $HgJ_2$-Lösung in der doppelter Menge J K, so daß zirka 5—7 $cm^3$ zur Injektion in die Glutaen gelangen. Dem Gewichtsabfall von 1—2 *kg* nach der ersten Injektion, der oft von allgem. Schwächeerscheinungen begleitet ist, folgt in kurzer Zeit eine Gewichtszunahme, so daß das Anfangsgewicht oft übertroffen wird. Erst nach 10 Tagen erfolgt die zweite, in gleichen Intervallen noch zwei Injektionen. Heftige Schmerzen an der Injektionsstelle und Infiltratbildung lassen sich selbst bei Verringerung der Konzentration der Lösung nicht vermeiden. Der therapeutische Effekt (Verschwinden bestehender Symptome und Verhinderung von Rezidiven) übertraf den mit salizylsaurem Hg erreichten nicht und konnte die auf die Methode gesetzten Erwartungen nicht erfüllen. Richard Fischel (Bad Hall).

**Leredde.** „Progrès à réaliser dans le traitement mercuriel des accidents graves de la syphilis." La Semaine Médicale. 22. Année. Nr. 17.

Leredde erörtert eingehend, daß bei der Behandlung besonders ernster Syphilis-Erscheinungen die im täglichen Gebrauche üblichen Quecksilbergaben bedeutend gesteigert werden müssen und daß dies meist ohne Gefahr für den Organismus geschehen kann, wofern nur die Mundpflege und sonstige Beobachtung des Kranken mit der nötigen Sorg-

falt erfolgt; die Applikation von Injektionen hält L. hierbei allein für die zweckmäßige Darreichungsmethode. Auf die Wahl des Präparats, die Verwendung löslicher oder unlöslicher Salze, legt Verf. kein entscheidendes Gewicht, von der Anschauung ausgehend, daß der therapeutische Erfolg in erster Reihe von der Dosis des eingeführten Hg abhänge und bei Berücksichtigung des Hydr.-Gehaltes und der Ausscheidungsbedingungen mit allen Quecksilberverbindungen erreicht werden kann.

In Übereinstimmung mit anderen Autoren empfiehlt Leredde zur Behandlung ernster Lueserscheinungen (besonders der Gehirnlues) tägliche Darreichung von 0·05 bis 0·08 Hydr. benzoic. oder 0·06 Hydr. bijodat. bei Anwendung von Sublimat oder Hydr. cyanat. etwa halb so große Dosen, bei Applikation von Calomel zweimal wöchentlich 0·07 bis 0·1.

Eine so eingreifende Behandlung hält Verf. auch stets für angezeigt, wenn das Quecksilber zur Entscheidung der Diagnose gebraucht wird oder wenn eine vorausgegangene mildere Behandlung nicht zum Ziele geführt hat; vor allem jedoch, wenn es sich um Krankheitserscheinungen handelt, die sofort zum Stillstand gebracht und beseitigt werden müssen. Mit Recht mißbilligt es Leredde, daß besonders die Neurologen bei der Quecksilberbehandlung cerebrospinaler Lues sich meist auf diejenige Methode und Dosierung zu beschränken pflegen, welche gegenüber den weniger bedeutungsvollen und im allgemeinen leicht heilbaren Hauterscheinungen üblich ist. Auch bei der Behandlung der Tabes und Paralyse, an deren syphilitischer Natur und Heilbarkeit durch Quecksilber er keinen Zweifel hegt, hält L. die Behandlung mit hohen Hg-Dosen für angezeigt. Fritz Callomon (Breslau).

**Baer**, Karl, Innsbruck (Klinik Rille). Über Behandlung der Syphilis mit Asterol. Wiener medizin. Wochenschr. 1902. Nr. 31 bis 34.

Baer verwendete Asterol in 5% Lösung 1½ Spritzen täglich. Nach Baers Beobachtungen steht es, wiewohl günstige kurative Wirkungen zu erzielen sind, den sonstigen löslichen Hg-Präparaten, wie Sublimat oder Sozojodolquecksilber nach, ist aber geeignet, in Fällen, wo mildere Wirkungen erzielt werden wollen, verwendet zu werden. Die Injektion ist nicht schmerzhaft. Viktor Bandler (Prag).

**Tommasoli.** Le traitement intense et précoce de la syphilis par les injections intraveineuses de sublimé. Ann. de dermatol. et de syphiligr. 1902. p. 1073.

Tommasoli berichtet über 44 Kranke, die er mit intravenoesen Sublimatinjektionen behandelt hat, in der Absicht, einen abortiven Verlauf der Syphilis hiedurch zu erzielen; T. stieg hiebei bis zu 18 *mg* p. dosi. In 8 Fällen schlug dieser Versuch vollkommen fehl, in 6 Fällen entzogen sich die Patienten der weiteren Beobachtung, in 30 Fällen trat Heilung ohne Auftreten sekundärer Symptome ein, doch war in 4 dieser Fälle die Beobachtungsdauer eine sehr kurze (geringer als ein Jahr). Lokale Knotenbildung, Suffusionen, Phlebitiden und Erytheme sind die

Folgen mangelhafter Technik der Injektionen, und leicht zu vermeiden, auch allgemeine Muskelschwäche, Kopfschmerzen, leichte Fiebersteigerungen bilden keine Ursachen für eine Unterbrechung der Behandlung. Die Bedingungen für ein Gelingen der Abortivbehandlung sind: Die Infektion darf nicht länger als 40 bis 45 Tage zurückliegen, die Injektionen sind täglich und durch möglichst lange Zeit — eine bestimmte Dauer wird nicht angegeben — vorzunehmen und müssen von einer, wiederum längere Zeit („so lange Patient damit einverstanden ist") währenden Kur Inunktionen, Injektionen oder Jodkali gefolgt sein.

Walther Pick (Wien).

**Lesser**, E. Prof. Berlin. Die Behandlung der Syphilis mit Calomelinjektionen. Therapie der Gegenwart. Jänner 1903.

Obwohl die Behandlung der Syphilis mit Calomelinjektionen nicht ungefährlich ist, so zeigen diese auf gewisse Formen von Syphilis eine überraschende Wirkung. So 1. bei schwerem phagedänischen Schanker der Zunge, 2. bei maligner Syphilis (mit frühzeitigem Auftreten schwerer ulzeröser Erscheinungen), 3. bei tertiärer sklerotischer Glossitis, 4. bei schwerer Laryngitis, 5. bei hartnäckigen sekundären Zungenaffektionen. Besonders bei gallopierender Syphilis, tertiärer Glossitis und Iritislues sind die Injektionen mit Calomel von ausgezeichneter Wirkung, die von einer Inunktionskur oder Sublimatinjektionen nicht erreicht wird. Doch darf diese Behandlung nicht generalisiert werden und wo man mit einer Schmierkur auskommt, ist diese stets vorzuziehen, da die Calomelinjektionen schwere Vergiftungserscheinungen: Erytheme, Stomatitis, Nephritis, Enteritis nach sich ziehen können, die oft erst nach 3 bis 4 Injektionen auftreten und denen man machtlos gegenübersteht. Deshalb erklärt Verfasser diese Art Therapie als eine exzeptionelle Methode, die nur unter besonderen Umständen gleichsam als ultima ratio angewendet werden soll. Als Suspensionsflüssigkeit empfiehlt er Oleum olivarum, als erste Dosis 0·05 *gr*, später je 0·1 *gr* Calomel in 8tägigen Intervallen und nicht mehr als 4—5 Injektionen hintereinander.

R. Böhm (Prag).

**Thimm.** Ein schweres, spät auftretendes bullöses Quecksilber-Exanthem nach 12 Einreibungen mit grauer Salbe. Dermatol. Zeitschr. Bd. IX. 1902.

Das von Thimm beschriebene pemphigusartige Exanthem wurde bei einer Frau im Anschlusse an einen Partus beobachtet. Die letzte Inunktionskur war 18 Tage vorher durchgemacht worden, Injektionen hatte Patientin nie erhalten. Trotzdem glaubt der Verfasser die Erkrankung auf die Einverleibung des Quecksilbers beziehen zu müssen. Einen Erklärungsmodus für die Remanenz des Hg weiß er jedoch nicht zu geben.

Fritz Porges (Prag).

**Klemperer**, G. Fieber und Schüttelfröste mit Leberschwellung (ulzerierte Lebergummata) geheilt durch Quecksilber. Therapie der Gegenwart. Jänner 1903.

Klemperer berichtet von einem Fall, der von verschiedenen Ärzten wegen lang andauernden Fiebers (gegen 38·5) mit den mannig-

fachsten Mittel behandelt worden war. Zeitweilig traten Schüttelfröste auf. Patient kam stark herab. Die somatische Untersuchung ergab nur eine vergrößerte, etwas druckschmerzhafte Leber und vergrößerte Milz, alle anderen Organe normal. Verfasser erinnerte sich an 2 ähnliche Fälle, die anamnestisch ergaben, daß früher Lues akquiriert worden war und die durch Einleitung einer Sublimatinjektionskur völlig geheilt worden waren, nur bestand bei diesen Fällen auch zeitweise Ikterus, so daß die Diagnose auf Leberabszesse gestellt worden war.

Bei Nachfrage erfuhr Verfasser, daß Patient ebenfalls vor 9 Jahren ein Ulcus durum hatte und eine kurze Schmierkur durchmachte. Es wurde nun auch hier eine Sublimatinjektionskur angewendet (2%) und nach der 14. Injektion war auch das Fieber völlig geschwunden. Verfasser meint, daß es sich um zerfallene Lebergummata gehandelt habe.

Rudolf Böhm (Prag).

**Rosenthal**, O. Berlin. Über die Behandlung von Leberaffektionen mit Quecksilber. Therapie der Gegenwart. 1903.

In einem längeren Aufsatz wendet sich Verfasser gegen die von Klemperer ausgesprochene Auffassung seiner Fälle als luetische in Heft Nr. 1. 1903. Rosenthal erklärt die von ihm anerkannte Wirkung des Quecksilbers dadurch, daß letzteres als Sublimat wie auch als Calomel einen starken Reiz auf das Leberparenchym ausübt, daß deswegen aber nicht ex juvantibus auf Syphilis zu schließen sei, da es sich ebenso gut um wirkliche Leberabcesse oder noch eher um eine nur parenchymatöse Entzündung ohne Eiterbildung gehandelt haben kann.

Rudolf Böhm (Prag).

**Fein**, Joh. Wien. Die Aufrichtung der Sattelnasen mit Anwendung subkutaner Paraffinprothesen nach Gersuny. Wiener mediz. Wochenschrift 1902, Nr. 19 u. 20.

Fein benützte zur Einspritzung sterilisiertes Vaselinum album und wählte sowohl die Nasenspitze als die Nasenwurzel zum Ausgangspunkt. Die Einstechung muß subkutan und in geringen Quantitäten, auf mehrere Sitzungen verteilt, erfolgen. Fein arbeitete ohne Anaesthesie.

Victor Bandler (Prag).

**Federn**, S. Wien. Vorschlag zur Behandlung des Ulcus durum. (Offener Brief an Hofr. Kaposi.) Wiener medizin. Presse 1901. Nr. 50.

Federn hat aus der Beobachtung und dem Krankheitsverlaufe verschiedener Ulzera am Genitale folgende Schlüsse gezogen: 1. Die Induration eines Ulcus ist keine notwendige Folge oder Bedingung der syphilitischen Infektion; 2. auch auf den sogenannten weichen Schanker oder wie der Autor ihn bezeichnet, das „stark eiternde primäre" Geschwür kann allgemeine Syphilis folgen; 3. wenn eine tiefer greifende Eiterung beim primären Ulcus auftritt, erfolgt in der Regel keine allgemeine Syphilis; 4. wenn eine wenig eiternde oder nicht eiternde oberflächliche Sekretion beim primären Ulcus auftritt mit oder ohne Induration, erfolgt in der Regel allgemeine Syphilis. Der Autor nimmt also, wohl

ganz vereinzelt und im Gegensatze zu der herrschenden Auffassung, an, daß durch die Eiterung das Syphilis-Contagium zerstört wird und darum keine allgemeine Syphilis erfolgt, die Auffassung gründet Federn auf die Beobachtung, daß bei stark eiterndem Ulcus und Bubo keine Syphilis eintritt. Des Autors therapeutischer Vorschlag geht deshalb dahin, auf ein schwach eiterndes primäres Ulcus Eiter von einem Ulcus molle einzuimpfen, um eine stärkere Eiterung hervorzurufen, welche auch zu eiternden Bubonen führen soll, um so das Syphilis-Contagium auch auf seinem weiteren Wege zu vernichten. Federn unterbreitet diesen Vorschlag den Männern der Wissenschaft zur Diskussion und glaubt so künstlich denselben Weg zu gehen, auf dem in der Natur die allgemeine Syphilis in der Regel(?) verhindert wird. Victor Brandler (Prag).

**Heuss**, E. Wie behandeln wir die Syphilis? Korrespondenzbl. für Schweiz. Ärzte 1901. Bd. XXXI. Nr. 23, 24.

Heuss bespricht die heutzutage gebräuchlichen Methoden der Syphilisbehandlung ohne etwas wesentlich Neues zu bringen.

J. Federic (Straßburg i. E.).

**Jadassohn.** Bemerkungen zur Syphilistherapie. Korrbl. für Schweizer Ärzte 1901, Nr. 21, pag. 673 und Nr. 22, pag. 718.

Der Aufsatz Jadassohns stellt im wesentlichen eine Polemik gegen den im gleichen Blatt erschienenen (Jahrg. 1901 pag. 169) und dasselbe Thema behandelnden Vortrag von Heuss dar, mit dem Jadassohn in den meisten wichtigen Punkten nicht einverstanden ist. 1. Jadassohn betont zunächst gegenüber Heuss, der die Anwendung einer allgemeinen Hg-Kur vor dem Erscheinen des ersten Exanthems für schädlich erklärt, daß namentlich der praktische Arzt, für den die Diagnose eines Primäraffektes oft unsicher ist, im allgemeinen besser tut, das Erscheinen der Sekundärsymptome für den Beginn der Kur abzuwarten, daß es aber die günstige Wirkung des Hg bei der Syphilis bezweifeln hieße, wollte man die frühzeitige Behandlung bei sichergestelltem Primäraffekt als schädlich erklären. 2. Verf. beweist, daß nicht, wie Heuss meint, in jedem Falle die Syphilisinfektion schon vonden ersten Stunden an eine allgemeine sei, sondern daß trotz der unzweifelhaften Mißerfolge die (aus natürlichen Gründen schwer beweisbare) Möglichkeit zurechtbesteht, unmittelbar nach der Infektion durch Zerstörung der Invasionspforte die Syphilis zu verhindern. Sodann zeigt er an der Hand des vorliegenden literarischen Materials und eigener Fälle, daß es trotz der zahlreichen Mißerfolge und trotz der dagegen erhobenen Zweifel doch eine Anzahl von Fällen gibt, in denen die Exzision unzweifelhafter Primäraffekte die Ausbreitung des syphilitischen Virus im Körper verhindert hat. Deshalb vertritt er auch im Prinzipe die Berechtigung der Excision des Primäraffektes — vorausgesetzt, daß Lymphgefäße und Drüsen noch nicht erkrankt sind und der Sitz es erlaubt — da der eventuelle Vorteil sehr groß, die Nachteile sehr klein sind. 3. Bezüglich der von Heuss angegriffenen, intermittierenden Hg-Behandlung nach Fournier zeigt Jadassohn zunächst, daß man entgegen der Be-

handlung von Heuss u. a. berechtigt ist, anzunehmen, daß das Hg auf das Virus selbst, und nicht nur auf die Symptome, wirkt; weder die wissenschaftlichen Hypothesen, noch die Mißerfolge der Hg-Therapie, noch das Vorkommen von Lues auf mercurialisiertem Körper erschüttern die Berechtigung dieser Annahme. Das vorhandene statistische Material ist allerdings nicht im stande, den Nutzen der Fournierschen Methode sicher zu beweisen. Dagegen macht dasselbe, sowie die Erfahrungen kompetenter Ärzte, ihre prophylaktische Wirksamkeit gegen den Tertiarismus wahrscheinlich. Bei vernünftiger Anwendung treten nicht mehr unangenehme Hg-Wirkungen auf als bei symptomatischer Kur. Es muß auch da individualisiert werden. 4. Verf. bevorzugt die Einreibungen und Injektionen unlöslicher Salze. Auch die tertiären Fälle reagieren auf Hg; manchmal sogar solche, die durch Ks nicht beeinflußt werden. Daher sind die tertiären, ferner auch die visceralen Fälle kombiniert zu behandeln. Auch maligne Lues ist mit Hg und JK zu behandeln; man beginnt mit kleinen Hg-Dosen. Tertiäre Fälle, in denen JK in gewöhnlicher Dosis nicht wirkt, gehen manchmal auf hohe Dosen (15 und 20 *g* prodie) zurück. Gassmann (Basel).

**Gerbsmann**, J. Zur Frage von der Behandlnng der Syphilis nach der Methode von Welander. Wratschelenaja Gazetta 1902 Nr. 9.

In zehn Fällen sekundärer Syphilis hat Gerbsmann die Welandersche Methode nachgeprüft: der Erfolg war durchwegs ein negativer. Die Patienten verbrachten 7—8 Stunden in vorgeschriebener Bettwärme, während sie die mit grauer Salbe (6,0) täglich frisch bestrichenen Säckchen ununterbrochen 4 Wochen hindurch auf der Brust trugen. Bis auf geringe, nicht einmal in allen Fällen nachweisbare Spuren von Quecksilber im Urin, war eine Beeinflußung des Körpers, namentlich in therapeutischer Beziehung nicht zu konstatieren; in fast allen Fällen hat Verfasser zu den altbewährten Methoden seine Zuflucht nehmen müssen. Für die gewöhnliche Praxis eignet sich demnach die Welandersche Einatmungskur keineswegs, sie kann eventuell nur für die klinische Behandlung in Frage kommen, wo die Patienten sehr viel im Bette liegen, und die Luft mit Quecksilber übersättigt ist.

S. Prissmann (Libau).

**Lichatschew**, A. Zur Behandlung der Syphilis mit intravenösen Sublimatinjektionen. Medicinskoje Obosrenje. September 1901.

Lichatschew hat im Ekaterinoslawschen Gouvernementskrankenhause an 17 Prostituierten mit condylomatöser Lues die zuerst von Bacelli 1894 empfohlene Behandlungsmethode der Syphilis mit intravenösen Injektionen einer Nachprüfung unterzogen. Die Injektionen wurden möglichst täglich gemacht und nicht blos auf die Armvenen beschränkt. Die technische Ausführung dauert bei einiger Übung nicht nennenswert länger als eine gewöhnliche subkutane Injektion. Die Stärke der Lösung schwankt zwischen 1 : 1000 — 1 : 500, die Einspritzung ist

absolut gefahrlos und hat für gewöhnlich keine schlimmen Folgen. Kontraindiziert ist sie bloß bei Gefäßsklerose. Die Erscheinungen der condylomatösen Syphilis schwinden bei den intravenösen Injektionen recht bald, doch sind erneuerte Eruptionen während der Behandlung nicht ganz ausgeschlossen. Die Wirkung ist mitunter eine noch schnellere und intensivere als bei den subcutanen Einspritzungen. Bei konzentrierteren Lösungeu schwinden die Krankheitserscheinungen zwar rascher, doch ist eine ausgesprochene Proportionalität nicht zu bemerken. Mund- und Darmreizung treten für gewöhnlich nicht ein. Rezidive kommen bei der intravenösen schneller und öfter als bei der subcutanen Injektionsmethode vor. Demnach sind die intravenösen Einspritzungen keineswegs als Universalmittel zu betrachten und nur in den Fällen zu empfehlen, in denen die subkutanen Injektionen ihrer Schmerzhaftigkeit wegen nicht vertragen werden und eine Einreibungskur aus irgend welchen Gründen nicht ausgeführt werden kann. S. Prissmann (Libau).

**Hallopeau.** De l'action comparative du traitement local des syphilides ulcéreuses par l'eau bouillée et par le sublimé au 1/5000°. Soc. de derm. etc. 10. Janvier 1901.

Entgegen der Fournierschen Ansicht, daß die lokalen Sublimatumschläge schädlich wirken, wird an einem Patienten mit ulcerösen Syphiliden an beiden Unterschenkeln gezeigt, daß die mit Sublimatkompressen bedeckte Seite früher als die mit nur in sterilisiertes Wasser getauchten Kompressen belegte heilte. Gegen hartnäckige Syphilome der Zunge werden Sublimatpastillen von $^1/_2$ *mg* vom Autor mit gutem Erfolge, der auch der lokalen Wirkung zugeschrieben wird, verordnet.

Richard Fischel (Bad Hall).

**Bockhart,** M. Über die Merkurialbehandlung der Tabeskranken. Monatshefte f. prakt. Dermatologie. Bd. XXXIV.

Bockhart läßt Tabeskranke bei jeder Schmierkur nur 20—25 Einreibungen zu 2·5—3—4 *g* machen, und achtet sorgfältig auf Veränderungen des Körpergewichtes. Bei Abnahme desselben oder wenn sich die Kranken nicht frisch fühlen oder blässer werden, wird ausgesetzt Während der Schmierkur 4—5mal wöchentlich warme Bäder von 25 bis 27° R. durch 10—15. Daneben Ruhrkur (12 St. Bettruhe, 10 bei Nacht, 2 bei Tag) Tabak, Alkohol, geistige Anstrengungen sind zu unterlassen. Eine solche Kur wird alljährlich durchgemacht. Quecksilber innerlich, Injektion von unlöslichen Hg-Salzen, Jodkali sind erfolglos, dagegen ersetzen Sublimatinjektionen (20—25 zu 0·01 *g* Sublimat pro die) die Schmierkur. Auf diese Weise behandelte B. 95 tabeskranke Männer (72 im initialen Stadium, 23 im ataktischen). In 202 seiner Fälle konnte er Stillstand der Krankheit konstatieren, und war auch bei den übrigen Fällen mit den Erfolgen recht zufrieden. Ludwig Waelsch (Prag).

**Sellei,** J. Die Wirkung der Jodalkalien bei chlorfreier Diät. Monatshefte f. prakt. Dermatologie. Bd. XXXIV.

Sellei untersuchte den Speichel seiner Patienten vor der Jodverabreichung und auch während des Jodgebrauches auf Rhodan und

konnte die diesbezüglichen Angaben Mücks nicht bestätigen. Er fand, daß man weder an dem Schwanken des Rhodan von Fall zu Fall, noch aus dessen Vorkommen oder Fehlen den etwa auftretenden Jodismus im voraus bestimmen kann. Ebensowenig war er im stande (in Analogie der Versuche von Richet & Toulouse, welche bei chlorfreier Diät den Organismus für Brom empfänglicher fanden) durch chlorfreie (Milch) Diät diese gesteigerte Empfänglichkeit auch für das Jod zu erweisen, und ließ sich durch diese Diät auch nicht der Jodismus vorfinden.

Ludwig Waelsch (Prag).

**Jordan**, A. Über die therapeutische Bedeutung des Jodolens, Med. Obosr. 1902. Nr. 1.

Jordan hat das Jodolenum internum (9—10% Jod enthaltend) in Pulverform à 2·0 6—10mal täglich in Anwendung gebracht und dabei leichten Jodismus gesehen. Jodvenetion tritt im Urin 2—3 Stunden nach der ersten Einnahme ein (bei den Jodalkalien schon nach 15 Minuten), nach 24 Stunden ist kein Jod mehr nachzuweisen. Bei äußerlicher Anwendung wird vom Jodolen Jod in den Organismus nicht aufgenommen. Bei tertiärer Syphilis, besonders aber bei Syphilis maligna ist die Wirkung des Jodolens eine recht bemerkenswerte. Bei gleichzeitiger Allgemeinkur beschleunigt das Jodolenum externum die Heilung der gummösen Geschwüre und der nässenden Papeln. Von 25 Fällen weicher Schanker kam $^1/_3$ bei Applikation des Jodolenum exter. zur vollständigen Heilung, bei $^2/_3$ mußten andere Medikamente zu Hilfe genommen werden. Das Jodolennm externum kann neben den vielen anderen Jodoformsurrogaten mit mindestens gleichem Recht seinen Platz ausfüllen.

S. Prissmann (Libau).

# Hautkrankheiten.

## Parasiten.

**Podwyssotzki**, W. Über die experimentelle Erzeugung von parasitären Myxomycetengeschwülsten vermittelst Impfung von Plasmodiophora brassica. Zeitschr. für klin. Med. Bd. 47, Heft 3.

Podwyssotzki hat experimentell durch Überimpfung von Plasmodiophora brassica (resp. Kohlhernien) beim Kaninchen eine parasitäre Myxomycetengeschwulst erzeugt. Diese ist mesodermalen Ursprungs und einem infektiösen, perithelialen Granulom sehr ähnlich.

Die großen Geschwulstzellen enthalten reichlich Sporen, die zuweilen einen großen Teil derselben ausfüllen. Die Parasiten gehen allmählich zu Grunde, indem im Innern der Zellen zunächst ihr Fett assimiliert wird.

Das Ergebnis ist für die Lehre der bösartigen Geschwülste wichtig, zumal diese Myxomyceten bei Pflanzen echte bösartige Tumoren hervorrufen. Frédéric (Straßburg i. E.).

**Savariaud** et **Deguy**. La botryomycose. Gaz. des hôp. 1902, Nr. 115.

Savariaud und Deguy haben zwei Fälle sogenannter Botryomycose beobachtet. Beide Male handelte es sich um eine haselnuß- bis bohnengroße, auf breitem kurzem Stiel pilzartig aufsitzende, mit Krusten auf der Oberfläche bedeckte Geschwulst; diese war im ersten Fall an der Lippe, im zweiten Fall auf dem Dorsum der zweiten Fingerphalanx lokalisiert. Excision und Kauterisation brachten Heilung. — Anamnestisch war das einemal zu eruieren, daß die kleine Neubildung infolge einer Schnittverletzung auftrat.

Die anatomische Untersuchung ergab folgendes: der Tumor sitzt mit breitem Stiel auf der Haut auf und setzt sich direkt in die Cutis und das Unterhautbindegewebe fort. An der Oberfläche fehlt das Epithel. Die eigentliche Geschwulstmasse besteht aus drei Schichten, erstens einer zentralen entzündlichen Schicht, in welcher reichlich embryonale Zellen und neugebildete Blutgefäße sich finden. Zweitens einer mittleren Schicht, welche aus einer amorphen, einige Leukocyten und Epidermis-

zellen und wenige Mikroorganismen enthaltenden Masse gebildet ist. Hier sieht man auch die sogenannten Amas mûriformes, welche keine Mikroorganismen, sondern nur durch abnorme Kernproliferation entstandene (bei nekrotisierenden Epidermiszellen beobachtete) Figuren sind. Drittens kommt eine rein fibrinöse, sanguinolente reichlich Mikroorganismen einschließende äußere Zone. Die bakteriologische Untersuchung ergab die Anwesenheit von Proteus vulgaris, Colibacillus, Staphylococcus albus et aureus.

Auf Grund dieser Beobachtungen schließen Savariaud und Deguy, daß die sogenannte Botryomycose nichts anderes ist, als eine Varietät der Staphylococcose, welche schließlich zur Bildung von Fleischwarzen (bourgeons charnus) führt, eine wirkliche entzündliche Neubildung der Haut. Der sogenannte Botryocoque ist identisch mit dem Staphylococcus. Die von einigen Autoren beschriebene Hypertrophie der Schweißdrüsen haben die Verfasser nicht bestätigen können, und ist demnach die Botryomykose auch keine „Fibroadénose sudoripare". (Interessant ist die gelegentliche Mitteilung der Verfasser, daß sie in einer kleinen Aknepustel des Gesichts den Sabouraudschen Seborrhoebazillus in Reinkultur fanden.) Frédéric (Straßburg i. E.).

**Savariaud.** A propos de la botryomycose. Réponse à Mr. X. Delore. Gaz. des hôpit. 1902. Nr. 127.

Savariaud wendet sich gegen Delore, und bleibt der Ansicht, die er in seiner früheren Arbeit begründet hat (Gaz. des hôp. 1902), daß die Botryomykose nur eine eigenartige Form der Staphylokokkeninfektion ist. In der Antwort von Delore an Savariaud betont ersterer, daß er in seiner Arbeit nur für die klinische Sonderstellung der Botryomykose plaidiert habe. Es folgt nun noch eine Antwort von Dor (Lyon) an Savariaud; ersterer bleibt überzeugt, daß die Botryomykose von den Schweißdrüsen ausgehe. Was die Spezifizität des „botryocoque" betrifft, so sei die Entscheidung dieser Frage noch im Schweben.

Frédéric (Straßburg i. E.).

**Delore**, X. Botryomycose; nouvelles observations. Gaz. des hôpit. 1902. Nr. 122.

Delore teilt aus der Klinik des Prof. Poncet (Lyon) zwei typische Fälle von Botryomykose mit. Er hält, entgegen Savariaud und Deguy daran fest, daß die Botryomykose eine besondere Krankheit sei, die bei Tieren und Menschen vorkomme. Auch haben neuere Untersuchungen von Parascandolo ergeben, daß bakteriologisch Staphylokokken und Botryokokken nicht identisch sind. Was speziell die „grains jaunes" betrifft, so haben Poncet und Dor bereits betont, daß diese keine Parasiten seien.

Frédéric (Straßburg i. E.).

**Freund**, L., Wien. Dermatomyasis. Wiener mediz. Wochenschrift 1901. Nr. 51.

Freund beobachtete bei einem 5jährigen Mädchen, das mit Eczema impetignosum capillitii in Behandlung kam, einen penetranten widerlichen Gestank, der bei genauerer Beobachtung nach Abhebung der Ekzemborken von einer Höhle am Scheitel des Kopfes ausging, in welcher Höhle, die bis auf den Schädelknochen reichte, es von Würmern, deren Leiber sich ununterbrochen zusammenzogen und ausdehnten, wimmelte. Mit dem Entomologen Professor Brauer bestimmte Freund die Larve als Sarcophyla Wohlfarti. Freund entfernte aus den zwei Höhlen 33 Larven, worauf die Wunde heilte. Aus der Larve entwickelte sich im nächsten Jahre das Tier. Die Sarcophila Wohlfarti kommt sonst meist in Rußland vor und sucht faulende Orte auf; das Kind akquirierte die Eier der Fliege wahrscheinlich, als es mit offenem nässenden Kopfe im Augarten schlief. Das Kind bot keine Zeichen von Syphilis, dies muß konstatiert werden, weil die Ansicht verbreitet ist, daß derartige Dipteren ihre Eier nur auf Syphilitische ablegen.

Viktor Bandler (Prag).

**Balzer et Schimpff.** Contribution à l'étude des dermatoses vermineuses superficielles (Mycases). Ann. de derm. et de syphiligr. 1902, pag. 792.

Bei dem ersten der drei von Balzer und Schimpff mitgeteilten Fälle handelte es sich um einen Patienten mit Mens crusis, der sich dasselbe mit einem Blatt von Tussilago farfara bedeckt hatte. Nach 14 Tagen erschien das Geschwür bedeutend vergrößert und dicht mit Larven einer Muscidenart (Sarcophila magnifica) bedeckt. Neben diesem großen war ein zweites kleineres Geschwür entstanden, gleichfalls dicht mit Larven besäet. Die Autoren nehmen an, daß die Gegenwart der Larven und ihrer Defekte im Sekret als Reiz wirkt und so eine Steigerung der Entzündung und damit eine Vergrößerung des Geschwüres herbeiführt, nicht daß die Larven sich direkt vom Gewebe ernähren.

Eine noch oberflächlichere Form der Mykosis liegt in den beiden anderen Fällen vor, wo sich neben Pediculis zahllose Larven von Lucilia, gleichfalls einer Muscidenart auf der sonst intakten Kopfhaut vorfanden.

Walther Pick (Wien).

**Van Harlingen,** Arthur. Report of Three Cases of Creeping Larvae in the Human Skin (Hyponomoderma, Kaposi). Amer. Journ. Medic. Sciences V. 124, pag. 436. Septb. 1902.

Van Harlingen hat die drei hier beschriebenen Fälle dieser in Amerika jedenfalls ebenso selten wie in Europa vorkommenden Krankheit als die einzigen in langjähriger Praxis gesehen. Die Krankheit erscheint in Form einer, wie die Abbildungen zeigen, eigentümlich geschlängelten, leicht erhabenen roten Leiste, die bei näherer Untersuchung aus reihenförmig aneinander geordneten Bläschen oder Papeln besteht, und an einem Ende sich fortwährend, zum Teil ziemlich rasch vorschiebt; meistens von lebhaftem Jucken begleitet. Zwei der Fälle betrafen Kinder und hatten ihren Sitz an den Füssen, an der Seite vor der Ferse resp. auf der Fußsohle, und von dieser aus sich auf den Fußrücken er-

streckend; im 3. Fall war die Hohlhand eines erwachsenen Mannes befallen. In keinem Falle gelang es des als Ursache angenommenen Parasiten habhaft zu werden, aber Einschnitt auf das aktive Ende, beziehentlich Ausschneiden eines Hautstückes über demselben brachten die Krankheit zum Stillstand. Diese Fälle, die ersten in Amerika veröffentlichten, stimmen somit mit den früher bekannt gewordenen in den Hauptpunkten überein.

H. G. Klotz (New-York).

**Malineonico**, Ernesto. Un caso di tigna favosa primitiva della faccia. Il Morgagni 1901, pag. 199.

Ein Fall von Favus bei einem 12jährigen Kinde, bei dem sich nur ein einziger von ekzematösen Erscheinungen begleiteter Skutulumherd in der Gegend des linken Jochbeines vorfand.

Spietschka (Brünn).

**Simonelli**, Fr. L'acqua ossigenata nella cura della tigna favosa. Giornale Italiano delle malattie veneree e della pelle. 1901, pag. 99.

Eine Polemik gegen Simonelli und dessen Erwiderungen gegen Angelo Bellini. Spietschka (Brünn).

**Keßler**, J. B. Trichophytosis. Journ. Americ. Medical. Assoc. XXXIX. 1050. 25. Okt. 1902.

Keßler macht auf die Häufigkeit der Verbreitung des Trichophyton von Kälbern aus aufmerksam, besonders in den Rinderzucht-Distrikten der Vereinigten Staaten. Im Frühjahr, wenn die Jährlinge auf die Weide kommen, tritt von selbst Heilung ein. Dadurch daß die Tiere die befallenen Stellen des Juckens wegen gegen verschiedenerlei hölzerne Pfosten, Futtertröge etc. reiben, bleiben in den Ställen die Keime zurück für die Infektion der im nächsten Herbst dieselben beziehende neue Generation von Kälbern. Diese von den Farmers als „barn itch" (Stalljucken) bezeichneten Erkrankungen werden häufig Ursache von Infektion von Barbierstuben. H. G. Klotz (New-York).

**Decio**, Carlo F. Appunti storici sulla ospitalità e sulla cura dei Tignosi in Milano dal XV al XIX secolo. Giornale Italiano delle malattie veneree e della pelle. Ao 1901, pag. 103.

Eine ausführliche Darstellung der Geschichte der Behandlung und Internierung der an Tinea (Favus) Erkrankten in Mailand vom XV bis XIX Jahrhundert. Spietschka (Brünn).

**Mewborn**, A. D. A Case of Ringworm of the Face and Two of the Scalp Contracted from a Microsporon of the Cat; with some Observations on the Identification of the Source of Infection in Ringworm Cases by Means of Cultures. New-York Med. Journal. LXXVI. 843. 15. Nov. 1902.

Mewborn macht darauf aufmerksam, daß es bei parasitischen Pilzerkrankungsherden im Gesicht und auf dem Körper zuweilen unmöglich ist zwischen Trichophyton und Mikrosporon als Ursache zu unterscheiden wegen der Umwandlung der Mikrosporen in den kettenartigen Typus des Trichophyton. Hier kann die Identität nur durch Kul-

turen festgestellt werden. Noch verwickelter werden die Verhältnisse, wenn neben Stellen kleinsporigen Herpes tonsurans auf dem behaarten Kopfe eine Anzahl verstreuter Effloreszenzen am Hals oder im Gesicht mit großen, kettenartigen Sporen vorhanden sind, da mit Sabouraud ziemlich allgemein angenommen wird, daß Mikrosporon Audouini Erwachsene nicht ansteckt u. nur auf dem behaarten Kopf von Kindern vorkommt. Solche Fälle beruhen nach Mewborn auf Infektion mit einem von Tieren stammenden Mikrosporon, wie von Bodin für Hund und Pferd, von Fox und Blaxall für die Katze nachgewiesen wurde. Mewborns eigne Fälle betreffen ebenfalls die Katze und werfen einiges Licht auf die schwierige Frage des Polymorphismus im klinischen Auftreten eines und desselben Pilzes. Besonders wichtig ist der 1. Fall, indem die Katze, von der Patient angesteckt worden war, genau untersucht werden konnte. Bei der 16jährigen Patientin fand sich unterhalb des linken Auges außer mehreren schuppenden Stellen im Gesicht eine von bläschentragenden Papeln umgebene Stelle (Herpes tonsurans vesiculos). Schuppen zeigten lange Ketten trichophytonartiger Sporen und zarte gegliederte und verzweigte Mycelien; Wollhaare von der herpesartigen Stelle zeigten eine von länglichen großen, kettenartig arrangierten Sporen gebildete Hülle, das typische Bild eines Trichophyton megalosporon ectothrix. In einem Präparat, das etwas Serum von einem der Bläschen enthielt, fand Mewborn eine längere Myceliumkette mit traubenartig anhängenden Sporen, je eine an jedem Segment, eine bisher an den Herpestonsuranspilzen nicht beobachtete Erscheinung. Vielleicht lieferte das Bläschenserum einen besonders günstigen Nährboden. Von den erkrankten Stellen der Katze entnommene Haare zeigten außerhalb des Haares gelegen die dicht gedrängten, würfelförmigen Formen des Mikrosp. Audouini, nur fehlte das lange Mycelium im Innern des Haars. An einem ausgeschnittenen Hautstück konnte genau beobachtet werden, wie der Pilz den Haarbalg infizierte. Die dicken mit Anschwellungen und Verzweigungen versehenen Enden der Mycelien erstrecken sich zwischen innerer Wurzelscheide und Haarschaft hinab bis zur Höhe des Übergangs des Derma in das subkutane Bindegewebe. Hier scheinen sich die Fäden in kubische Segmente zu teilen, die anfangs noch eine deutlich kettenartige Anordnung erkennen lassen, bis unter dem Druck der fortwährend nachgeschobenen Sporen das typische polygonale Mosaikaussehen zu stande kommt. Mit dem Wachsen der Haare wird diese Pilzscheide als weißlicher, puderartiger Belag bis 1—2 *mm* über die Haut emporgehoben; innerhalb des Haarschaftes konnten keine Pilzelemente nachgewiesen werden. Kulturen von den Haaren der Katze und den Krankheitsherden der Patientin gaben auf Mischungen von Agar mit Malz, Glukose, Placentaglukose, am üppigsten mit Bierwürze, absolut identische Kolonien. Am 4. Tage erschien ein federartiger Büschel, der sich rasch strahlenförmig mit groben „haarigen" Fäden ausbreitete. Ungefähr am 10. Tage erscheint das Zentrum entschieden gelb; am Ende der 2. Woche zeigten die Kulturen das am meisten typische Aussehen: große, flache, kreisförmige, seidenartige

Gebilde mit einem Knopf in dem Zentrum, umgeben von einer vertieften, waschlederfarbigen Zone. Diese umgibt eine erhöhte weiße Zone, die wiederum von einem braungelben Kreis umgeben ist. Der Rand besteht aus einer zarten, federartigen Franze mit entschiedener tangentialer Richtung nach links. Die beiden braunen Zonen verdanken ihre Farbe der reichlichen Entwicklung mehrfächriger, spindelförmiger Gebilde, den Chlamydosporen, die im Gegensatz zu der peitschenartigen Verlängerung der Spitze bei Trichophyton, gegen die Spitze hin zahlreiche borstenartige Dornen tragen. Experimente an Meerschweinchen ergaben klinisch die typischen Bilder des Herpes tonsurans.

Die beiden anderen Fälle Mewborns betreffen Kinder mit Herpes tonsurans Stellen auf dem behaarten Kopf, bez. dem Kopf und Hals. Obwohl hier die Quelle der Ansteckung nicht nachgewiesen oder untersucht werden konnte, ergaben Kulturen unzweifelhaft das Vorhandensein des Mikrosporon felineum, namentlich die gelbbraunen Ringe und die peripherische tangentiale Franze auf Bierwürzeagar.

Therapeutisch macht Verfasser darauf aufmerksam, daß die Wirkung der pilztötenden Mittel wesentlich erhöht wird nach Entfernung von Fett (Alkohol, Äther, Schwefelkohlenstoff), Salben, daher Lösungen in Alkohol etc. nachstehen. H. G. Klotz (New-York).

---

## Anatomie, Physiologie, path. Anatomie, allg. und exper. Pathologie und Therapie.

**Fischer**, Bernhard. Über Chemismus und Technik der Weigertschen Elastinfärbung. Virch. Arch. Bd. CLXX, Heft 2, pag. 285.

Die Untersuchungen Fischers, die in der Absicht vorgenommen wurden, verschiedene Elastinfarben herzustellen, scheinen einiges Licht auf den bisher unbekannten Chemismus der Weigertschen Färbung und auf die anderen Elastinfarbstoffe zu werfen. Wird die Weigertsche Farblösung unter völliger Weglassung des Fuchsins bereitet, so entsteht aus Eisenchlorid und Resorcin eine klare, braune Flüssigkeit — Verf. nennt sie Ferriresorcin — eine Art Beize, welche die elastischen Fasern der Einwirkung zahlreicher Farbstoffe zugängig macht. Diese Beizfärbungen unterscheiden sich aber von der Weigertschen Färbung dadurch, daß sie nicht alkoholfest sind. Läßt man bei Herstellung der Weigertschen Farblösung das Resorcin weg, so erhält man eine Farblösung von etwas hellerem Ton als die Weigertsche Lösung — Verf. nennt sie Ferrifuchsinlösung. Diese gibt eine gute Färbung der elastischen Elemente, die nur einen etwas helleren Farbenton als bei der Weigertschen Färbung aufweist und alkoholfest ist. Präparate, die sich nahezu gar nicht von der Weigertschen Färbung unterscheiden, erhält man,

wenn man Schnitte zuerst der erwähnten Beize und dann dem Ferrifuchsin aussetzt.

Andere Farbstoffe stellte Verf. dadurch dar, daß er bei der Weigertschen Darstellung an Stelle des Fuchsins andere Farbstoffe verwendete; doch fanden sich nicht bei allen so hergestellten Farbstoffen dieselben Verhältnisse wie bei dem Weigertschen. Die einzige Farbe, die sich in ihren Komponenten als der Weigertschen analog erwies, war eine genau nach der Weigertschen Vorschrift aus Vesuvin, Resorcin und Eisenchlorid hergestellte. Diese Lösung färbt elastische Elemente braun, gut differenziert und alkoholfest. Bei Darstellung derselben Farbe ohne Resorcin, erhält man eine gleich gut wirkende Farblösung, Ferrivesuvin. Auch diese Färbung ist alkoholfest.

Verf. weist auf das verschiedene Verhalten der Elastin-Farbstoffe gegen Alkohol hin, und bemerkt, daß bei der Weigertschen Färbung nur die Differenzierung in Alkohol eine sichere Scheidung der elastischen Fasern von andersartigen Elementen (Chondrin, Mucin, Hornsubstanzen u. a.) gestattet. Verf. scheidet die Elastinfarbstoffe nach ihrer Alkoholfestigkeit in alkoholechte und alkoholunechte. Bei den echten entstehen bei der Weigertschen Darstellung neue, alkoholfeste Farbstoffe, bei den unechten entstehen wohl zum Teil neue Farben, die aber entweder nicht alkoholfeste Elastinfarben sind, oder überhaupt keine Färbekraft für elastische Fasern besitzen. Bei den anderen unechten Elastinfarbstoffen entstehen bei der Weigertschen Darstellung keinerlei neue Farben, sondern es wirken hier die ursprünglichen Farbstoffe auf die durch Ferriresorcin gebeizten Fasern. Auch diese letzteren Färbungen sind durchwegs nicht alkoholfest. Was die Frage betrifft, welche von den Elastinfarbstoffen für die Histologie verwertbar sind, so sind zunächst alle unechten auszuschließen, doch sind die echten nicht alle gleichwertig und werden sämtlich vom Weigertschen übertroffen, bei dem sich nur der Knorpel mitfärbt, während Mucin bei guter Alkoholdifferenzierung nicht mitgefärbt wird. Als Gegenfärbung empfiehlt Verf. Safranin oder Lithionkarmin. Gute Bilder erhält man auch, wenn man bei der Weigertschen Darstellung an die Stelle des Fuchsin das Safranin treten läßt, namentlich bei starker Vorfärbung mit Hämatoxylin. Handelt es sich darum, das Verhältnis von Bindegewebe und elastischen Fasern festzustellen, so verbindet man die Weigert-Färbung mit einer Gieson-Färbung, die man nach Angabe des Verf. etwas modifiziert. Auch mit einer Fibrinfärbung kann man die Färbung der elastischen Fasern sehr gut verbinden. Ebenso mit Bakterienfärbungen. Verf. führt mehrere zu diesen Zwecken geeignete Färbemethoden des Genaueren an.

Alfred Kraus (Prag).

**Delbanco, E.** Zur Pathologie des elastischen Gewebes. Monatshefte f. prakt. Dermatologie. Bd. XXXV.

D. zeigt, in welchem Umfange und in welcher Weise elastische Fasern zur Riesenzellenbildung Veranlassung geben und welchen Veränderungen die elastische Faser dabei unterliegt. Die Riesenzellenbildung

um elastische Fasern läßt sich vorwiegend an lupösem Gewebe studieren, u. zw. an jenen eigentümlichen, im Lupusgewebe eingeschlossenen Gebilden, welche jüngst erst Pelagatti wieder beschrieben und entgegen der Meinung von Róna und Ssudakewitsch, welche sie für elastische Fasern halten, als Pilzelemente gedeutet hat. Dem gegenüber hält D. daran fest, daß diese Gebilde tatsächlich degenerierte, elastische Fasern seien. Die Schichtung dieser Gebilde erklärt er sich durch stoßweise Quellung der Fasern, wobei die Grenzen der einzelnen Quellungszonen markiert bleiben. Vielleicht legt sich auf die gequollenen Schichten ein Salzniederschlag und erfolgt die Apposition entsprechend der absatzweisen Quellung schichtweise, oder tritt eine totale chemische Verwandlung der einzelnen gequollenen Schichten ein. So konnte ja Róna eine Verkalkung und Eisenimprägnation der untergehenden Fasern nachweisen. Von einem spezifischen Einfluß des Protoplasma der Riesenzellen auf die elastischen Fasern läßt sich aber nicht sprechen. Die in die Leiber der Riesenzellen aufgenommenen elastischen Fasern wirken als Fremdkörper und regen die Riesenzellenbildung direkt an.

Ludwig Waelsch (Prag).

**Pelagatti**, M. Einige Worte als Entgegnung an Delbanco in betreff der sogenannten Zelleinschlüsse. Monatshefte für prakt. Dermatologie. Bd. XXXV.

Pelagatti erklärt gegenüber Delbanco, daß nach dem Stand der Dinge, der gemachten Erfahrungen und Beweisführungen für ihn nicht Grund genug vorliege, seine unter Vorbehalt ausgedrückte Ansicht (Monatshefte, Bd. XXXII), daß die Zelleinschlüsse bei Lupus vulg. Schimmelpilze seien, zu ändern. Ludwig Waelsch (Prag).

**Almkvist**, Johann. Über die Emigrationsfähigkeit der Lymphocyten. (Aus dem Laboratorium des städt. Gesundheitsamtes in Stockholm.) Virch. Arch. Bd. CLXIX, Heft 1, pag. 17.

Gelegentlich von zu anderem Zwecke vorgenommenen Injektionen von Bakterienkulturen in die Peritonealhöhle von Tieren und der Untersuchung des dadurch hervorgerufenen Exsudates, konnte Verfasser feststellen, daß in diesem sehr bald, schon nach 20—40 Minuten, neben uninukleären und polynukleären Leukocyten auch kleine Lymphocyten sich finden. Er gelangt zu der Annahme, daß den Letzteren ebenso chemotaktische Eigenschaften und aktive Emigrationsfähigkeit zuzusprechen sei wie den Ersteren, doch scheinen ihm diese Eigenschaften bei den Lymphocyten weniger ausgeprängt als bei den multinukleären Leukocyten. Er verweist am Schlusse auf die Übereinstimmung seiner Befunde mit mehreren Beobachtungen neueren Datums hin, in welchen gleichfalls die Emigrationsfähigkeit der Lymphocyten nachgewiesen wurde.

Alfred Kraus (Prag).

**Pappenheim**, A. Weitere kritische Ausführungen zum gegenwärtigen Stand der Plasmazellenfrage. Dazu ein Anhang: Die Histogenese des Tuberkels betreffend. Virch. Arch. Bd. CLXIX, Heft 3, pag. 372.

Nachdem Pappenheim zunächst die Begriffe „Lymphocyten“ und „Plasmazellen“ genau präzisiert hat, geht er an die Erörterung der Frage, ob die im granulierenden Bindegewebe sich findenden Rundzellen einschließlich der typischen Plasmazellen histiogener Abkunft oder leukocytärer Natur, d. h. aus autochtonen Bindegewebs-Elementen entstanden oder emigriert sind. Es werden zunächst die Gründe, die für die leukocytäre Natur der Plasmazellen sprechen, erörtert, dann die Gründe, die gegen ihre histiogene Natur und gegen die hämatogene Exsudatzellennatur derselben anzuführen sind, endlich jene Momente, die direkt für eine histiogene Abstammung der kleinkernigen Rundzellen im Sinne Marchands und Unnas sprechen. Auf Grund dieser indirekten und direkten Beweisführung über die Natur der Plasmazellen, neigt Verf. zu der Annahme einer histiogenen Abstammung dieser Gebilde sowie der kleinen Rundzellen. Die Frage nach den zellgenerativen Beziehungen der einzelnen Rundzellentypen zu einander erklärt sich nach Pappenheim am besten durch die Theorie von der histiogenen Abstammung der Rundzellen, oder besser „Reizungszellen“, nach der die großen Zellformen die Mutterzellen und Vorstufen der kleinen sind. Am Schlusse der Arbeit wird als Beleg für die Richtigkeit der vorgetragenen Auffassung die Geschichte und Histogenese des Tuberkel- und Lupusknötchens erörtert. Dabei gelangt Verf. zu dem Schlusse, daß eine Bildung des Tuberkelknötchens im Sinne Baumgartens anzunehmen ist, aber nicht eine gemischt histiogen-hämatogene, sondern eine ausschließlich histiogene Bildung desselben.

Alfred Kraus (Prag).

**Schlesinger**, Arthur. Über Plasmazellen und Lymphocyton (Virch. Arch. Bd. CLXIX, Heft 3, pag. 428.)

Die Untersuchungen des Verf. führten zu folgendem Resultate:

1. Die Unnasche Methode ist für keine Form der Plasmazellen eine spezifische.

2. Die Plasmazellen, wie sie von Unna einerseits, von Marschalkó andererseits beschrieben wurden, sind nicht verschiedene Zellarten, sondern nur verschiedene Formen derselben Zellart.

3. In der normalen Darmschleimhaut findet man öfters die Zellen des lymphoiden Gewebes durch Aufnahme von Plasma in Plasmazellen verwandelt.

4. Wir haben hier zu unterscheiden zwischen großkernigen und kleinkernigen Plasmazellen, die wenigstens teilweise verschiedene Entwicklungsstufen der Zellen darstellen.

5. Bei akuter Lymphämie ist diese Entwicklung in Lymphdrüsen und Gefäßen besonders deutlich.

6. Die Plasmazellen sind zum großen Teil wenigstens nichts weiter, als in der Form veränderte große und kleine Lymphocyten.

Alfred Kraus (Prag).

**Unna**, P. G. Eine Modifikation der Pappenheimschen Färbung auf Granoplasma. Monatsh. f. prakt. Dermat. Bd. XXXV.

Färbung durch 10' mit folgender Mischung: Methylgrün 0·15, Pyronin 0·25, Alkohol 2·5, Glyzerin 20, $^1/_2$%iges Karbolwasser ad 100. Hierauf Entfärbung in Alkohol. Es empfiehlt sich die Entfärbung in der Wärme vorzunehmen (30—40° C). Es sind dann auch die kleinsten Granoplasmaspuren dunkelrot. Wichtig ist ferner die rasche Abkühlung der Schnitte, welche in der Wärme nur 5' in der Farblösung zu bleiben brauchen.

Ludwig Waelsch (Prag).

**Unna**, P. G. Die Färbung des Spongioplasmas und der Schaumzellen. Monatsh. f. prakt. Derm. Bd. XXXVI.

Die „Korbzellen" Unnas zeigen die sogenannte „Wabenstruktur" Bütschlis; sie setzen sich aus einer Summe wasserklarer Bläschen zusammen und stellen ein Schaumklümpchen dar, welches gewöhnlich an der Peripherie den verkleinerten Kern zeigt und der Kugelform zustrebt. Unna nennt diese Zellen jetzt Schaumzellen. Sie kommen in entzündlichen Ödemen und Granulomen vor; zu ihnen gehören z. B. die Mikuliczschen Zellen. Die tinktorielle Darstellung der Schaumzellen fällt zusammen mit der des Spongioplasma, der Gerüstsubstanz aller Zellen. Seine färberische Darstellung erschwert, daß es gemischt und bedeckt ist mit Granoplasma, selbst sehr schwer tingibel ist und nicht so basophil ist wie das letztere. Zur Färbung des Spongioplasma empfiehlt Unna zwei neue Methoden, die s. Orcein pol. Methylenblau- und Orceinmethode und die pol. Methylenblau-Karbol + Pyronin + Methylgrün-Methode, bezüglich deren Einzelheiten auf das Original verwiesen sei.

Ludwig Waelsch (Prag).

**Marullio**, A. Eine neue Färbungsmethode für Kollagen Monatsh. f. prakt. Dermat. Bd. XXXV.

Die in Alkohol fixierten und entcelloidinierten Schnitte werden 10' in folgender Lösung gefärbt: Orcein 1·0, Wasserblau 1·0, Eisessig 5·0, Glycerin 10·0, Alkohol absol. 60·0, Aq. destill. ad 100·0; hierauf Färbung mit gleichzeitiger partieller Entfärbung (nach vorausgegangener Abspülung in absol. Alkohol) durch $1^1/_2$—3 Stunden in einer Pikrin-Eosin-Anilinmischung: *a*) Anilin puc. 3·0, Pikrin 0·02. Die Pikrinsäure wird auf einen kleinen Wattafilter getan und das Anilin bis zu ihrer vollkommenen Lösung wiederholt durchfiltriert. *b*) Anilin p. 3·0, Eosin 0·02 (in derselben Weise wie *a*) zu lösen). Die beiden Filtrate werden zusammengegossen und diese Mischung wird zum Färben und Entfärben benützt. Hierauf Xylol-Balsam. Das Kollagen ist dunkelblau, alle übrigen Gewebe gelbgrün.

Ludwig Waelsch (Prag).

**Bergh**, R. Über Tätowierungen bei Frauenzimmern der öffentlichen und geheimen Prostitution. Monatshefte f. prakt. Derm. Bd. XXXV.

Statistische Zusammenstellung über die Häufigkeit der Tätowierungen bei den Prostituierten des Vestre-Hospitals in Kopenhagen nebst Schilderung der dargestellten Bilder. Ludwig Waelsch (Prag).

**Justus**, J. Über den physiologischen Jodgehalt der Zelle. (Virch. Arch. Bd. CLXX, Heft 3, pag. 501.)

Um den Nachweis des Jods in den Zellen zu ermöglichen, versuchte es Justus, dasselbe in eine farbige, mikroskopisch gut wahrnehmbare Verbindung umzuwandeln. Dies gelang ihm in der Form des Thallojodid, das sich in den Schnitten als gelber Niederschlag darstellt. Dagegen brachten diese mikroskopischen Bilder keine einwandsfreie Erklärung der spezifischen Aktion des Jods, da in Präparaten von mit Jod behandelten luetischen Patienten nicht nur die Zellen der syphilitischen Neubildung, sondern auch die der normalen Umgebung den gelben Niederschlag von Tl. J. aufwiesen. Es waren daher nur 2 Annahmen möglich: entweder es müßte das eingenommene Jod in alle Zellen gelangt sein, oder der Jodgehalt der Zellen war ein physiologischer. Von der letzteren Annahme ausgehend, verwandte Justus zu seinen Untersuchungen zunächst ein schon unter physiologischen Vorgängen J. enthaltendes Organ, die Schilddrüse. Die Aufgabe war nun, in für die mikroskopische Untersuchung verwendbaren Schnitten, die Gegenwart des Jods durch unzweifelbare Reaktionen nachzuweisen. Da das Jod nicht als Jon in der Schilddrüse vorhanden ist, sondern in einem Komplexe, so können die Reagentien, die mit dem J.-Jon charakteristische Verbindungen ergeben, nicht zu dessen Nachweis verwendet werden. Es muß vielmehr zunächst das in dem Komplex gebundene J. als Jon befreit werden, wozu sich die Behandlung der Schnitte mit Chlor als geeignet erwies. Durch Behandlung mit frischem Chlorwasser sollte das in dem mit Alkohol fixierten Eiweiß der Schnitte enthaltene Jod aus seinen Verbindungen verdrängt werden, um als Jon durch unsere Reagentien nachgewiesen werden zu können. Verf. gieng nun zum Nachweis des Jodgehaltes der Schnitte folgendermaßen vor: die Schnitte der in Alkohol gehärteten und in Zelloidin eingebetteten Präparate werden, nachdem sie gut gewässert worden sind, für 1—2 Minuten allenfalls bis zu ihrer völligen Entfärbung in frisch bereitetes, grün gefärbtes Chlorwasser überführt; hierauf gelangen sie auf 2—3 Stunden in eine diluierte $AgNo_3$-Lösung, wo die vom Chlor gebleichten Schnitte zunächst blaßgelb, dann gelbgrün werden; dann kommen die Schnitte in eine gesättigte warme Kochsalzlösung. Hier erfolgt — da das AgCl gelöst wird — eine rasche Aufhellung der Schnitte, die eine reine, schwach bis kanariengelbe Farbe zeigen. Dies ist die Farbe des AgJ in dünner Schicht. Kommen die Schnitte aus der Kochsalzlösung in konzentrierte $HgCl_2$-Lösung, so wird die Farbe derselben blaßgelbrot, rosa, zuletzt Zinnober, da das in ihnen enthaltene AgJ in $HgJ_2$ übergeht. Bezüglich der Erörterungen über die chemischen Vorgänge, die sich dabei in den Schnitten abspielen, sei auf das Original verwiesen.

Die Resultate nun, die der Verf. bei Anwendung der angeführten Methode zum Nachweis des Jods bei einigen tierischen und pflanzlichen Organen erhalten hat, sind folgende:

Schilddrüse: 1. Die Kerne der Endothelzellen der Follikel enthalten Jod, viel geringer ist der Jodgehalt der Colloidmasse. 2. Nicht nur die Kerne der Endothelzellen, sondern ein jeder Zellkern des

Schnittes ist jodhaltig. Der letztere Umstand legte den Gedanken nahe, daß das Jod ein normaler Bestandteil der Zellkerne sei. Ausgedehnte, an tierischen Organen (Lymphdrüsen, Thymus, Niere, Milz, Hoden, Nebenniere etc.) ausgeführte Untersuchungen ergaben, daß in den Zellkernen das Jod immer nachweisbar ist. Dasselbe Resultat zeigte sich in verschiedenen Geweben aus der Pflanzenwelt, so daß Verf. zu dem Schlusse gelangt: Ein jeder Zellkern besitzt die Fähigkeit, das aufgenommene J.-Jon zu entionisieren und zu binden. Alfred Kraus (Prag).

**Brieger**, L. und **Diesselhorst**, H. Untersuchungen über den menschlichen Schweiß. Deutsch. med. Woch. Nr. 10. 5. März 1903.

Brieger und Diesselhorst experimentierten mit dem im weißen elektrischen Glühlichtbade bei 50—60° C erzeugten, 15—20 Minuten unterhaltenem, in Glasgefäßen gesammelten Schweiße. Das hauptsächlichste Ergebniß war, daß sowohl der Gefrierpunkt als das spezifische Gewicht des Schweißes von dessen Kochsalzgehalt bestimmt war. Als Mittel von 50 Schweißuntersuchungen Gesunder und Kranker fanden Verff. $\triangle = -0{\cdot}608°$ und $0{\cdot}707\%$ NaCl. Maxinium $\triangle = -1{\cdot}032$ und NaCl $= 1{\cdot}35\%$. Minimum $\triangle = -0{\cdot}822$ und NaCl $= 0{\cdot}29\%$. Der Kochsalzgehalt veranlaßt wahrscheinlich die individuelle Verschiedenheit des osmotischen Druckes des Schweißes. Die zuletzt ausgeschiedenen Schweißtropfen enthielten mehr Kochsalz und zeigten einen niedrigeren Gefrierpunkt als die ersten. Bei gesunden Individuen gefror der kochsalzfreie Schweiß bei $0{\cdot}150°$. 19 Untersuchungen bei rheumatisch und neuralgisch Kranken ergaben als Mittelwert $\triangle = -0{\cdot}563\%$, NaCl $= 0{\cdot}585\%$. 8 Experimente an Neurasthenikern $\triangle = -0{\cdot}706°$, NaCl $= 0{\cdot}876\%$. Ein Pat., dessen chronische Nephritis durch eine Schwitzkur bedeutend gebessert wurde wies als Gefrierpunkt $\triangle = -0{\cdot}244°$ auf, ein Pat. mit Hyperidrosis $\triangle = -0{\cdot}432$. NaCl $= 0{\cdot}44\%$. Die durchschnittliche Gefrierpunktserniedrigung des Schweißes entsprach derjenigen des Blutes.

Max Joseph (Berlin).

**Liepmann**, W. Über die Bendasche Reaktion auf Fett-Nekrosen. (Virch. Arch. Bd. CLXIX, Heft 3. pag. 532.)

Die Untersuchungen des Verfassers bewegten sich nach der Richtung, ob nicht die Reaktion häufig durch kadaveröse Veränderungen bewirkt wird. Was die Art der chemischen Einwirkung der Kupferazetatlösung auf die fettnekrotischen Partien betrifft, glaubte Benda bekanntlich, auf einen bedeutenden Anteil von Ölsäure innerhalb der nekrotischen Fettzellen neben Palmitin- und Stearinsäure schließen zu dürfen. Liepmann konnte nun feststellen, daß nach dem Tode eine Umwandlung des Fettes in Fettsäuren, insbesondere in Ölsäure, wie sie bei der typischen Fettgewebs-Nekrose statthat, nicht eintritt; ergibt die Bendasche Methode der Kupferung der Fettgewebsnekrosen eine positive Reaktion, so handelte es sich um Fettnekrosen, die intra vitam aufgetreten sind. Die charakteristische Färbung der nekrotischen Partien tritt schon nach $^3/_4$ Stunden ein. Alfred Kraus (Prag).

**Hochsinger.** Zur Dermatopathologie der Neugeborenen. Zentralblatt für Kinderheilkunde Nr. 6 u. 7. 1902.

1. Hochsinger bespricht einen Fall von Pemphigus neonatorum maligner Art mit lethalem Ende, bei welchem die Blasen auf vorher geröteter Haut entstanden waren. Diese Formen des P. n. hält H. im Gegensatze zu denen, bei welchen die Blasen auf ganz unveränderter Haut hervorbrechen, für maligne Fälle. Im Blaseninhalte Reinkulturen von Staphylokokkus. Die Mutter akquiriert durch Übertragung seitens ihres Kindes nach 12 Tagen an der inneren Fläche des linken Vorderarmes eine oberflächlich gelegene Blase von Haselnußgröße, welche gleichfalls staphylokokkenhältig war. Die von Faber, Matzenauer, Kreibich und H. Löwy versuchte Identifizierung des P. n. mit Impetigo contagiosa hält H. für nicht einwandfrei und weist darauf hin, daß, wenngleich beide Affektionen durch denselben Mikroorganismus entstehen, dieselben klinisch doch nicht gleichwertig sind. Bei Impetigo contagiosa tritt rasch Verkrustung ein, bei P. n. fehlt dieselbe. J. c. kommt bei jungen Säuglingen unter Krustenbildung vor, die als P. n. beschriebene Krankheit ohne Krustenbildung auch bei Kindern, welche mehrere Monate alt sind. Die Bezeichnung P. n. sollte der richtigeren Nomenklatur „Pemphigus acutus contagiosus infantum" weichen. Wird eine erwachsene Person von einem pemphiguskranken Neugeborenen infiziert, dann entsteht wohl lokal an der Infektionsstelle eine Blase, ein ausgebreitetes vesikulöses Exanthem jedoch, mit der Prädilektion im Gesichte und am Kopfe und mit der typischen Verkrustung, wie bei J. c., geht jedoch niemals daraus hervor.

2. Hochsinger beobachtete an der Haut eines kräftig entwickelten Neugeboren 40—50 blaurote Blutcystchen, welche sich schubweise vermehrten, mohnkorn- bis linsengroß waren und als multiples eruptives kongenitales Hautcavernom bezeichnet werden. Nach 3 Monaten spontane Rückbildung der Cavernome.

3. Ein Fall von sog. Spontangangrän bei einem 2wöchentlichen Kinde wird von Hochsinger mitgeteilt. Bei dem Neugeborenen entwickelte sich in der 7. Lebenswoche in der Achselhöhle ein talergroßer brandiger Fleck, welcher sich sowohl gegen die innere Fläche des Oberarmes, als auch gegen die seitliche Thoraxfläche zu rasch vergrößerte und eine handflächengroße, einem Schweißblatte ähnlich geformte und situierte, schwarze, munifizierte Hautpartie darbot. Exitus in der 8. Lebenswoche. Nach dem ganzen Krankheitsbilde handelte es sich hier um eine Thrombose der Arteria thoracica longa. In ätiologischer Hinsicht wird Geburtstrauma angenommen.

Hochsinger (Wien).

**Ehrmann** S. Wien. Über diabetische und gichtisch-arthritische Dermatosen. Wiener medizin. Wochenschrift. 1902. Nr. 43.

Unter den diabetischen Dermatosen kommt sehr häufig das Ekzem vor, welches an den Genitalien, Skrotum lokalisiert ist und bei Frauen als Ursache oft eine Vaginitis aufzuweisen hat. Die Genitalien schwellen

hiebei an, werden derb, schuppen ab, es bilden sich Einrisse, aus denen sich Serum entleert. Die Begrenzung dieser Ekzeme ist meist scharf, die nächste Umgebung normal; außer diesen lokalisierten Ekzemformen kommen noch universelle Ausschläge vor. Bei den Arthritikern kommen ähnliche Dermatosen vor, die Erkrankungen sind auf geringere Hautterritorien lokalisiert, besonders häufig erkranken die Fußsohlen und der Fußrücken in Form kleiner Bläschen, die Erkrankung schreitet mit scharfem Rand fort, im Zentrum schwächer werdend, die Hyperämie schwindet, es stellt sich dicke Schuppung ein. Ähnlich an den Händen in den Interdigitalfalten. Die Psoriasis, welche häufig bei Arthritikern beobachtet wird, wird bei frischen Attacken der Gicht diffus, zeigt Empfindlichkeit gegen Teer, Chrysarobin, auch gegen Jod. Lokal sind am besten Umschläge mit Resorzin 1—2%, dann Einpinselungen von Teer.

Viktor Bandler (Prag).

**Strebel** H. Eine neue wirksame Lampe für lichttherapeutische Zwecke. Deutsch. med. Woch. Nr. 4. 22. Jänner 1903.

Um einige Mißstände anderer Lichtheilapparate zu vermeiden, versuchte Strebel 2 hintereinander geschaltete Bogen, welche ihr Licht auf eine Stelle werfen, zu verwenden. So sollen die Widerstandsverluste vermieden werden, die bei dem Gebrauche nur einer Bogenlampe entstehen, und 2 große Leuchtflächen durch 4 kleinere, aber zusammen sehr wirksame Lichtquellen ersetzt werden. Die Firma Reiniger, Gebbert und Schall konstruierte nach diesem Prinzip zuerst eine Eisenlampe mit 2 Lichtbogen. Verf. erstrebte weiterhin durch eine Mischung von Ferrum reductum mit Kohle Elektroden herzustellen, welche viel Ultraviolett, auch viel Farbstrahlen lieferten und neben bedeutender Lichtreaktion auch Tiefenwirkung hervorbrachten. Nach verschiedenen nicht brauchbaren Versuchen gelang die Herstellung einer zweckentsprechenden Lampe. Dieselbe brennt mit 2 Lichtbogen, welche zwischen präparierten Kohlenstäben hergestellt werden. Die Elektroden liegen in wassergekühlten Röhren, die Haut des Pat. ist durch eine wassergekühlte Blende vor Verbrennung geschützt. Eine vorgeschaltete Konzentrationslinse bewirkt genügende Tiefenwirkung. Die Lampe kann als Kompressorium einfach der erkrankten Stelle aufgesetzt werden. Verf. berichtet, daß er in 3 Lupusfällen auch tiefere Knoten mittels seines Apparates zur Heilung brachte. Die Abbildung und Gebrauchsanweisung der Doppelbogenlampe ist im Original einzusehen.

Max Joseph (Berlin).

**Török**, L. und **Schein**, Moritz, Budapest. Die Radiotherapie und Aktinotherapie der Hautkrankheiten. Wiener medizinisch. Wochenschrift. 1902. Nr. 18—23.

In ausführlicher Weise besprechen die Autoren die Wirkung der Röntgenstrahlen auf die einzelnen Hautkrankheiten und flechten überall ihre eigenen Erfahrungen ein. Ein wichtiges Augenmerk ist dem Auftreten der Reaktion zuzuwenden, welche sich durch Jucken, Brennen, Hyperämie und Schuppung der Haut ankündigt. Zur Benützung gelangten weiche, regulierbare Vakuumröhren. Zur Behandlung gelangten Hyper-

trichose, über deren endgiltige Resultate die Autoren noch keine eigene Erfahrung besitzen, bei Favus ist eine endgiltige Heilung zu erzielen, ebenso bei der Trichophytie der behaarten Kopfhaut; bei Akne vulgaris war der augenblickliche Erfolg ein vorzüglicher. Lupus vulgaris zeigte eine günstige Beeinflussung, während Lupus erythematodes wiederholte Behandlung derselben Stellen erforderte. Statt der Finsenschen Apparate benutzten die Autoren solche von Lortet und Genoud, welche sie ausführlich beschreiben, und behandelten damit Lupus vulgaris, Lupus erythematodes und Alopecia areata, welche besonders schnell hiemit geheilt wurde. Viktor Bandler (Prag).

**Huber**, Alfred, Budapest. Der heutige Stand der Finsen Therapie. Wiener medizinische Wochenschrift. 1902. Nr. 20—27.

Huber, der vom ungarischen Unterrichtsministerium behufs Studium der Finsen-Therapie nach Kopenhagen geschickt worden war, gibt in ausführlicher Weise eine pragmatische Darstellung der Finsen-Therapie mit genauerster Beschreibung des Instrumentariums, seiner Anwendung und Erfolge. Er preist Finsens Resultate bei Lupus, die er gleichstellt der radikalen Exzision und mit 85% Heilungen veranschlägt. Die klare Darstellung empfiehlt sich sehr zur Lektüre.

Viktor Bandler (Prag).

**Cohn**, Ernst. Über den antiseptischen Wert des Argentum colloidale Credé und seine Wirkung bei Infektion. Zentralblatt f. Bakteriologie. Bd. XXXII. pag. 732 und 804.

Cohn hat das von Credé so warm emphohlene Argentum colloidale bezüglich seiner Einwirkung auf Bakterien in und außerhalb des Tierkörpers eingehend untersucht, und seine Resultate in extenso hier mitgeteilt. Er fand, daß das Präparat neben ausgesprochenen entwicklungshemmenden Eigenschaften, eine außerordentlich geringe Bakterzidie bei Reagensglasversuchen zeigte. Tierversuche zeigten, daß es keine toxische Wirkung ausübt, daß aber nach zirka einer Stunde schon alles Silber in den Organen niedergeschlagen war. Die Prüfung des Blutes auf Silber war absolut negativ. Die Körperflüssigkeiten werden also nicht bei Injektion des Argentum colloidale in antibakterielle Lösungen umgewandelt. Weitere Versuche ergaben am Tiere, daß auch das in den Organen ausgeschiedene Silber auf eine bestehende Infektion nicht einzuwirken vermag. Sämtliche Versuche beweisen demnach, daß dem löslichen Silber, selbst in außerordentlich großen Dosen, eine Wirkung weder auf lokale noch allgemeine infektiöse Prozesse zukommt.

Wolters (Rostock).

**Seydewitz**, Otto. Untersuchungen über die keimtötende und entwickelungshemmende Wirkung des Lysoforms. Zentralblatt für Bakteriologie etc. Bd. XXXII. pag. 222.

Seydewitz hat die Wirkung des Lysoform als Desinfektionsmittel gegenüber einer Reihe von Mikroorganismen untersucht und ist zu einem durchaus befriedigenden Resultate gekommen. Die Entwicklungshemmende Kraft ist eine recht bedeutende; sie übertrifft die Karbol-

säure und kommt der des Formalin etwa gleich. Die als Testobjekte verwendeten Mikroorganismen waren Staphylococcus pyogenes aureus, Typhus, Bacterium coli. Milzbrand, Cholera, Diphterie, und Streptococcus pyogenes Das Mittel selbst wurde in 1—4% Lösungen in Anwendung gezogen. Desinfektionsbürsten, die mit Staphylokokken infiziert waren, wurden nach Einwirkung von 5% Lösung in 6 Stunden keimfrei.

Wolters (Rostock).

**Kokubo**, Keisaku. Die kombinierte Wirkung chemischer Desinfektionsmittel und heißer Wasserdämpfe. Zentralblatt für Bakteriologie etc. Bd. XXXII. pag. 234.

Kokubo kombinierte die Wirkung von Desinfektionsmitteln verschiedener Art mit der des Wasserdampfes, indem er die Substanzen dem Wasser zusetzte. Er erzielte dadurch eine erheblich raschere Desinfektion als bei Anwendung eines der Faktoren allein. Besonders günstige Resultate ergab die Anwendung des Formaldehyd, das schon in 0·1% Lösung Milzbrandsporen in 1 Minute abtötete, während Sublimat in einer Konzentration von 1 : 1000 dazu 4 Minuten gebrauchte. Das Sublimat scheint demnach in dieser Verdünnung in den Dampf nicht überzugehen. Günstig waren auch die Resultate welche die Anwendung von Kresol, Zedernholzöl und Chinosol ergaben. Der Verfasser hebt hervor, daß es sicher unter den nicht versuchten Substanzen noch eine Reihe gebe, welche gleich günstige Erfolge ergeben würden, oder diese noch übertreffen würden. Weitere Untersuchungen müssen das lehren. Die bisher vorliegenden fordern mit Rücksicht auf die praktische Bedeutung derselben dazu auf. HI21

Wolters (Rostock).

**Strauss**, Artur. Eine neue automatische Spritze für Infiltrationsanaesthesie und andere Zwecke. Deutsch. med. Woch. Nr. 7. 12. Feber 1903.

Um die Übelstände des öfteren Füllens der Spritze bei Infiltrationsanaesthesien zu vermeiden, konstruierte Strauss eine Spritze, welche einer Pumpe gleicht. Ein seitliches Saugventil öffnet sich, wenn ein im Konus befindliches Druckventil sich schließt. Das Sangventil ist durch einen Schlauch mit dem Behälter der Flüssigkeit verbunden. Die 10 $cm^3$ fassende Spritze kann so in 1 Minute 1 Liter Flüssigkeit entleeren. Um den Apparat dauerhaft und leicht sterilisierbar zu gestalten, ließ ihn Verf. ganz aus Metall herstellen. Außer zur Anwendung der Schleichschen Infiltrationsanaesthesie eignet sich derselbe auch zur Einspritzung größer Serummengen sowie der physiologischen Kochsalzlösung.

Max Joseph (Berlin).

**Honsell**, B. Über die Wundbedeckung mit der Brunsschen Airolpaste. Bruns Beitrage z. klinischen Chirurgie. Bd. XXIX. pag. 669. 1901.

Honsell verteidigt die von v. Bruns eingeführte Airolpaste (Airol 5·0 Mucilago Gummi arab. Glycerin $\overline{aa}$ 10·0 Bol. alb. q. s. ut f. pasta mollis) zur Bedeckung genähter Wunden gegen die von verschiedenen Seiten erfolgten Angriffe. Er zieht prinzipiell Pastenverbände den

Pulver- und Gazeverbänden vor, weil erstere einen hygroskopischen, rasch eintrocknenden, unverrückbaren und hermetisch abschließenden Wundverband darstellen. Die andere Frage ist, inwieweit gerade Airol ein geeignetes Constituens der Paste darstellt? Verf. beantwortet zunächst die Vorfrage, ob man überhaupt aseptische Operationswunden antiseptisch verbinden solle, in bejahendem Sinne und hebt dann, gestützt auf die praktischen Resultate in der Tübinger chirurg. Klinik, sowie auf experimentelle, an sich selbst angestellte Versuche hervor, daß der Airolpaste ein erheblicher antiseptischer und Bakterien hemmender Einfluß zukommt, welcher z. B. der Kaolinpaste und der von v. Mikulicz verwandten Zinkpaste abgeht. Stomatitis und andere schädliche Nebenwirkungen hat Honsell beim Airol niemals beobachtet, der Preis ist infolge der Ersparnis an Verbandmaterial ein geringer.

Arthur Alexander (Breslau).

**Honsell**, B. Über Pasten- und Salbenverbände. Bruns Beiträge z. klin. Chirurgie. Bd. XXXIII. p. 677. 1902.

Die von v. Bruns zur Bedeckung aseptischer genähter Wunden empfohlene 10%ige Airolpaste hat den Nachteil, daß sie, in Zinntuben aufbewahrt, infolge einer Verbindung des Zinns mit dem Airol sich zersetzt und unwirksam wird. Honsell hat nun versucht, das Airol durch andere, ähnlich wirkende, aber minder zersetzliche, antiseptische Mittel zu ersetzen. Nur das Xeroform und das Vioform halten nach Honsells Erfahrungen den Vergleich mit jenem aus, ohne dessen Zersetzbarkeit bei Berührung mit Metallen zu teilen. Wer sich also der Tubenverpackung der Pasten bedienen will, wird die Xeroform- und Vioformpaste mit Vorteil verwenden. Auf die Salbenverbände übergehend, von denen an der v. Brunsschen Klinik in Gestalt des Lanolinverbandes (Liebreich) ein ausgedehnter Gebrauch gemacht wird, erörtert Verf. zunächst die Vorzüge des letzteren:

Das Lanolin erhält die Wunde feucht, ohne den Abfluß der Sekrete zu hindern, ist für die Zwecke der Praxis als keimfrei zu betrachten, bildet keinen Nährboden für Bakterien, muß aber vor Verunreinigungen geschützt werden. Therapeutisch verwendet wird es vor allem dann, wenn es gilt eine Wunde feucht zu erhalten, aber nur in größeren Zeitabständen zu verbinden, ferner wenn unter feuchten Verbänden Reizzustände der Haut eingetreten sind, sowie bei allen gereinigten flächenhaften Granulationen, um ein Ankleben der Verbandsstoffe zu verhindern. Im 3. Teil seiner Arbeit beschäftigt sich dann Honsell mit den antiseptischen Salben resp. deren Bakterien hemmendem Einfluß. Er kommt auf Grund ausgedehnter experimenteller Prüfungen zunächst zu dem Ergebnis, daß in jenen Fällen, in denen Lanolin und Vaseline mit dem gleichen Antiseptikum verbunden waren, stets das erstere eine erheblichere antiseptische Wirkung zeigte. Von den sehr zahlreichen und mannigfach zusammengesetzten Salben, welche Verf. untersucht hat, empfiehlt er vor allem das 1‰ige Sublimatlanolin als die stärkste und relativ ungiftigste antiseptische Wundbedeckung in allen den Fällen, in welchen wir mit-

telst eines Salbenverbandes auf einer Wunde eine Bakterien hemmende Wirkung erzielen wollen. Arthur Alexander (Breslau).

**Neumann**, F. Über Paraffininjektionen. Prager medizin. Wochenschr. 1902, Nr. 26.

Verf. nahm eine Paraffininjektion bei einer Patientin vor, bei welcher eine Assymetrie des Gesichtes vorhanden war, die nach der Eröffnung einer zur Abszedierung gelangten, periostitischen Geschwulst der einen Gesichtshälfte resultierte. Es wurde ein sehr guter kosmetischer Erfolg sowie eine wesentliche Abkürzung der Heilungsdauer erreicht.

Alfred Kraus (Prag).

**Most**, A. Über Schmierseifenverätzung. Deutsch. med. Woch. Nr. 8. 19. Feber 1903.

Most warnt vor der häufigen und unvorsichtigen Anwendung scharfer Mittel, wie z. B. der Schmierseife und erläutert deren Schädlichkeit an einem Fall von Schmierseifenverätzung bei einer 61jährigen Frau. Weder die allgemeine Disposition der kräftigen Patientin, noch eine geringere Qualität der Seife waren anzuschuldigen. Pat. hatte sich gegen ein juckendes, vielleicht von Pediculi verursachtes Ekzem Hals und Arme mit Schmierseife eingerieben, die Arme dann noch mit Schmierseife verbunden. Bald darauf traten heftige Schmerzen auf, der Arm zeigte bei Abnehmen des Verbandes nach einer Viertelstunde schwarze Ätzschorfe. Neben dem Ekzem und den Kratzeffekten bestanden oberhalb der Ellbogengelenke große schwärzliche Hautnekrosen, die 9 $cm^2$ große, brandige Stelle am linken Arme hatte die ganze Dicke der Haut bis ins Unterhautzellgewebe ergriffen. Diese nekrotischen Stellen waren von kleineren, oberflächlichen Nekrosen umgeben. Verf. nimmt an, daß die Kratzeffekte maßgebend für die tiefe Ätzwirkung waren. Er experimentierte an sich selbst und konnte nach kleinen Messerritzen Epithelnekrosen durch Schmierseife hervorrufen, während Einreibungen der intakten Haut keine Schädigungen veranlaßten. Verf. berichtet noch aus der Literatur ähnliche Fälle von Verätzungen mit Schmierseife, sowie mit konzentrierter Kochsalzlösung. Max Joseph (Berlin).

**Rasch**. Histologisches über Kaliätzung. Monatshefte f. prakt. Dermatologie. Bd. XXXV.

Rasch studierte die Ätzwirkung des Kali auf die lebende Haut u. zw. des Kaninchenohres und fand als Effekt der Kaliätzung: eine außerordentlich starke und schnelle Wirkung durch die Cutis und den Knorpel bis in das Bindegewebe der anderen Ohrfläche und auch seitwärts weit über die Zentralstelle hinaus. Entzündliches Ödem, das serotaktisch hervorgerufen, gewissermaßen momentan den ganzen Ätzbereich überschwemmt. Das Exsudat scheint von vornherein rein serös zu sein, der Serotaxis schließt sich aber, wie das gehäuftere Vorkommen von Leukocyten in der Subcutis der Ätzzone zeigt, sehr bald eine Leukotaxis an. Der Ätzherd selbst ist einer Kongulationsnekrose verfallen, die am weitesten in dessen Zentrum vorgeschritten ist und nach außen in ein Gewebe mit abgeschwächter Kaliwirkung übergeht. Das Exsudat

trägt wesentlich dazu bei, einesteils die Diffussion des Kali nach den Seiten hin zu befördern, andernteils durch seine Auflösung und Verdünnung der Gewebe zum Zerfall, resp. die Eiweißkörper zur Ausscheidung zu bringen. Bei der Einwirkung des Kali werden vor allem die Eiweißkörper der Gewebe aufgelöst. Ein Teil wird an das Kali gebunden, die Alkalialbuminate. Ein anderer Teil wird aus seinen Verbindungen ausgefüllt, wohl meistens Nucleoalbumine. Unter den letzteren unterscheiden wir verschiedene so 1. denjenigen Stoff, der aus dem Protoplasma der Übergangsepitheliom austritt und Körnerhaufen bildet, 2. einen ähnlichen in den Körnerhaufen der Wurzelscheide, der aber hier zu großen Tropfen verschmolzen, eine dem Hyalin entsprechende Reaktion zeigt, 3. das ausgeschwemmte Granoplasma, 4. das Kernchromatin. Bei dem Kernzerfall fällt unter den bereits früher oft beschriebenen Formen der Chromatolysis, Chromatotaxis, Chromatorrhexis eine den Kern in toto vernichtende foudroyante Chromatinschmelze auf, 5. von diesen Eiweißkörpern unterschieden durch Färbung und Löslichkeitsverhältnisse ist ein methylenroter Stoff, der innerhalb des Ätzherdes in der Umgebung der Kerne auftritt, endlich 6. einer der sich gegen das Kali am meisten resistent erweist und bei reichlichem Exsudat als violett gefärbtes ausgelaugtes Stroma von der Zelle allein übrig bleibt. Ein ähnliches faseriges Stroma zeigt sich an den Epithelien der tieferen Follikel, aber mit rein basophiler Färbung, wenn ein stärkerer Exsudatstrom das Granoplasma ausfällend, die Zellen in schopfähnlichen Massen auflöst.

Ludwig Waelsch (Prag).

**Rasch.** Verbesserung der Zinkleimdecke. Monatshefte f. prakt. Dermatologie. Bd. XXXV.

An Stelle der Betupfung des erkaltenden Zinkleimes mit Watta empfiehlt Rasch Aufstreuen und Bestreichen mit Puder. Dadurch wird der Leim für Wasser und Fett mehr aufsaugungsfähig und kann durch Zusatz von Bol. rubr. oder Pulvis cuticulor in seiner Farbe der der Haut genähert werden. Der Puder kann unmittelbar nach der Auftragung des Leimes aufgestrichen werden.

**Sack**, A. Zu der von Dr. Rasch vorgeschlagenen Verbesserung der Zinkleimdecke. Monatshefte f. prakt. Dermatologie. Bd. XXXV.

Sack verwirft das Bepudern der Zinkleimdecke nach Rasch, besonders wenn größere Hautflächen für längere Dauer überleimt werden sollen. Die Leimdecke trocknet rasch aus, verliert ihre Elastizität, springt und macht dann Schmerzen.

**Rasch.** Noch einmal die Zinkleimpuderdecke. Monatshefte f. prakt. Dermatologie. Bd. XXXVI.

Rasch bestreitet die Einwände Sacks und hebt nochmals die kosmetischen Vorteile der Zinkleimpuderdecke, ihre Glätte und Färbbarkeit hervor. Auch für größere Flächen hält er seine Methode für geeignet.

Ludwig Waelsch (Prag).

**Kaufmann**, R. Über Stypticin. Stypticin als lokales Antiphlogisticum. II. Mitteilung. Monatshefte für prakt. Dermatologie. Bd. XXXV.

Kaufmann empfiehlt Stypticin in Form 2—5—10% Lanolinsalbe bei äußeren Hautentzündungen, besonders Furunkeln; es versagt in Fällen, in welchen sich bereits Veränderungen der Haut etabliert haben, z. B. chronischem Ekzem, Rosacea u. s. w.

**Müller**, G. J. Imprägnierte medikamentöse Puder. Monatshefte f. prakt. Dermatologie. Bd. XXXV.

Müller erhöht die Wirksamkeit der medikamentösen Puder dadurch, daß er das Medikament dem Puder nicht mechanisch beimengt, sondern imprägniert. Pudergrundlage ist ein Gemisch von Talcum und Magnesia carbonica, das mit Ichthyol, Thiol, Naphthol u. s. w. imprägniert wird. Müller nennt diesen Puder Pulvis aspergens medicatus resp. pinguis, letzteres dann, wenn Imprägnation mit Wollfett stattgefunden hat. Zur Behandlung des Schweißfußes hat Müller einen Pulvis antihidroticus mitis resp. fortis herstellen lassen. (Formalin-Salicyl-Tannin-Chloralhydratpuder mit weniger oder mehr Zusatz von Borsäure und Chromalaun.)

Ludwig Waelsch (Prag).

**Richter.** Zur Spickmethode. Monatshefte für prakt. Dermatologie. Bd. XXXV.

Richter empfiehlt zur Herstellung der mit Liquor stibii chlorati zu tränkenden Spickhölzer Holz der Rotbuche oder Weißbuche, da beide Holzarten bei relativ größter Aufsaugungsfähigkeit für die Lösung, nur schwer in gesundes oder Narbengewebe eindringen, dagegen bequem in das Lupusknötchen. Nach Ausfallen des durch das Spicken entstandenen nekrotischen Prozesses wird in die Höhlung ein kleines Kügelchen 33% Orthoformwatta eingelegt und mit 1—2—3 Tropfen Liquor stibii chlorat. getränkt, darüber kommt ein Pflaster. Nach 2—4 Tagen ist die gewünschte Nekrosierung erreicht. Die Abheilung erfolgt unter Sublimat-Bleiwasserverband. Bei sehr empfindlichen Patienten empfiehlt Richter die Verwendung von Stachelbeerdornen als weniger schmerzhaft.

Ludwig Waelsch (Prag).

---

## Akute und chronische Infektionskrankheiten.

**Seemann**, Dr. C., k. u. k. Korvettenarzt. Zur Roseolenuntersuchung auf Typhusbazillen. Wiener klinische Wochenschrift 1902, Nr. 22.

Die Typhus-Roseolen gehören nach den Befunden E. Fränkels zu den Erythemen, bei welchen der spezifische Krankheitserreger, das spezifische Kontagium, die Gefäßnerven der Haut derart beeinflußt, daß diese Exanthemsform auf derselben zum Vorschein kommt; dieselben müssen daher als Hautmetastasen der typhösen Darmerkrankung angesehen werden.

Der Autor, der diese Ansicht Fränkels als endgültig erledigt hält, bespricht nun ausführlichst die bisherigen Bemühungen Typhusbazillen in den Faeces, dem Blute und den Roseolen nachzuweisen, wobei er diesbezüglich eine ausgebreitete und gründliche Literaturkenntnis verrät. Nunmehr schildert er uns seine im Infektions-Spital St. M. Maddalena in Triest (Direktor Dr. A. Marcovich) durchgeführten Untersuchungen, bei welchen er bei 86 Typhusfällen 34mal die Roseola typhosa (91·4%) konstatierte und aus welchen es ihm 32mal gelang, den Eberthschen Bazillus zu kultivieren. Er hielt sich dabei an die Neufeldsche Methode, indem er nach Reinigung der Haut mit Äther-Alkohol einen Tropfen Nährbouillon auf die Roseola brachte, dann durch den Bouillontropfen einen seichten Einschnitt in die Roseola machte oder bei erhabener Spitze dieselbe abkappte und bei Vermeidung des Austrittes eines größeren Bluttropfens das Gemisch von Bouillon und Roseolateilchen ins Kondenswasser von Agarröhrchen oder in Bouillon verimpfte und bei 37° C. in den Brutschrank stellte. Bei der Untersuchung in hängenden Tropfen, des als getrübt erscheinenden Röhrcheninhaltes fanden sich entweder nur plumpe, dicke Stäbchen mit lebhaften Eigenbewegungen, die dann später als Typhusbazillen identifiziert wurden, oder teils kleine, teils größere runde Kokken und sarcineartige Bildungen, wahrscheinlich von der Haut oder aus der Luft herrührend und endlich letztere Gebilde mit Typhusbazillen gemischt. Letzterer Befund war der häufigere. Zur Identifizierung der Typhusbazillen stellte er regelmäßig folgende Proben an:

1. Die Entfärbung nach Gram.

2. Die gleichmäßige Trübung beider Schenkel in Traubenzuckerbouillon mit Säure, ohne Gasbildung.

3. Das Nichtkoagulieren der Milch nach 4—5 Tagen im Brutschranken.

4. Das Ausbleiben der Nitroso-Indol-Reaktion.

5. Die Agglutination durch hochwertiges Typhusserum auf 1 : 40.

Bemerkenswert ist auch, daß der Typhusbazillennachweis in der Roseola in acht Fällen früher gelang, als die Gruber-Widalsche Reaktion positiv ausfiel. Diese hochinteressante, fleißige Studie empfiehlt den Verfasser aufs beste. Marinestabsarzt A. Plumert (Pola).

**Hirsch, M.** Zur Kasuistik des Scharlachs. Jahrb. f. Khk. LII; der 3. Folge 2. Bd. 5—6. Heft.

Den statistischen und klinischen Bemerkungen Hirschs über das Scharlachfieber liegt ein Material von 393 in der Kinderklinik Heubners, der Kgl. Charité zu Berlin aufgenommenen Fällen aus den Jahren 1894—1897 zu grunde. Die Mortalität betrug 25·8% — hiebei ist zu bemerken, daß die Patienten hauptsächlich aus einer sehr armen und sozial niedrig stehenden Bevölkerungsklasse stammen — das Maximum der Erkrankungen fiel in den Herbst (Oktober), das Minimum in den Frühling (April), die Mortalität war im Winter höher als im Sommer, das Geschlecht der Kinder nahm keinen, das Lebensalter einen entscheidenden Einfluß auf die Krankheit. Das 2.—6. Lebensjahr zeigte das Maximum der Morbidität, das 2. das Maximum der Mortalität (77·7%). Das Säug-

lingsalter (6 Fälle) zeigte 50% Mortalität. Die Art der Ernährung (Brust oder Flasche) schien weder hier noch im späteren Lebensalter einen Einfluß auf den Verlauf des Scharlachs zu nehmen. Die meisten Kinder wurden am 2. Krankheitstage aufgenommen, von da ab sank die Zahl der Aufnahmen kontinuierlich bis zum 9. oder 11. Tage; in umgekehrtem Verhältnisse dazu stehen die Todesfälle. Die Infektionsquelle ließ sich in 36·8% nachweisen. Die Schule schien keinen besonderen Einfluß auf die Morbidität zu üben. (? Ref.) Wunden verursachten keine erhöhte Disposition, Pseudorezidive (Ausbruch eines zweiten Exanthems bei noch andauerndem protrahiertem Fieber) traten 2mal, wahre Rezidive 2mal und zweimalige Scharlacherkrankung 4mal (1%) auf. Eine gewisse Familiendisposition zur Scharlacherkrankung konnte Hirsch öfters bemerken.

In klinischer Hinsicht konstatierte Hirsch im Prodromalstadium nichts Prägnantes. Mattigkeit, Schwäche in den Beinen, allgemeine Hinfälligkeit, verdrießliche Stimmung, Unwohlsein, Kopfschmerzen, Schwindelanfälle, Benommenheit, Schlafstörung, Schlafsucht, Leibschmerzen, Stuhlverhaltung, Diarrhoe, Erbrechen, Brechreiz, Appetitlosigkeit, Gelenkschmerzen, Brustschmerzen, Kreuzschmerzen, Angina, Schluckbeschwerden, Husten, Heiserkeit, Durst, Delirien, Krämpfe, Tremor der Hände, Urindrang, Schweißausbruch wurden beobachtet.

Das Exanthem fehlte 8mal, war 5mal rudimentär, 4mal in Form prominenter Stippen, 5mal großpapelartig, 1mal quaddelartig (Jucken), 5mal frieselartig. Hirsch erwähnt noch Fälle von Verschwinden und Wiedererscheinen, von Verfärbung des Exanthems, Hämorrhagien (blutiger Scharlach). Das Maximum seines Auftretens fiel auf den 2., das Minimum auf den 6. Tag, es verschwand zwischen dem 5. und 6.—12. Tage. Der Beginn der Schuppung lag zwischen 3. und 22. Tage, ihr Schluß zwischen dem 8. und 86. Tage. Die sonstigen Hauterscheinungen bestanden in Blässe, Ödemen, Exkoriationen, Abszessen, Herpes, Urticaria, Pemphigus, Erysipel, Akne, Furunkulosis.

Nach klinischen Bemerkungen über das Fieber und die erhaltenen Fieberkurven, über Angina bei Scharlach schildert Hirsch einen pestartig verlaufenen Fall und die praktisch wichtigste Form der Scharlachkomplikationen, das Scharlach-Diphteroid, das er in 238 Fällen sah, wovon 90 leicht, 148 schwer, 57 pestartig und im ganzen 75 tötlich verliefen.

Drüsenschwellung kam 303mal vor, Schmerzen hiebei 20mal, Abszeßeröffnungen wurden 26 gemacht; auch mehrmalige Abszedierung wurde beobachtet. Phlegmona entwickelte sich 1mal, Arrosion eines Halsgefäßes und Nekrose der Tonsillen sah Hirsch gleichfalls 1mal.

Hirsch schildert noch die Veränderungen in der Mundhöhle (Stomatitis diphterica, apthosa, Schwellung der Tonsillen und des Zäpfchens, Rhagaden der Mundwinkel, Herpes der Lippen, Affektionen des Zahnfleisches, Gaumens und der Zunge), der Nase (Coryza, Exkoriationen), des Auges (Konjunktivitis, Dacryocystoblenorrhoea acutissima, Ulcus

corneae, Protrusio bulborum, Amaurose, Verlust des Auges), des Ohres (Otitis media, Otalgien und otitische Affektion des Nervus facialis), die Synovitis scarlatinosa, Nephritis, Ödeme, orthotische Albuminurie, Urämie, ferner Hypertrophie des Herzens, die meist nicht heilbar ist, sowie Erkrankungen des Herzens — meist infolge Mischinfektion mit Streptokokken. Von sonstigen Symptomen sah Hirsch: unregelmäßigen Puls, Herzschwäche, Herzgeräusche, Cyanose. Nasenbluten trat 12mal auf.

Universelle Hyperästhesie zeigten 2 Fälle, Flockenlesen 2, automatische Bewegungen 2, Coma vigile 1 Fall, Apathie 9 Kinder, Jaktationen 6 Kinder.

Bronchitis diffusa beobachtete Hirsch 48mal, Entzündundung der Trachea und großen Bronchien 3mal, Pneumonien 17mal, Pleuritis 1mal, Empyem 1mal.

Dyspepsie war 2mal vorhanden, Enteritis 1mal, Ikterus 6mal.

Scharlach trat auf: nach Diphterie 5mal, nach Keuchhusten 3mal, nach Variazellen 1mal, nach Masern 1mal, nach Chorea 2mal und war 5mal mit Diphterie, 7mal mit Tuberkulose kompliziert. In 15 Fällen folgte auf Scharlach Diphterie, in 1 erst Masern, dann Diphterie, in 18 Masern.

Die Todesursachen waren 10mal Herzschwäche allein, Herzschwäche und Sepsis (66), Herzschwäche und Nephritis (3), Herzschwäche und Bronchopneumonie (1), Herzschwäche, Sepsis und Pneumonie (2), Sepsis (8), Sepsis und Pneumonie (1), Schluckpneumonie, Nephritis, Scarlatina fulminans und Urämie je einmal.

Mit Bemerkungen über die angewandte hygienisch-diätetische, sowie symptomatische Therapie schließt der sehr gründliche und dankenswerte Bericht. Hochsinger (Wien).

**Arnstein**, F. Einige Bemerkungen über die Diagnose des Scharlach und dessen Rückfall. (Polnisch.) Medycyna 1902.

Arnstein bezweifelt das wiederholte Vorkommen von Scharlach bei einem und demselben Individuum und weist auf die nicht zu bestreitende Möglichkeit hin, daß in solchen Fällen Verwechslungen mit Rubeola skarlatinosa und toxischen Erythemen vorliegen mögen. Besonders leicht werden derartige Irrtümer erklärlich, wenn man in Rücksicht zieht, daß es eine bei Kindern häufige Erythemform gibt, das Erythema skarlatiniforme recidivans, welches mit Scharlach eine große Ähnlichkeit besitzt und sogar auch zur Abschuppung führt. Arnstein hat auch unter 13 polnischen Kinderärzten mit großer Erfahrung eine Enquête über Scharlachwiederholung bei einem und demselben Individuum angestellt und nur 10 positive Angaben unter den Kollegen zu verzeichnen gehabt. Meistens lagen nach Ansicht des Verfassers bei der Annahme wiederholter Erkrankung diagnostische Fehler vor.

Hochsinger (Wien).

**Leiner.** Über Wundscharlach bei Verbrennungen. Jahrb. für Kinderheilkunde Bd. LVI. 1902.

Leiner bringt die Krankengeschichten dreier Fälle von seiner Meinung nach echtem Wundscharlach (nicht Scharlach bei Verwundeten), welche nach mittelschweren Verbrennungen aufgetreten waren. Zur Kenntnisnahme der Fälle ist nur das Studium der Originalarbeit geeignet.
Hochsinger (Wien).

**Mayer**, Paul. Étude d'un symptome différentiel de l'exanthème scarlatineux. Thèse de Paris 1902.

Häufig wird nach Angabe Paul Mayers in der Eruptionsperiode des Scharlach ein Symptom beobachtet, welches bisher nirgends erwähnt ist, und welches in einem Betäubungsgefühle an den unteren Extremitäten, verbunden mit Formikationen besteht. Dieses Symptom hat mit dem Scharlachrheumatoid nichts zu tun. Bei den skarlatiniformen Erythemen fehlt es. Hochsinger (Wien).

**Giboux**, J. La scarlatine à Paris dans les trente-sept dernières années. Thèse de Paris 1902.

Auf Grund der Publikationen des statistischen Bureaus von Paris stellt Giboux fest, daß der Scharlach in Paris während der letzten 37 Jahre 3 große Epidemien verursacht hatte, deren letzte in das Jahr 1886 fiel. Gegenwärtig ist eine Abnahme-Tendenz festzustellen. Im Frühling war immer die Mortalität die größte, daher zu dieser Zeit die prophylaktischen Maßregeln besonders strenge angewendet werden sollen. Die Krankheit befiel in überwiegender Häufigkeit das männliche Geschlecht und forderte in den ersten 5 Lebensjahren die meisten Opfer. In den peripheren Vierteln von Paris war die Morbidität und Mortalität bei weitem größer als in den zentralen. Die Scharlachmortalität betrug 1 auf 727 Einwohner. Im ganzen wurde eine relative Mortalität von 4% der angezeigten Fälle festgestellt. Hochsinger (Wien).

**Bouyer.** Scarlatine hémorrhagique bénigne. Archiv de médecine des enfants. Tome V. Nr. 1. 1902.

Ein von Bouyer beschriebener Scharlachfall zeigte reichliche Hautblutungen, verbunden mit Blutharnen und profuser Nasenblutung, welch' letztere Erscheinung auch bei einer vorausgegangenen Masernerkrankung desselben Kindes beobachtet wurde. Dieses Verhalten gibt dem Verfasser Anlaß, an eine Komplikation zwischen Hämophilie und Scharlach im vorliegenden Falle, welcher günstig ausging, zu denken.
Hochsinger (Wien).

**Baginsky**, A. und **Sommerfeld.** Bakteriologische Untersuchungen bei Scarlatina. Archiv f. Kinderheilk. Bd. XXXIII. 1902.

Ausführlicher Bericht über von Baginsky und Sommerfeld gemeinsam durchgeführte bakteriologische Untersuchungen bei scharlachkranken Kindern, aus welchen die Konstanz des Vorkommens eines Streptokokkus in den Rachengebilden, in der Lumbalflüssigkeit und im Harn Scharlachkranker, sowie auch in den Organen von Scharlachleichen hervorgeht. Die Autoren kommen nach genauer Schilderung der morphologischen und biologischen Eigenschaften ihres Streptokokkus zu

der Anschauung, daß derselbe für Scharlach charakteristisch ist, lassen aber die Frage, ob er als Scharlacherreger zu bezeichnen ist, noch offen.

Hochsinger (Wien).

**Tobeitz**, A. Zur Pathologie und Therapie des Scharlachs. Archiv für Kindh. Bd. XXXIV, pag. 216.

Tobeitz redet der Terpentinbehandlung des Scharlachs das Wort. Er gibt den Kindern innerlich ein bis zweimal täglich 15—25 Tropfen in Milch, u. zw. nicht bloß bei eintretender Nierenentzündung, sondern auch in prophylaktischer Hinsicht.

Tobeitz beruft sich auf die statistischen Ziffern seines Krankenmaterials, aus welchem hervorgeht, daß in $4^1/_2$ Jahren seit der Einführung der Terpentinbehandlung die Nierenaffektionen bedeutend nachgelassen haben. Vor Einführung der Therapie waren von 359 Scharlachkranken 51 an Nierenentzündung und ebensoviele an einfacher Albuminurie erkrankt; nach Einführung dieser Behandlungsmethode zeigten nur 8 von 132 Scharlachfällen leichte Eiweisausscheidungen. (Ob hier nicht ein Zufall mitgespielt hat? Referent.)

Des Ferneren hat Tobeitz die Angaben Ervants bezüglich des Vorkommens und der prognostischen Bedeutung der Peptonurie bei Scharlach einer Prüfung unterzogen und dabei gefunden, daß dem Peptonbefunde im Harn bei Scharlach keine prognostische Bedeutung zukommt.

Hochsinger (Wien).

**Moser**, Paul. Über die Behandlung des Scharlachs mit einem Scharlach-Streptokokkenserum. Jahrbuch für Kinderheilkunde. Bd. LVII. 1903.

Da ein Beweis für die ätiologische Beziehung von Streptokokken zum Scharlach, obwohl die Anwesenheit derselben bei 63% der untersuchten Scharlachkranken im Herzblute nachgewiesen wurde, noch aussteht, versuchte Moser einen solchen Beweis auf dem indirekten Wege der Therapie zu erbringen. Das schwierige Problem, die verschiedenen Arten von Streptokokken in ihrer ätiologischen Beziehung zu sondern, wurde durch die Darstellung eines polyvalenten Streptokokkenserums im Sinne der belgischen Schule umgangen.

Moser benützte in diesem Sinne zur Immunisierung von Versuchstieren ein aus verschiedenen Scharlachfällen gewonnenes Gemenge von Streptokokken-Bouillonkulturen. Auch wurde, veranlaßt durch die Erfahrung, daß die Giftigkeit der Streptokokken gegenüber Menschen und Versuchstieren durchaus nicht identisch ist, auf eine Virulenzsteigerung dieses Mikroorganismus durch die Tierpassage verzichtet. So wurden lediglich mit Streptokokken, welche aus dem Blute von lebenden Scharlachkranken gezüchtet und in Bouillon weiter kultiviert wurden, Pferde immunisiert. Von den immunisierten Pferden wurde ein Serum gewonnen, welchem Moser, in Gemäßheit der an der Wiener Universitäts-Kinderklinik gemachten Erfahrungen, eine spezifische Heilwirkung auf den Scharlachprozeß zuschreibt. Das Serum, welches im Wiener staatlichen serotherapeutischen Institute (Vorstand Prof. R. Paltauf)

hergestellt wurde, kam seit November 1900 zur klinischen Verwendung. Unter 699 scharlachkranken Kindern des St. Anna-Spitales wurden 81 injiziert, hiezu kommen noch 3 außerhalb des Spitales behandelte Fälle. Bei der Injektion wurden die prognostisch ungünstigen Fälle stets bevorzugt. Auf Grund der statistischen Daten, sowie vor allem der klinischen Beobachtungen zeigt der Vortragende den Wert dieser Behandlungsmethode. Bei frühzeitiger Seruminjektion (1. oder 2. Tag) war kein Todesfall, bei späterer Injektion eine stetig steigende Mortalität zu beobachten (3. Tag 14·29%, 4. Tag 23·08%, 40·0 u. s. w., 50% am 9. Tag). Vor allem ist es jedoch das klinische Bild, welches für die spezifische Heilwirkung des Serums spricht. Das Allgemeinbefinden bessert sich in überraschend kurzer Zeit, die nervösen Störungen schwinden bald, Temperatur und Puls zeigen oft schon zu Beginn des Exanthemstadiums rapiden Abfall im Gegensatz zur normalen Scharlachkurve. Das Exanthem, die schweren Respirationserscheinungen etc. etc. gehen ebenfalls zurück, dagegen lassen sich die verschiedenen Eiterungsprozesse, sowie die Nephritis nicht immer zurückhalten, treten aber seltener und weniger schwer auf. Der auch mit anderen Serumsorten, zum Beispiel Marmoreks Streptokokkenserum, angestellten Versuche fielen im Gegensatze zu dem Scharlachserum negativ aus. Auch die prophylaktischen Impfungen schienen da, wo es nicht mehr gelang, die Krankheit zu verhüten, den Verlauf derselben günstig zu beeinflussen. Nachteilige Wirkungen der Injektionen traten trotz der vorläufig noch notwendigen großen Dosen (180 *cm*) selten und dann in derselben Weise auf, wie sie vom Diphtherieheilserum bekannt sind. Es ist gelungen, im St. Anna-Kinderspital bei fast 400 an Scharlach Erkrankten die Mortalität im Jahre 1901 auf 8·9% gegenüber der Durchschnittsmortalität von 13·09% in anderen Wiener Spitälern herabzumindern und dies trotz der ungenügenden Menge und niederen Konzentration des noch derzeit zur Verfügung stehenden Serums, wodurch nur ein Bruchteil der Erkrankten dieser Behandlung teilhaftig werden konnte. Hochsinger (Wien).

**Everard**, A. G. A fifth Attack of Scarlet Fever. British Medical Journal, 25. Oktober 1902.

Verfasser beobachtete eine Patientin und ihre Tochter, welch erstere zum 7. Mal, die letztere zum 2. Mal Scharlach durchmachte. Verfasser meint, daß die Empfänglichkeit für Scharlach auch auf die Tochter vererbt wurde. Rudolf Böhm (Prag).

**Dent**, Ernest. A. Concurrent Scarlet Fever and Measles in Children. British Medical Journal, 15. November 1902.

Beschrieben werden mehrere Fälle, wo Scharlach und Masern zugleich vorhanden waren. Verfasser meint, wenn solche Fälle nicht von Anfang an genau beobachtet werden, daß dann durch die Coincidenz der Erscheinungen die Krankheit nach keiner Seite hin typisch erscheint und so die Diagnose oft schwer wird; vielleicht ist die sogenannte „vierte Krankheit" auf derartige Ursachen zurückzuführen.

Rudolf Böhm (Prag).

**Wickman.** Über Koplikschе Flecken bei Morbillen. (Schwedisch.) Hygiea 1902, pag. 165.

Wickman führt aus, daß in 90% der in dem Epidemie-Krankenhause in Stockholm beobachteten Masernfälle des Jahres 1901 (134) die Koplikschen Flecken vorhanden waren. Die meisten Fälle (62) wurden erst bei vorhandenem Exanthem auf Koplikschе Flecken untersucht. In der Mehrzahl der übrigen Fälle fanden sich die Flecken 2—4 Tage vor dem Ausbruche des Exanthems. Verfasser sieht in den Koplikschen Flecken das wichtigste Prodromalsymptom der Masern und vindiziert ihm einen hohen differentialdiagnostischen Wert, da es bei anderen akuten Infektionskrankheiten nicht vorkommt. Hochsinger (Wien)

**Leiner,** C. Pemphigus contagiosus bei Masern: Impetigo contagiosa. Aus dem Karolinen-Kinderspitale in Wien. Jahrb. f. Kinderheilkunde 1902. Band LV, Heft 3.

Leiner knüpft an die von Knut Faber im Jahre 1890 inaugurierte Lehre an, derzufolge Pemphigus neonatorum und Impetigo contagiosa eine einheitliche Krankheit darstellen sollen und unter dem gemeinsamen Namen „Pemphigus contagiosus" zusammengefaßt wurden. Auch ältere Kinder werden häufig besonders im Anschlusse an anderweitige Infektionskrankheiten von einer akuten Blasen-Eruption befallen, welche an den Pemphigus neonatorum erinnert.

Leiner hatte nun in der letzten Zeit Gelegenheit, bei 4 masernkranken Kindern das Auftreten von Pemphigusblasen zu beobachten. Da es ihm gelang, durch Überimpfung von dem Blaseninhalte bei dem inokulierten Individuum Impetigo contagiosa hervorzurufen, und da bakteriologisch bei dem Masern-Pemphigus ebenso Staphylokokken nachzuweisen waren, wie bei Impetigo contagiosa, so gelangt Leiner zu der Anschauung, daß die unter Pemphigus beschriebenen und bei Masern beobachteten Blaseneruptionen nichts Anderes sind als Impetigo contagiosa bei Masern. Hochsinger (Wien).

**Auerbach,** S. Das Koplikschе Symptom und die Frühdiagnose der Masern. Inauguraldissertation aus der Universitätsklinik zu Jassy 1902.

Die diagnostische Bedeutung der Koplikschen Flecken wird durch 60 eigene Beobachtungen bestätigt. Unter 950 in der Literatur berichteten Masernfällen wurde das Koplikschе Symptom in 877 gefunden, unter den 60 eigenen in 51. Es kommt bei keiner anderen Krankheit vor und erscheint 3—6 Tage vor dem kutanen Masernausbruch. Bei Berücksichtigung dieses Frühsymptomes wird die Prophylaxe der Masern wesentlich erleichtert. Hochsinger (Wien).

**Robinet,** André. La rongeole a l'hôpital des enfants malades de l'année 1901. Thèse de Paris 1902.

Robinet gibt einen statistischen Bericht über die während der Masernepidemie des Jahres 1901 in Paris im hôpital des enfants malades und im hôpital Trousseau beobachteten Fälle.

Die Hauptursache der Masernsterblichkeit bestand in Bronchopneumonien, in sekundärer Diphterie und Darmkatarrhen. Durch präventive Seruminjektionen gelang es, die Komplikation mit Diphtherie, welche während einer gleichzeitigen Diphtherieepidemie eine hohe Mortalität der Masernkranken veranlaßt hatte, einzudämmen.

Hochsinger (Wien).

**Koplik**, H. (New-York). Röteln. Archiv für Kinderheilk. XXIX. Bd., 5., 6. Heft.

Koplik konstatiert die Verschiedenheit der Ansichten zahlreicher, auch neuerer Autoren bezüglich der Rötelerkrankung, deren Unabhängigkeit von Masern und Scharlach bis zum heutigen Tage noch von vielen Seiten angezweifelt wird. Er findet die bisherigen Schilderungen, wie überhaupt die persönlichen Erfahrungen der einzelnen Beobachter über Röteln ganz unzulänglich. Koplik ist überzeugt, daß Röteln eine Erkrankung sui generis sind, keine Zusammengehörigkeit oder Verwandtschaft mit Masern besitzen, vor denselben nicht schützen, auch solche Kinder befallen, die schon Masern durchgemacht haben, keinerlei Immunität gegen zweite Attacken verleihen und hochgradig kontagiös sind. Koplik schildert in weiterer Folge die charakteristischen halbmondförmigen Exanthemflecken. Die Schleimhäute pflegen — abgesehen von einer leichten Rötung der Konjunktiven und einem vorübergehenden Husten — nicht erkrankt zu sein. Am weichen und harten Gaumen sah Koplik entgegen anderen Autoren keine für Röteln besonders charakteristischen Merkmale; die Wangenschleimhaut zeigte in den meisten von ihm beobachteten Fällen dagegen überhaupt keine Veränderung, nur in einzelnen Fällen rosarote Flecken. Die Temperatur ist bei Röteln im Anfange am höchsten, wiewohl auch da nicht sehr fieberhaft, um dann in wenigen Stunden abzufallen. Die Lymphdrüsen hinter dem Sternomastoideus sind — schon im Prodromalstadium — vergrößert. Differentialdiagnostisch sind Röteln von gewissen Erythemen, Scharlach und Masern zu trennen. Die Prognose ist ausgesprochen günstig, eine spezielle Therapie nicht notwendig.

Hochsinger (Wien).

**Tobeitz**, A. Ätiologische und symptomatische Daten aus der letzten Rubeolaepidemie in Graz. Archiv für Khk. XXVIII. 5, 6.

Tobeitz bringt eine Statistik und dankenswerte spezielle wie allgemeine Daten über die ausgedehnte Rubeolaepidemie in Graz, die von Dezember 1898 bis Juli 1899 dauerte und 719 zur Anzeige gebrachte Fälle umfaßte. Er konstatiert ein parallel mit der gleichzeitig, jedoch weit stärker ausgebreiteten Masernepidemie einhergehendes An- und Abschwellen der Rötelepidemie, folgert aus seinen Zahlen, daß die Disposition zur Infektion mit Röteln vom 1.—7. Lebensjahre eine geringere, von da ab eine größere als die zur Infektion mit Masern sei und beobachtete diesmal eine größere Anzahl von Rezidiven, als in der vorangegangenen Rubeolaepidemie (1897). Eine bestimmte Inkubationszeit ließ sich nicht feststellen.

Bezüglich der Symptomatologie hebt Tobeitz hervor: Schwellung der Nacken- und Halsdrüsen, Fehlen von Fieber, katarrhalischen Begleiterscheinungen und Komplikationen. Das Exanthem war meist kleinfleckig, hinterließ öfters vorübergehend eine matte Pigmentierung, niemals sah Tobeitz Schuppung. Viermal war das Exanthem ein besonders großfleckiges, hauptsächlich auf Gesicht und Extremitäten beschränktes und langdauerndes; auch solche Fälle, welche an Erythema multiforme erinnern (Ref.), hält Tobeitz als zur Rubeola zugehörige Krankheitsfälle.

Hochsinger (Wien).

**Lelièvre**, E. Variole et grossesse. Thèse de Paris 1902.

Lelièvre stellt fest, daß schwere Formen der Variola während der Schwangerschaft besonders häufig vorkommen und daß die Variola gravidarum während der Invasionsperiode und während der Eruption sehr häufig zu Abortus führt. Je mehr die Schwangerschaft vorschreitet, um so leichter tritt Abortus ein. Die Frucht kann sowohl mit Variola behaftet zur Welt kommen als auch Immunität gegen Vaccine zeigen. Mitunter beobachtet man bei gesund geborenen Kindern von Müttern, welche Variola während der Gravidität durchgemacht hatten, eine langsamere und geringfügigere Gewichtszunahme während des Säuglingsalters.

Hochsinger (Wien).

**Fraser**, Charles. A Case of Oyster Poisoning simulating Small pox. British Medical Journal, 6. September 1902.

Ein 33jähriger Seemann, kräftig und gut entwickelt, wurde am 17. Juli in das Blatternspital eingebracht. An jeden Arm 3 deutliche Impfnarben. Patient klagte über Kopfschmerzen, Schmerzen zwischen den Schultern, Schwindelgefühl und Schwäche. Temperatur 38·5. Bewußtsein klar, Patient apathisch, Puls rasch, klein, von geringer Spannung, die Respiration mehr beschleunigt als mit Rücksicht auf das Fehlen von Lungenerscheinungen zu erwarten war. An dem Stamme eine profuse, papulöse Eruption; die einzelnen Papeln teilweise zusammengeflossen, die umgebende Haut gerötet. Die Affektion war an Wangen und Kinn geringer, doch auch hier eine eigentümliche Derbheit der einzelnen Papeln, was aber namentlich an der Stirne ausgesprochen war. Die Schleimhäute frei, die Conjunktivae leicht gerötet, über dem Stamm kleine runde erhabene Flecke, die auf Druck schwanden, besonders zahlreich an den Handgelenken und Fußknöcheln. Patient hatte am 13. Juli reichlich Austern gegessen und war am 14. unter Durchfall und Abgeschlagenheit erkrankt. Am 16. erschien der Ausschlag im Gesicht und am 17. kam er ins Spital. Am 18. der Ausschlag teilweise abgeblaßt, Neigung zur Suppuration, dagegen die Roseola am Körper fehlend; die Temperatur sank etwas. Durchfälle geschwunden. Patient wurde vorsichtig geimpft (an 3 Stellen). Am 19. war der Ausschlag völlig geschwunden, die Temperatur normal. Patient fühlte sich wohler. Die Impfung war von Erfolg. Patient wurde entlassen. Verfasser war anfangs selbst der Meinung, daß er sich um Variola handeln könnte, namentlich fiel die große Hinfälligkeit und die beschleunigte Respiration auf, so daß

der Gedanke nahe lag, es würde sich eventuell eine hämorrhagische Variola entwickeln, was sich dann später als irrig erwies.

R. Böhm (Prag).

**Tanaka**, Keisuke. Zur Erforschung der Immunität durch Vaccination. Zentralblatt für Bakteriologie etc. Bd. XXXII, pag. 729.

Tanaka hat durch Nachimpfung kurz vorher geimpfter Kinder festgestellt, daß schon nach 4 Tagen die nachgeimpften Pocken nur schlecht angingen und sich weniger gut entwickelten, daß aber etwa am 9. Tag die Nachimpfung kaum mehr entwicklungsfähig wird, also Immunität eintritt.

Wolters (Rostock).

**Tanaka**, Keisuke. Über die Untersuchung des Pockenerregers. Zentralblatt für Bakteriologie. Bd. XXXII, pag. 726.

Tanaka hat eine große Zahl von Kindern geimpft und die Vaccinebläschen zwischen dem 5. und 7. Tage, dem Zeitpunkte, wo die Lymphe am wirksamsten ist, auf Krankheitserreger untersucht. Der Erfolg war negativ. Trotz der starken Virulenz der Lymphe an diesen Tagen fehlte alles, was als Krankheitserreger hätte angesprochen werden können. Weder die bisher beschriebenen Bakterien noch die Guarnerischen Körperchen können nach Ansicht des Verfassers als Erreger der Vaccine angesehen werden. Durch Zufall gelangte der Verfasser in den Besitz von Pleuraexsudat eines vor 25 Jahren an schweren Pocken erkrankt gewesenen Mannes. Einträufelung von Vaccinelymphe rief Koagulationserscheinungen hervor, die als Widalsche Reaktion zu deuten sind. Verfasser glaubt, daß der Vaccineerreger homogen und strukturlos sei wie die Lymphe und daß er bisher sich hat nicht nachweisen lassen, vielleicht zu den Plasmodien gehört.

Wolters (Rostock).

**Knock-Belfast.** Unusual Cases of Smallpox occurring on Boardship. British Medical Journal. 27. Dezember 1902.

Verfasser bespricht eine Anzahl von Variolafällen, die einen ungewöhnlichen Verlauf hatten; so einen Fall, der einer Akne ähnelte, wo gleich Pusteln auftraten, das Fieber fiel dann rasch, nach zirka 14 Tagen war die Haut fast normal; weiters einen Fall, wo noch vor Ausbruch der Pusteln Exitus eintrat, dann ein Fall, wo Pusteln an den Handflächen und Fußsohlen auftraten, das Jucken gänzlich fehlte, und dann noch einige Fälle, wo nur zerstreut einzeln Pusteln vorhanden waren. Unter anderen erwähnt er einen Fall, wo der Patient, der das Gesicht voller Blatternarben hatte, auf die Vaccination mit charakteristischen Pusteln und ziemlich schweren Allgemeinsymptomen reagierte.

Rudolf Böhm (Prag).

**Starck**, v. Zur Beeinflussung des Varicellenausschlages durch Hautreize. Handbuch für Khk. LII, der dritten Folge 2. Band, Ergänzungsh.

In zwei Fällen sah v. Starck eine besonders starke lokale Bläschenbildung bei Varicellen, hervorgerufen durch vorausgegangenen Hautreiz: nach einer Pleuropneumonie mit daran sich schließender Rippenresektion (wegen Empyem) unter dem Verbande und nach Pneumonia

croup. an dem mit Prießnitzschen Umschlägen traktierten Partien. Ob bei Varicellen die größere oder geringere Beteiligung der Haut von Einfluß auf das Ergriffenwerden der inneren Organe ist, ist noch nicht sichergestellt. Bei Masern scheint das tatsächlich der Fall zu sein; Starck bringt einen derartigen Fall seiner eigenen Beobachtung, der eine ausgesprochene Beeinflussung des Exanthemverlaufes (zögernd und ungleichmäßig) durch die gleichzeitige Darmaffektion vorführt.

Hochsinger (Wien).

**Netter**, H. Beitrag zur Pathologie der Varicellen. Arch. f. Khk. XXX. Bd.

Netter vertritt die Ansicht, daß die Windpocken durchaus keine harmlose Krankheit seien. Bei der im Norden von Berlin 1899 aufgetretenen Anhäufung von Varicellenerkrankungen, die Kinder bis zum Alter von 10 Jahren betraf, beobachtete der Autor — in schweren Fällen, meist nach Masern — ein fieberhaftes Prodromalstudium, verbunden mit Schlafsucht, Erbrechen und völliger Appetitlosigkeit. Während der Dauer der Krankheit blieb das Fieber — wo es überhaupt auftrat — ein kontinuierliches, der Intensität der Eruption entsprechendes. Netter schildert Eigentümlichkeiten und Komplikationen einer Reihe von Fällen, wobei er Analoga aus der Literatur zitiert, und kommt zu dem Schlusse, daß die Varicellen — je nach ihrer besonderen Lokalisation — zu erheblichen, bald vorübergehenden, bald bleibenden Schädigungen, ja sogar zum tötlichen Ausgange führen können. Zufällig vorausgegangene Hautreize können sehr ungünstig auf das Exanthem und seinen Verlauf einwirken.

Als Folge der Varicellen konnte der Autor in zwei Fällen tiefgehende, speckig aussehende Geschwüre auf der Haut des ganzen Körpers beobachten; eine Anzahl ähnlicher Beobachtungen weist er in der Literatur nach. Von Interesse ist ein tötlich verlaufener Fall von septischen Varicellen, in dem es noch während der Rückbildung des Ausschlages zu einer teigigen, entzündlichen Schwellung am rechten Fuß und Unterschenkel über dem äußeren Malleolus, zu Gangrän der Bläschen, Ödem des rechten Fußes und Vereiterung der Malleolusgegend kam. Unter ziemlich hohem Fieber kam es nun auch zu Schwellung und Vereiterung an den Schultergelenken und anderen Körperstellen, bis nach Auftreten von Ikterus Exitus eintritt. — Netter weist aus der Literatur noch nach, daß auch Nierenerkrankungen, Wassersucht, Chorea minor, Paralysen etc. etc. nach Varicellen beobachtet wurden, daß das Varicellengift an jedem Punkte des zentralen und peripheren Nervensystems angreifen und vorübergehende oder dauernde Schädigungen setzen kann, und wiederholt, daß die Varicellen demnach als eine ernste Erkrankung angesehen werden müssen.

Hochsinger (Wien).

**Kosmak**, Geo. W. An Instance of Accidental Vaccination. Med. News, 11. Oktober 1902.

In dem von Kosmak veröffentlichten Falle handelt es sich um eine akzidentelle Übertragung der Vaccine bei einem 15 Monate alten Mädchen. Das Kind bot eine typische Impfpustel der linken Wange, von

sieben bis achttägigen Bestande dar. Die Mutter, von der aus die Übertragung stattfand, wurde etwa vier Wochen vorher am Arme geimpft.

A. F. Büchler (New-York).

**Vucetic**, N. Vaccina generalisata. Archiv für Khk. XXVIII 5, 6.

Bei der Vaccina humana kommt es, wie bekannt, neben den typischen Jennerschen Bläschen mitunter auch zur Entstehung eines fleckigen Erythems, öfters auch zur Entstehung accessorischer Vaccinebläschen. Die Vaccineimpfung kann aber auch zu einem generalisierten Ausbruch von Vaccine-Effloreszenzen führen. Fälle von Vaccine généralisée éruptive, deren jede Einzeleffloreszenz denselben Verlauf, wie das Vaccinebläschen durchmacht, wurden bereits mehrfach von französischen Autoren berichtet. Auch Vučetić schildert einen solchen Fall, ein 8 Monate altes Kind betreffend, bei dem es sich diagnostisch zweifellos um Vaccina generalisata handelte. Die Abimpfung eines Bläschens vom Oberschenkel des Patienten auf ein zweites Kind ergab eine normal verlaufende Vaccineeffloreszenz bei dem geimpften. Der Ausschlag selbst hatte einen irregulären Verlauf und durchaus unregelmäßige Verbreitung, das Kind blieb bei geringem Fieber verhältnismäßig frisch. Die Verschleppung des Giftes scheint durch das Blut oder die Lymphe zu erfolgen. Die Vaccina generalisata ist eine an sich harmlose Erkrankung.

Hochsinger (Wien).

**Barannikov**, N. Zur Frage der Bakteriologie der Vaccinelymphe. Journal russe de mal. cut. 1901. Nro. 5.

Auf Grund seiner Untersuchungen kommt Barannikov zu folgenden Schlußfolgerungen: In der in verschiedenen Orten gefertigten Vaccine ist eine kulturell verschiedene Formen und bedeutende Größenschwankungen aufweisende Mikrobe enthalten. Bestimmte morphologische Merkmale der einzelnen Mikrobenformen können unter bestimmten Bedingungen von Seiten der Nährböden in vielen aufeinanderfolgenden Kulturen eine geraume Zeit lang nach Wunsch des Untersuchers erhalten werden. Sehr ähnliche Mikroben finden sich bei klinisch verschiedenen Hautaffektionen. Der Entwicklungszyklus des betreffenden Mikroben ist noch nicht zur Genüge studiert, doch läßt er sich schon jetzt als ziemlich kompliziert bezeichnen. Seine Beziehung zu anderen in der Lymphe sich findenden Bakterien und sein Anteil am Vaccinierungsprozeß bedarf weiterer Untersuchungen. Er hat die Fähigkeit, verschiedene Pigmente zu erzeugen.

Verfasser glaubt aus der Beobachtung einer 7 Tage alten Kultur des Mikroben schließen zu können, daß die von Guarnieri als „Cytoryctes vaccinae" bezeichneten Körperchen mikrobiellen Ursprungs sein könnten, ohne selbstverständlich die anderen möglichen Entstehungsarten (Gewebszerfall etc.) in Abrede zu stellen. Einen Namen will er ihnen erst dann geben, wenn das Studium des ganzen Formenentwicklungszyklus beendet sein wird.

Richard Fischel (Bad Hall).

**Pagés.** Coëxistance d'éruption vaccinale et varioliceuse. Varicelle, vaccine et variole. Annal. de med. et chir. inf. 1902 Nr. 8.

Pagés teilt folgende interessante Beobachtung mit: Ein fünf Jahre altes bisher noch nicht vacciniertes Kind wird wegen mehrerer Variolafälle in der Umgebung des Kindes, nachdem es kurz vorher Masern überstanden hatte, gegen Blattern geimpft, erkrankte aber trotzdem bald nach dem Auftreten der Impfpusteln an Variola vera. Bei einem zweiten gleichalterigen, gleichfalls ungeimpften Mädchen, welches wegen Varicellen aufgenommen u. sofort gegen Blattern geimpft wurde, entstanden fast zur gleichen Zeit nach der Impfung Variolapusteln in der typischen Weise. Verfasser meint, daß die Impfung dazu beigetragen hat, daß in beiden Fällen die Variolainfektion so günstig verlaufen ist, da beide Kinder genasen. (Ob hier nicht Vaccina generalisata mit im Spiele war? Ref.)

Hochsinger (Wien).

**Rehns,** Jules. Contribution à l'étude de l'immunité vaccinale. Compt. rend. de la soc. biol. 1902. Nr. 11, pag. 378.

Rehns hat Versuche angestellt, um verschiedenen Tierspezies (Kaninchen, Meerschweinchen, weiße Ratten) gegen Variola vaccinia zu immunisieren. Die Technik seines Verfahrens besteht darin, durch Ausreißen der Haare verletzte Hautstellen mit dem Impfstoffe intensiv zu imprägnieren. Es gelingt auf diese Weise die Variola vaccinia auf diese Tiere zu übertragen. Zum Unterschiede von dem gewöhnlichen Vaccineverlauf findet man eine bedeutend längere Zeitdauer des papulösen Stadiums im Gegensatze zum vesikulösen als bei dem gewöhnlichen Vaccineverlaufe. Die auf diese Weise erzielte Immunität dauert nicht länger als 6 Wochen. Das Blut der geimpften Tiere hatte keinerlei antitoxische Wirkung. Mit gewöhnlichem Variolaeiter gelang es nicht, diese Versuchstiere anzustecken. Wenn auch durch Verimpfung von Pockeneiter Exantheme zustande kamen, so schützte dies durchaus nicht gegen nachfolgende Vaccinationen. Hochsinger (Wien).

**Wiggins,** Henry. Keloid in Vaccination Scars. British Medical Journal. 27. September 1902.

Bei einem achtjährigen Knaben, sowie bei einem 14jährigen Mädchen, die beide zum erstenmale geimpft wurden, entwickelten sich wenige Wochen nach Ablauf der Impferscheinungen Keloide in jeder Narbe, die ziemliche Schmerzen verursachten. Obwohl dieselbe Lymphe auch bei anderen Individuen zur Revaccination gebraucht worden war, zeigte sich bei keinem Kinde eine ähnliche Erscheinung.

Rudolf Böhm, Prag.

**Stoddart,** W. H. A Case of second Eruption in Vaccinia. British Medical Journal. 30. August 1902.

Ein 29jähriger Mediziner *A* wurde zum zweitenmale revacciniert. Nach der Impfung in seiner Kindheit bekam er am Körper einen Ausschlag, der als Ekzem angesehen wurde. Die erste Revaccination im Alter von 13 Jahren war erfolglos geblieben. Die zwei Impfstellen wurden am

Arme gewählt. Die Pusteln entwickelten sich, heilten in der gewöhnlichen Zeit ab, 10 Tage später zeigte die eine Stelle eine Reizung und im Verlaufe von 48 Stunden entwickelte sich daselbst eine Blase von zirka $^1/_2$ Zoll Durchmesser. Mit Zustimmung des Patienten und eines anderen Kollegen wurde nun folgender Versuch gemacht. *B*, 33 Jahre alt, in der Jugend, ferner im Jahre 1891 und 1894 erfolgreich geimpft, resp. revacciniert, wurde mit dem Blaseninhalt des *A* geimpft. Nach zirka 11 Tagen zeigte sich bei demselben eine große Blase, ähnlich der am Arme von *A*. Nachdem der Schorf abgefallen war, wurde *B* und ein dritter Mediziner *C*, der seit 1891 nicht revacciniert worden war, mit derselben Lymphe geimpft, die ursprünglich bei *A* verwendet worden war. Bei *C* hatte nun dieselbe einen Erfolg, *B* dagegen zeigte sich immun. Es zeigte sich also, daß die zweite Eruption bei *A* wirklich Vaccine war, obwohl diese sowie die Eruption am Arme von *B* nicht die geringste Ähnlichkeit mit den gewöhnlichen Vaccineeruptionen hatten.

Rudolf Böhm (Prag).

**Löwenbach**, G. und **Brandweiner**, A. Die Vaccineerkrankung des weiblichen Genitales. Monatshefte für prakt. Dermatologie. Bd. XXXVI.

Die Verfasser berichten über 4 Fälle und stellen die diesbezügliche Literatur ausführlich zusammen. Die Vaccinepusteln können sich bei dem geimpften Individuum an anderen als den geimpften Stellen entwickeln, aber auch durch Übertragung auf derzeit nicht geimpfte Individuen an den verschiedensten Körperstellen entstehen. Lokalisation am weiblichen Genitale nicht geimpfter Individuen konnten die Verfasser in der Literatur nur in 3 Fällen finden. Die Patientinen kommen meist erst dann zur Beobachtung, wenn die Vaccinepusteln schon geplatzt und linsen- bis hellergroße Geschwüre mit graugelbem Belag am Genitale, Anus, Oberschenkelinnenfläche entstanden sind. Am Rand der kreisrunden oder wellig konturierten Geschwüre läßt sich der Blasendeckenrest noch nachweisen. In der Nachbarschaft Entzündung. Inguinaldrüsen geschwollen, druckempfindlich. Nach Heilung der Geschwüre konnten die Verfasser Narben nicht konstatieren, wahrscheinlich deswegen, weil infolge des Infektionsmodus der Prozeß sich nur in den oberflächlicheren Partien abspielt. Zur Differentialdiagnose kommen Ekzem, Herpes, Pemphigus in Betracht, nach Zerfall zu Geschwüren, Aphthen, Lues.

Ludwig Waelsch (Prag).

**Sibirski**, A. W. Zur Frage der Hautveränderungen beim Typhus abdominalis. Journal russe de maladies cutanées etc. Tom. I., pag. 3.

Nach ausführlichen Literaturangaben und genauer Beschreibung der histologischen, übrigens durchwegs bekannten Methoden kommt der Autor zu folgenden Schlußsätzen:

Die gelbliche Verfärbung der Handteller und Fußsohlen, die in einigen Fällen von Typhus abd. beobachtet wird (von Philipowitsch 1893 zuerst beschrieben), hängt mit der Blutpigmentablagerung in der

Haut zusammen (positive Eisenreaktion an Hautschnitten). Nur in 34% der Typhusfälle begegnet man ihr; da sie aber auch bei an anderen Krankheitsprozessen Verstorbenen sich findet, ist sie für den Bauchtyphus nicht charakteristisch. — In der Milz von Typhusleichen zeigt sich eine große Menge von Blutpigment in geringerem Maße in der Leber, was auf einen starken Zerfall roter Blutkörperchen im Verlaufe der Erkrankung hinweist. Mit der Dauer des Krankheitsprozesses wächst die Menge des Pigmentes.

Tiefgreifende Veränderungen erfährt das elastische Gewebe der Haut und der Gefäße, die in einem Verlust der Färbbarkeit (z. B. mit Orcein) und körnigem Zerfall desselben besteht. Ein Teil der elastischen Fasern geht gänzlich zu grunde. Die Degeneration ist in den Gefäßen deutlicher als in der Haut ausgeprägt und tritt vor der dritten Woche mit stetiger Zunahme bei Verlängerung des Krankheitsprozesses in Erscheinung. $8^1/_2$—$9^1/_2$ Wochen nach Beginn der Erkrankung war eine Regeneration des elastischen Gewebes nicht bemerkbar.

Eine teilweise kolorierte Tafel erläutert die gründliche Studie.

R. Fischel (Bad Hall).

**Naught**, J. G. Mc. Epididymitis as a Complication of Enteric Fever. British Medical Journal. 15. November 1902.

In das Spital zu Boshof wurde ein Soldat mit typhösen Fieber eingebracht. Der Fall war ziemlich schwer, doch unkompliziert. Am Ende der dritten Woche Abfall der Temperatur zur Norm. Patient stand auf. Am nächsten Tage Schmerzen im rechten Hoden und Nebenhoden. Derselbe zeigt sich geschwollen und druckempfindlich. Aus der Urethra ein geringer eitriger Ausfluß. Patient negierte jede frühere Infektion, eine frische war nicht möglich. Nach zirka sechs Tagen Verschwinden der Symptome. Verfasser weist darauf hin, daß Osler in seiner Practice of Medicine berichtet, daß bei typhösen Fieber in seltenen Fällen Orchitis gewöhnlich mit katarrhalischer Urethritis vorkommt. In der Literatur finden sich zirka 16 Fälle.

Rudolf Böhm (Prag).

**Bierens de Haan**, J. C. J. Über eine Stomacaceepidemie während des südafrikanischen Krieges. Dtsch. med. Woch. Nr. 7. 12. Februar 1903.

Aus dem südafrikanischen Kriege berichtet Bierens de Haan über eine Stomacaceepidemie, welche während eines Mangels an frischen Lebensmitteln und besonders an Salz im Burenlager ausbrach. Die schnelle Verbreitung der Erkrankung auf die benachbarten Kommandos, das Verschontbleiben zahlreicher auf entfernte Farmen geflüchteter Familien, sowie der in gesonderten Hütten lebenden Kaffern ließ Verfasser auf eine kontagiöse Affektion schließen. Die Buren disponierten zu derselben durch die Gewohnheit gemeinsamen Essens aus einem Topfe, gemeinschaftlichem Gebrauche der Tabakspfeife, durch ungenügende Mundpflege, sowie durch den im Lager überhand nehmenden Mangel an reinem Wasser und Seife. Als hauptsächliche Schädlichkeit erschien die aus dem groben Maismehl in harten Plättchen im Munde leicht haftende

Kleie. Auffällig war das Zusammentreffen der Epidemie mit dem Salzmangel. Das klinische Bild blieb sich stets gleich: Empfindlichkeit und Schwellung der Mundschleimhaut, verschieden große, oberflächliche, leicht blutende Geschwüre mit gelblich grauem eitrigem Belage, oft bis zum Pharynx herab, leichte Schwellung der benachbarten Lymphdrüsen, Fieber, Appetitlosigkeit, Mattigkeit, Schmerzen beim Kauen und Schlucken. Heilung erfolgte meist unter Rauchverbot und Mundausspülungen mit leicht antiseptischen oder adstringierenden Lösungen. Verfasser erinnert an eine ähnliche Epidemie, welche Larrey 1807 im Heere Napoleons beobachtete. Max Joseph (Berlin).

**Troje.** Beitrag zur Frage der Rinder- und Menschentuberkulose. Einwandsfreie Beobachtung eines Falles von Übertragung der Rindertuberkulose auf den Menschen durch zufällige Hautimpfung mit nachfolgender Lymphdrüsentuberkulose. Deutsche mediz. Woch. Nr. 11. 12. März 1903.

Seinen früheren interessanten Untersuchungen über die Identität der menschlichen und tierischen Tuberkulose reiht Troje eine weitere bemerkenswerte Beobachtung an. Ein völlig gesunder 19jähriger Mann aus gesunder Familie, welcher nachweist, nie mit Phtisikern in Berührung gekommen zu sein, akquirierte bei seiner Beschäftigung auf dem Viehhof eine Impftuberkulose der Haut mit begleitender regionärer Lymphdrüsentuberkulose und einem späteren Rezidiv. Patient hatte sich beim Herausnehmen einer perlsüchtigen Pleura den linken Unterarm verletzt an einem scharfen durchsägten Brustbein, welches durch einen darunter liegenden perlsüchtigen Abszeß mit Eiter verunreinigt war, 6 Wochen später Pusteln neben der Narbe, starke Schwellung der kubitalen und axillaren Lymphdrüsen, scharf geränderte, mit Granulationen bedeckte Wunde am linken Unterarm. Die Diagnose auf tuberkulöse Erkrankung wurde durch die mikroskopische Untersuchung bestätigt. Nachdem die Symptome durch chirurgische Maßnahmen beseitigt waren, machte $^1/_2$ Jahr später ein Lupusrezidiv eine zweite Operation nötig. Erst nachdem noch große Packete von Lymphomen aus der Achselhöhle und Infraktavikulargrube entfernt waren, erfolgte völlige Heilung. Unter dem Mikroskop fanden sich zahlreiche Tuberkel, Neigung zu fibröser Degeneration, kräftige Riesenzellenbildung. Das mikroskopische Bild, welches Verfasser ausführlich schildert, hatte viel Ähnlichkeit mit echter Perlsucht. Wenn die Tuberkelbazillen in den Perlsuchtriesenzellen zahlreicher zu sein pflegen, so beobachtet man doch auch zuweilen ähnliche Erscheinungen fibröser Heilung bei vom Menschen stammendem Lupus. Verfasser bestreitet die Möglichkeit einer Differenzierung seiner von Perlsucht verursachten Haut- und Lymphdrüsentuberkulose mit Lupus. Er nimmt eine Bazillenart für beide Affektionen an. Die Virulenzunterschiede erklärten sich durch die verschiedenartigen Nährböden bei Menschen und Tieren. Maßgebend sei vor allem die ähnliche Reaktion, welche sowohl Tuberkelbazillen als Perlsuchtbazillen im menschlichen Gewebe hervorrufen.

Max Joseph (Berlin).

**Thellung**, Fritz. Experimenteller Beitrag zur Frage der Agglutination der Tuberkelbazillen und zur Behandlung der Tuberkulose mit Neutuberkulin Koch (Bazillenemulsion). Zentralbl. f. Bakteriologie etc. Bd. XXXII, pag. 28.

Thellung benutzte zu seinen Versuchen das Präparat der Höchster Werke in der von Koch empfohlenen Agglutinationsflüssigkeit. Als Versuchsobjekte dienten Meerschweinchen und Kaninchen. Es fand sich, daß die Agglutination der Tuberkelbazillen nicht regelmäßig auftrat, daher als ein brauchbares diagnostisches Merkmal nicht anzusehen ist. Ein günstiger Einfluß des Neutuberkulin Koch (Bazillenemulsion) auf den Verlauf experimenteller Tuberkulose bei Meerschweinchen und Kaninchen konnte nicht beobachtet werden. Zwei mit dem Höchster Präparat geimpfte Meerschweinchen starben an Tuberkulose, von zwei mit dem ebendaher bezogenen Neutuberkulin geimpften, wurde eins tuberkulös. Beide Präparate enthielten also lebensfähige, für Meerschweinchen virulente Tuberkelbazillen. Wolters (Rostock).

**Niessen, von.** Zu Thellungs experimentellem Beitrag zur Frage der Agglutination der Tuberkelbazillen etc. Zentralblatt für Bakteriologie etc. Bd. XXXII, pag. 671.

Niessen weist gegenüber den Angaben Thellungs darauf hin, daß er nicht nur in dem Pulver, sondern gerade in dem zu therapeutischen Zwecken empfohlenen Präparate, der Bazillenemulsion, lebens- und fortpflanzungsfähige Tuberkelbazillen durch Reinkultur festgestellt habe, wie aus seinen bezüglichen Mitteilungen in der Wiener medizin. Wochenschrift, 1902, Nr. 5 und Nr. 14, hervorgehe.

Wolters (Rostock).

**Lepra in Dalmatien.** Statistischer Bericht der k. u. k. Kriegsmarine für die Jahre 1900 und 1901. Wien 1902. In Kommission bei Wilhelm Braumüller.

Nachdem 1900 bei einem aus Metkovič stammenden Matrosen S. Lepra diagnostiziert und Leprabazillen durch den Vorstand des bakteriologischen Institutes der k. u. k. Kriegsmarine, Marinestabsarzt Dr. J. Horčička, nachgewiesen wurden, erhielt Fregattenarzt Dr. Tandler, ein Schüler sowie gewesener 2. Assistent von Professor F. J. Pick in Prag und Fregattenarzt Dr. Zechmeister vom Reichskriegsministerium, Marinesektion, den Auftrag, gelegentlich der Assentierung nach weiteren Leprafällen zu fahnden und bereiste außerdem Fregattenarzt Dr. Zechmeister im Frühjahr 1901 das Dalmatinische Hinterland. In verdächtigen Fällen wurde Nasensekret, Blut- und exzidierte Gewebsstücke in das bakteriologische Institut nach Pola eingesendet und von Marinestabsarzt Dr. J. Horčička in 12 Fällen Leprabazillen nachgewiesen.

Zwei Fälle auf Lissa „Petronilla“ und „Luzia“ wurden bereits 1897 in Nr. 39 der Wiener medizinischen Wochenschrift von Dr. Dojmi aus Lissa beschrieben. Die Mütter der beiden alten Mädchen lebten mit ihren Töchtern in engem Haushalte ohne erkrankt zu sein, obwohl speziell

in dem Nasensekret der Mutter der letzthin verstorbenen Petronilla Leprabazillen nachgewiesen wurden; bei der Mutter der Luzia war dies nicht der Fall.

Weiters der oben erwähnte Matrose S. aus Metković. Bei seiner 48 Jahre alten Mutter und 10 Jahr alten Bruder im Nasensekrete Lepra bazillen, sonst keine Leprabazillen.

B. C. aus Vidonje, 31 Jahre alt, Lepra mutilans. Weder ein exzidiertes Stück Knoten, noch Sekret von einer Geschwürsfläche zeigen Leprabazillen.

A. M. aus Velič, 55 Jahre alt, Lepra mutilans, Bazillennachweis positiv. Im Nasensekrete seiner Frau Befund positiv, im Nasensekrete seines Bruders und den vier Kindern negativ. Außerdem wurde noch je ein Fall in Zagozd, Vidonje, Castelnuovo und auf Lesina konstatiert, bei denen im Nasensekrete Leprabazillen nachgewiesen wurden.

Die Leprabazillen in den meisten dieser Fälle mögen bei dem engen Zusammenleben zufällig in die Nase gelangt sein, ohne daß diese Personen bisher Zeichen von Lepra zeigten, doch ist er insoferne von höchster Wichtigkeit, da es ein weiterer Beweis ist, daß Lepra am Wege der Nasenschleimhaut übertragen werden kann.

Marinestabsarzt Dr. A. Plumert (Pola).

**Ziemann.** Bericht über das Vorkommen des Aussatzes Lepra, der Schlafkrankheit, der Beri-Beri etc. in Kamerun. Dtsch. med. Woch. Nr. 14. 2. April 1903.

Über das Vorkommen und die Zunahme der Lepra in Kamerun berichtet Ziemann. Er beobachtete sowohl die anästhetische wie die tuberöse Form und konnte mit Sicherheit Leprabazillen im Nasensekret der Kranken nachweisen. Die meisten Neger kennen die Unheilbarkeit der Krankheit. Die Furcht der Bevölkerung vor der Ansteckung und der bereits vorhandene primitive Versuch Lepröse zu isolieren, würde das Errichten von Lepraheimen, etwa in Duala, Jaunde und Garua erleichtern. Aus dem interessanten Bericht über Nomenklatur und Heilmethoden der verschiedenen Stämme erhellt, daß die Lepra, außer bei einigen Stämmen im nördlichen Innenlande, in ganz Kamerun, sowie an den Küsten von Ober- und Unter-Guinea bekannt ist, im Hinterlande kommt die mörderische Schlafkrankheit, im Küstengebiet eine Art Beri-Beri vor.

Max Joseph (Berlin).

**Schtschokin**, K. Ein Fall von Lepra. Journal russe de mal. cut. etc. 1901, pag. 157.

Ein Fall von Lepra anaesthetica mit makulösen und knotigen Veränderungen der Haut, Sclerodermia leprosa des Unterschenkels, bei dem die Diagnose durch den Bazillenbefund erhärtet wurde. Im Nasenschleim und Blute zeigen sich in Aufstrichpräparaten Bazillen, sowohl in Zoogloea conglomerata als auch vereinzelt, in Schnittpräparaten von Hautknoten nur kleinzellige Infiltration um die Gefäße, Schweißdrüsen, Haarbälge etc. Die Untersuchung des Nervensystems ergab: Erhöhung der Reflexe, Fußklonus, Druckempfindlichkeit des 3. Brustwirbels.

Richard Fischel (Bad Hall).

**Fuks**, L. Ein Fall von Lepra. Journal de mal. cut. 1901, pag. 162.

Bemerkenswert ist der Beginn der Erkrankung mit Blasenbildung ohne Beteiligung der peripheren Nerven und Rückgang der Knoten und Infiltrate der Haut und Nasenschleimhaut und Nachlaß der Schmerzen nach 15 Sublimatinjektionen. Richard Fischel (Bad Hall).

**Unna**, P. G. Zur Differentialdiagnose zwischen Hyalin und Bazillenhüllen im Rhinoskleromgewebe. Monatshefte f. prakt. Dermatologie, Bd. XXXVI.

Um die gelegentliche Verwechslung zwischen Hyalinkugeln und Rhinosklerombazillen zu vermeiden, gibt Unna drei Methoden an: eine pol. Methylenblau — rotes Blutlaugensalzmethode, eine pol. Methylenblau — Alkohol + Xylol — Anilin + Alaunmethode (Hyalin dunkelblau, Bazillen dunkelviolett), und endlich eine pol. Methylenblau + Safranin — Alkohol + Xylol — Anilin + Alaunmethode (Hyalin safranrot, Bazillen dunkelviolett). Bezüglich der Details der Färbungen ist das Original einzusehen. Ludwig Waelsch (Prag).

**Pasini**, A. Über das Vorkommen von Geißeln beim Rhinosklerombazillus und über die Agglutinationserscheinungen desselben. Monatshefte für prakt. Dermatologie. Bd. XXXV.

Pasini konnte mit Hülfe der Methode von de Rossi beim Rhinosklerombazillus Geißeln nachweisen. Beschickung der in Schwefelsäure gekochten und dann wiederholt durch die Flamme gezogenen Deckgläschen mit dem bakterienhaltigen Material (Agarkulturen). Dann Färbung des unfixierten Präparates mit einem Tropfen der Tannin-Kalilaugelösung (25·0 Gerbsäure werden unter Erhitzen in 100·0 einer wässerigen 1‰ Lösung von Kalilauge gelöst) und 4 - 5 Tropfen der gewöhnlichen ¼% Ziehlschen Lösung durch 15—25'. Dann reichliches Auswaschen in Aqua destillata, Balsam. Bazillen sind rot mit intensiver roter Kapsel und gewundenen Geißeln von 0·1—0·3 μ Länge, 0·2—0·3 μ Dicke. Je älter die Kulturen (bis 20 d.), desto länger die Geißeln. Die Kapsel ist dann oft schwach gefärbt, stark aufgetrieben, Kulturen von 1—2—3 Monaten zeigten weder Kapseln noch Cilien. Agglutinationsversuche ergaben, daß das Phänomen der Agglutination keine für den Rhinosklerombazillus charakteristische Erscheinung bildet. Ludwig Waelsch (Prag).

**Sachs**, Milan. Zur Kenntnis der durch den Pneumoniebazillus (Friedländer) verursachten Erkrankungen. Zeitschr. f. Heilk. Bd. XXIII, Heft 10, pag. 384.

Verfasser teilt einen neuen Fall von Allgemeininfektion durch Kapselbazillen mit, der beweist, daß der Bazillus pneumoniae (Friedländer) unter Umständen eine hohe Pathogenität erlangen kann. Durch Friedländer-Bazillen, welche von der Harnröhre her in die Prostata eingedrungen waren, kam es in dieser zu ausgedehnter Abszeßbildung, welche in Venen durchbrach, wodurch eine Allgemeininfektion mit Endocarditis, Meningitis und multiplen Nierenabszessen entstand.

Alfred Kraus (Prag).

**Olschanetzky.** Über ein neues alkohol- und säurefestes Stäbchen. Zentralbl. für Bakteriologie etc. Bd. XXXII, pag. 16.

Olschanetzky beschreibt ein neues teilweise alkohol- und säurefestes Stäbchen, das in einer Reihe von Fällen bei Mus decumanus gefunden wurde. Dasselbe besitzt die Eigentümlichkeit des ausgesprochenen Pleomorphismus und bildet Verzweigungen. Für Ratten ist es pathogen, läßt sich auf den verschiedensten Nährböden züchten. Seine partielle Säure und Alkoholfestigkeit büßt es auf der Kartoffel nach und nach ein und pflanzt sich auf Milch körnchenlos fort. Wegen seiner färberischen und morphologischen Eigenschaften sowie andererseits wegen seiner Streptothrix-Natur steht es nach Ansicht des Verfassers auf der Grenze zwischen Myko- und Corynebakterien. Wolters (Rostock).

**Nagano,** I. Über eine neue Sarcina, die im Eiter gonokokkenähnliche Degenerationsformen zeigt. Zentralblatt für Bakteriologie. Bd. XXXII, pag. 827.

Nagano fand im Eiter eines Ovarialabszesses eine Sarcina, die gonokokkenähnliche Degenerationsformen aufwies, und bei der Gramschen Färbung sich entfärbte. Es wurde aus diesem Befunde geschlossen, daß es sich eventuell um Gonorrhoe handeln könnte. Die Ergebnisse der Züchtung widersprachen dem, da der fragliche Mikroorganismus sich auf den verschiedensten Nährböden züchten ließ, und zwar als Sarcina. Unter Einfluß von Eiter traten dann die Degenerationsformen auf. Verfasser schildert eingehend die Wachstumseigenschaften auf den verschiedenen Nährböden und die differentialdiagnostisch wichtigen Eigenschaften gegenüber anderen Mikroorganismen und berichtet über die angestellten Tierversuche. Er schließt mit der wohl allgemein angenommenen Bemerkung, daß nicht jeder nach Gram sich entfärbende Diplokokkus ein Gonokokkus sei, und rät in zweifelhaften Fällen zur Züchtung. Auch dieser letzte Vorschlag dürfte in Praxis schon recht häufig von dermatologischer Seite angewendet worden sein. Wolters (Rostock).

**Kasparek,** Theodor. Einige Modifikationen von Einrichtungen für bakteriologische Untersuchungen. Zentralblatt f. Bakteriologie etc. Bd. XXXII, pag. 882.

Kasparek empfiehlt in der vorliegenden Mitteilung unter anderem statt der zur Sterilisation meißt verwendeten Eisenbüchsen, Gleichsche Schachteln, die eine Hitze von 150° im Trockenofen aushalten, und zu billigem Preise zu haben sind. Ihre Anwendung bietet den Vorteil, daß die sterilisierten Gegenstände nicht voll Rost werden. Des Weiteren empfiehlt er zur Erwärmung der Brütschränke Gasglühlichtbrenner, System Auer, die mit jedem Thermoregulator eine ruhige, gleichmäßige Wärmequelle abgeben, die durch Druckschwankungen nicht wesentlich beeinflußt werden, und nicht so leicht auslöschen als die Mikrobrenner. Wolters (Rostock).

**Marx,** E. und **Sticker,** Anton. Weitere Untersuchungen über Mitigation des Epithelioma contagiosum des Geflügels. Dtsch. med. Woch. Nr. 5. 29. Jänner 1903.

Bereits in früheren Arbeiten berichteten Marx und Sticker, daß das Epitheliom wohl von Tauben auf Hühner, aber nicht von Hühnern auf Tauben übertragen werden könnte. Ebenso blieben Rückimpfungen von einem mit Taubenpocken infizierten Huhn auf Tauben negativ. Verfasser impften nun in neueren Untersuchungen 18 Tauben von mit Taubenpocken infizierten Hühnern. Unter diesen blieben sieben gesund, drei zeigten nur abortive Symptome, fünf erkrankten so leicht, daß kein Lidverschluß eintrat, nur drei wiesen ausgesprochene Erscheinungen auf. Bei allen war die Inkubationszeit verlängert. Die Versuche beweisen, daß das Virus der Taubenpocken bei einer Passage durch das Huhn viel von seiner Virulenz einbüße. Die Verschiedenheit der Impferfolge lasse sich wohl durch die ungleiche Widerstandskraft der einzelnen Individuen, also durch eine Mitigation des Virus erklären.

Max Joseph (Berlin).

---

## Erythematöse, ekzematöse, parenchymatöse Entzündungsprozesse.

**Little**, Graham, E. An eruption occuring in the course of Diphtheria. British Journal of Dermatology 1902.

Henoch hat auf das gelegentliche Auftreten von diffusen Erythemen oder mehrweniger ausgebreiteter Roseola während des Verlaufes der Diphtherie aufmerksam gemacht. Little beobachtete das Auftreten eines Exanthems am Stamme eines 4 Monate alten, an Diphtherie erkrankten Kindes wenige Stunden nach Spitalsaufnahme. Der Ausschlag bestand anfangs aus kleinen, rötlichen, runden Flecken, aus denen am nächsten Tage mehr erhabene, harte, fast erbsengroße Knötchen, später Bläschen und Pusteln wurden. Man dachte nun auch an Variola, die jedoch später ausgeschlossen wurde, indem man sich für die Annahme eines septischen Exanthems entschied. Daß es sich um sichere Diptherie gehandelt hatte, bestätigte die positive bakteriologische Untersuchung, sowie die Obduktion des nach zwei Tagen verstorbenen Kindes. Die Injektion von 4000 Einheiten Antitoxin, die Verabreichung von Chinin beeinflußten den ungünstigen Verlauf nicht im geringsten.

Robert Herz (Pilsen).

**Lobligeois.** Étude clinique et diagnostique des Érythèmes scarlatiniformes et de la scarlatine vraie apparaissant au cours de la diphthérie. Thèse de Paris. 1902.

Weitschweifige Beschreibung der durch Diphtherieserum entstehenden scharlachähnlichen Exantheme durch Lobligeois. Bei der großen Schwierigkeit, die letzteren von wahrem Scharlach zu unterscheiden, suchte Lobligeois nach klinischen Unterscheidungsmerkmalen, welche er in einer besonderen Art der Leukocytose und durch die Diazo-Reaktion gefunden zu haben glaubt. Verfasser glaubt, daß der

Scharlach durch eine „Polynukleose" und positive, wenn auch zuweilen rasch vorübergehende Diazo-Reaktion sich mit großer Wahrscheinlichkeit von den skarlatiniformen Serumexanthemen, die durch negative Diazo-Reaktion und eine nicht deutlich ausgeprägte Polynukleose charakterisiert seien, unterscheiden lasse. Hochsinger (Wien).

**Rittershain**, G. R. von. Erfahrungen über die in den letzten 4 Jahren beobachteten Serum-Exantheme. Jahrbuch für Kinderheilkunde. Berlin 1902. 542—556.

Rittershain berichtet über die Serum-Exantheme, welche in den Jahren 1898—1901 an der Kinderklinik Ganghofers in Prag beobachtet wurden. Unter 1224 injizierten Kindern trat Serum-Exanthem 79mal (6·45%) auf. Bei 2 Kindern trat 2mal ein derartiges Exanthem auf. Bei dem ersten dieser beiden wurden 2 Injektionen in vierwöchentlichen Intervallen gemacht. Beim zweiten Kinde war wohl nur eine Injektion appliziert worden. Der zweite Exanthemausbruch war als Rezidive des ersten aufzufassen.

Frühere Statistiken ergaben 22% Exanthem, so daß eine Abnahme in der Häufigkeit der Serum-Exantheme zu konstatieren ist. Bei Anwendung großer Serummengen sind Exantheme häufiger. 22mal waren lokale und 59mal generalisierte Eruptionen vorhanden. Lokale Eruptionen erschienen spätestens 10 Tage nach der Injektion; sie dauerten 2—3 Tage, erschienen ohne Fieber und ohne Alteration des Allgemeinbefindens. Die generalisierten Exantheme erschienen spätestens am 6. Tage, Spätausbrüche nach einem mehrwöchentlichen Zeitraume wurden nicht beobachtet. Abgesehen von 10 scharlachartigen Exanthemen und 7 mit Komplikationen ausgestatteten Formen bestand nur in 13 Fällen Fieber, wurde aber in 27 anderen Fällen vermißt.

Bezüglich der Exanthemform wird folgendes berichtet: 31mal bestanden urticariaähnliche Eruptionen, 2mal diffuse Erytheme, 10mal scharlachartige, 6mal masernähnliche und 5mal polymorphe Erscheinungsformen. Was die skarlatiniformen Exantheme anbetrifft, wird die große Schwierigkeit der Differentialdiagnose gegenüber echtem Scharlach betont, ja v. Rittershain glaubt, daß in den meisten Fällen wirklicher Scharlach zu grunde liegt. Hochsinger (Wien).

**Szontagh**, v. Ein Fall von eigentümlicher Erkrankung nach Anwendung des Diphterieheilserums. Archiv f. Kinderhk. XXVIII. 5, 6.

Bei einem 12jährigen Mädchen mit Rachendiphtherie injiziert v. Szontagh Heilserum; Entfieberung und beginnende Heilung; nur die Drüsenschwellungen haben an Größe und Schmerzhaftigkeit zugenommen. Nach 48 Stunden Fieber und Unruhe, welche trotz Schwindens aller anderen Symptome nicht nachließen. Nach einiger Zeit tritt ein von beiden Injektionsstellen (untere Thoraxhälften) ausgehendes und sich über die Oberschenkel verbreitendes urticariaartiges Serumexanthem auf, das nach 3 Tagen abblaßt. Gleichzeitig mit dem Exanthemausbruch entstehen rasende Schmerzen in den unteren Extremitäten, verbunden mit

Appetit- und Schlaflosigkeit; die Fieberbewegungen persistieren auch nach Verblassen des Exanthems. Es kommt zu einer förmlichen Diplegie der unteren Extremitäten, zu Schwellungen der Gelenke, intensiver Schmerzhaftigkeit des ganzen Körpers, Anorexie, Stuhlverhaltung, starker Abmagerung etc., bis nach zirka 3 Wochen eine Besserung und endlich Gesundung eintrat. Einen ähnlichen, wenngleich nicht so beunruhigenden Fall sah Szontagh schon früher bei einer Kousine der Patientin.

Hochsinger (Wien).

**Tripke**, A. Über eine neue Kinderseuche in Coblenz und Umgebung. „Der Kinderarzt". 1900. Heft 4.

Tripke beobachtete im Jänner und Februar 1900 in Coblenz und Umgebung eine größere Epidemie einer bis jetzt fast gänzlich unbekannten Krankheit, die er als ein akut auftretendes, hochrotes, je nach der Lokalisation fleckiges oder gitterartiges und infektiöses Exanthem schildert. Die nach wenigen Tagen wieder ablaufende Erkrankung war von hochgradigem Fieber und vollständiger Appetitlosigkeit begleitet und pflegte eine schwere Kachexie zurückzulassen, von der sich die Kinder nur langsam erholten. Eine Beteiligung der Schleimhäute des Respirationstraktes, der Lymphdrüsen oder irgend eines inneren Organes war niemals zu konstatieren, was die Differentialdiagnose dieses übrigens schon in seinem Aussehen ganz charakterislischen Erythems gegenüber Scharlach, Masern und Röteln wesentlich unterstützte. Auch Influenza als ätiologisches Moment schließt Tripke aus. In seltenen Fällen beobachtete Tripke Nachschübe und Rezidiven des Ausschlages, sowie zweimal unter 3 Fällen von Komplikation mit Pneumonie Exitus letalis.

Tripke hält seine Beobachtungen für identisch mit den von Schmidt in Graz und Sticker in Gießen veröffentlichten Berichten über eine neue exanthematische Seuche. Er hält den von ersterem Autor vorgeschlagenen Namen „Erythema infectiosum" für treffend und möchte nur noch eine febrile und eine afebrile Form unterschieden wissen. Als deutsche Bezeichnung wählte er den Terminus: Kinderrotlauf.

Die Therapie Tripkes beschränkte sich auf Herabsetzung des Fiebers und Bekämpfung der zu erwartenden Kachexie (Prießnitzumschläge, Tokayer Wein, Eisensomatose). Hochsinger (Wien).

**Kramstyk.** Erythema scarlatiniforme desquamativum recidivans. Jahrb. f. Kindhk. Bd. LV. Heft 3.

Kramstyk hat in Warschau 3 Fälle von wiederkehrenden Erythemen bei Kindern beobachtet, welche den in der französischen Literatur unter dem Namen „Erythème desquamatif exfoliant scarlatiniforme recidivant" ganz analog verliefen. Diese Exantheme, auf welche Fereol, dann auch Besnier und Hallopeau zuerst aufmerksam gemacht hatten, sind sehr häufig von Scarlatina nicht zu unterscheiden, da sie sogar auch mit Nieren und Ohrenentzündung verlaufen können. Das wichtigste Unterscheidungsmerkmal zwischen diesen und dem wirklichen Scharlachexanthem ist das Fehlen schwererer Erscheinungen von seiten der Rachenschleimhaut, das Fehlen des initialen Erbrechens und das frühe

Auftreten einer überaus reichlichen Abschuppung. Das wichtigste differentialdiagnostische Moment liegt aber in dem häufigen Rezidivieren des Exanthems, welches in einem der Fälle des Verfassers neunmal in 7 Jahren stattgefunden hatte. Der Verfasser schließt in ätiologischer Beziehung medikamentöse und toxische Einflüsse aus und hält auch diese Exanthem-Form für eine Infektionskrankheit. †Hochsinger (Wien).

**Gensollen.** De l'érythème polymorphe récidivant. Ann. de derm. et de syphiligr. 1903. p. 115.

Gensollen bringt neben zwei von Dubreuilh, zwei von Hutchinson und einem von Brault bereits publizierten Fällen drei Krankengeschichten eigener Beobachtung, in welchem polymorphe Erytheme alljährlich oder auch in kürzeren Intervallen wiederkehrten. Besonders interessant ist ein Fall, in welchem neben der Haut der Extremitäten und den Schleimhäuten des Mundes, beide Augen hochgradig beteiligt waren, insofern starkes Ödem der Lider, Injektion und Chemosis der Conjunctiva bulbi bestand, welche Erscheinungen sich bei jeder der vier Attacken wiederholten. Differentialdiagnostisch kommen Antipyrinexantheme und die Dermatitis herpetiformis Duhring in Betracht, jedoch treten beim ersteren die Effloreszenzen plötzlich auf, bei jedem Rezidiv gleich lokalisiert, sich nicht weiter verbreitend, mit lange Zeit persistierenden Pigmentationen abheilend. Bei der Derm. herpetif. sind die einzelnen Schübe von längerer Dauer, der Juckreiz ein größerer.

Walther Pick (Wien).

**Bramwell,** W., Liverpool. Urticaria acuta. British Medical Journal. 22. Nov. 1902.

Verfasser wird zu einem 7jährigen Kinde gerufen, das nachts erkrankt ist. Der ganze Körper zeigt sich mit Urticariaquaddeln besetzt, namentlich die Brust und die unteren Extremitäten. Einzelne Herde waren bereits bullös, von klarem Serum erfüllt und erinnerten an einen Pemphigus. Diese Blasen erschienen auch von einem roten Saum umgeben. Temp. 39·6, nach 3 Tagen aber normale Temperatur. Im Gesicht war ein eigentümliches Erythem vorhanden, unter den Augen tief dunkle Ringe. Gegen Ende des 3. Tages wurden die Blasen eitrig, gedellt und erinnerten auffallend an Variolapusteln, erwiesen sich aber beim Eröffnen unilokulär und zeigten eine glänzende rote Basis. Die Patientin zeigte sich nur müde, sonst aber subjektiv wohl. Anamnestisch wurde festgestellt, daß das Kind große Mengen eingemachten Rhabarbers gegessen hatte. Im Harn reichlich Urate, kein Eiweiß, auf Oxalate wurde nicht untersucht. Rudolf Böhm (Prag.)

**Weber Parkes,** F. Sequel of a case of trophic disorder of the feet. British Journal of Dermatology. 1902.

Da Weber den betreffenden Fall bereits im Jahre 1901 (Februarheft d. B. J. of D.) damals unter der Diagnose einer Sclerodactylia kombiniert mit Raynaudschen Phänomenen in eingehendster Weise beschrieben hatte, so verweist der Referent auf das bezügliche Referat (Archiv für Dermat. u. Syph. Bd. LXIII. p. 458), in welchem die Be-

schreibung des klinischen Bildes und Verlaufes ausführlicher wiedergegeben erscheint. In Ergänzung zu seiner damaligen Publikation teilt nun Weber mit, daß bei dem Patienten im Jänner 1901 eine Amputation des linken Fußes vorgenommen wurde und daß der Patient seit dieser Zeit sich der besten Gesundheit erfreut. Die histologische Untersuchung ergab Endarteriitis obliterans der Kapillaren, dagegen in den größeren Arterien außer mäßiger Verdickung der Media weder Endarteriitis obliterans noch Thrombose. Die mikroskopische Untersuchung des Musculus extensor digitorum brevis ergab die typischen Merkmale von Myositis ischaemica mit starker Verdickung der intramuskulären Gefäßchen, interstitieller Bindegewebswucherung, atrophische Veränderungen in einzelnen Muskelfasern. Robert Herz (Pilsen).

**Taubert.** Über Erythromelalgie bei Syringomyelie des Cervicalmarks. Dtsch. med. Woch. 3. 15. Jänner 1903.

Taubert kennzeichnet die Symptome der Erythromelalgie als heftige Schmerzen, Rötung, Schwellung der Glieder, chronischen Verlauf und berichtet hieran anschließend über einen Fall von Erythromelalgie bei Syringomyelie des Cervicalmarks. Ein 25jähriger, anscheinend nicht erblich belasteter Mann hatte als Kind ein zwei Monate langes Nierenleiden, das ihn am Gehen und Stehen hinderte, später Brustbeschwerden. Pat., welcher jetzt bei den Soldaten als Schuhmacher tätig war, fühlte den Beginn der Erkrankung als Zittern, Kraftlosigkeit, Schmerzen der rechten Hand, später bläuliche Verfärbung, Spannung, Bewegungsbeschränkung. Während Schmerzen in der rechten Brust und Schulter auftreten, erscheinen Blasen mit rotem Hofe an der rechten Hand und eine 1 *cm* große Verdickung am ersten Zwischenfingergelenk. Die verschiedensten therapeutischen Maßnahmen, wie Massage mit Ichthyol und Jodkali, Salicylschwitzkur, Heißluftbäder, Elektrizität blieben wirkungslos. Die Temperatur der Hand sank, krampfhafte Beugestellung erfolgte. Muskelschwund war nicht zu bemerken. Allmählich traten unter starker Rötung der Hand anfallsweise heftige, bis in die Schulter strahlende Schmerzen mit krampfhaftem Schließen der Hand auf. Hitze und röte Knötchen an der Hand begleiteten den Anfall. Die Erkrankung ergriff auch die linke Hand, die von Händen und Armen ausstrahlenden Schmerzen vereinigten sich auf der Brust. Schließlich nahm der Temperatursinn ab und die Schmerzempfindung an Händen, Armen, Brust und linken Oberschenkel verschwand völlig, die Muskulatur atrophierte. Verfasser konstatiert eine Syringomyelie mit den charakteristischen vasomotorischen, trophischen, sekretorischen und Sensibilitätsstörungen und kommt zu dem Schlusse, daß die Erythromelalgie hier nur zum Symptomenkomplex der Zentralerkrankung des Cervicalmarks gehöre. Die zuerst nur im Bezirke des rechten Armes vorhandene Höhlenbildung dehnte sich im Verlaufe der Erkrankung immer weiter aus. Max Joseph (Berlin).

**Falk,** Ludwig, Lodz. Ein Fall von morbus maculosus Werlhofii (Purpura hämorrhagica) nach Masern.

Falk, berichtet über ein $4^1/_2$ Jahre altes Arbeiterskind, welches 14 Tage nach dem Auftreten von Masern von Purpura hämorrhagica befallen wurde; auch Schleimhautblutungen sowie Nieren- und Darmblutungen stellten sich ein. Obwohl der Fall unter schweren Erscheinungen begonnen hatte, verlief er doch günstig. In ätiologischer Hinsicht betrachtet der Verfasser die Purpura nach akuten Exanthemen als eine sekundäre Infektion, und die akuten exanthematischen Infektionskrankheiten als prädisponierende Ursachen für das Zustandekommen der ersteren. Hochsinger (Wien).

**Lenoble.** Les purpuras et leurs modalités cliniques d'après leur formule sanguine. Ann. de derm. et de syphil. 1902. p. 1096.

Lenoble unterscheidet zunächst eine echte Purpura (P. myéloïde), welche alle Organe befallen kann, mit Epistaxis, Gastrorrhagien, Hämatemesis, Hämoptyse bei Frauen auch mit profuser Menstruation einhergeht und unter Umständen zu schwerer Anämie, ja auch zum Tode führen kann. Sie verläuft chronisch, akut oder subakut mit längerem oder nur ephemerem Bestand. Das Blut zeigt hiebei verlangsamte oder auch vollständig fehlende Gerinnbarkeit, mehr oder weniger zahlreiche kernhaltige rote Blutkörperchen, neutrophile, seltener eosinophile Myelocythen, die Hämatoblasten sind an Zahl vermindert, an Volumen vermehrt. Zuweilen findet sich auch eine leichte Leukocythose, besonders die Lymphocythen erscheinen vermehrt, und der großen Zahl der roten Blutkörperchen steht ein geringer Hämoglobingehalt gegenüber.

Eine zweite Form ist die falsche Purpura (Les faux purpuras hémorrhagiques), bei welcher die Begleiterscheinungen geringfügiger Natur sind und welche sich mehr durch die Neigung zu Hämorrhagien als durch wirkliche Hämorrhagien auszeichnen. Hieher gehören vor allem die mit Gelenkaffektionen einhergehenden Purpuraformen. Der Blutbefund bei dieser Form ist weniger charakteristisch. Der Austritt des Serums aus dem Blutkuchen erfolgt meist normal, die meist neutrophilen Myelocythen stellen eine Übergangsform zu den Leukocythen dar, die Hämatoblasten sind normal, die Leukocythose ist noch geringer als bei der echten Purpura, es besteht keine Anämie. Die banalen Purpuraeruptionen unterscheiden sich von den vorigen durch ihren ephemeren Verlauf und das Fehlen von Blutveränderungen.

Der Verfasser kommt zu dem Schlusse, daß echte Purpura nur dann vorliegt, wenn das Blut den für Läsionen des Knochenmarkes charakteristischen Befund darbietet. Doch genügt eine Abschwächung der myelocytären Reaktion an und für sich nicht, sie muß, wenn auch nur von einer geringen Reaktion der Normoblasten begleitet sein.

Walther Pick (Wien).

**Locke,** Edwin, A. A Report of the Blood Examination in Ten Cases of Severe Burns of the Skin. Boston Med & Surgical Journal 30. Okt. 1902. p. 480.

Locke berichtet über Blutuntersuchungen, die er in 10 Fällen schwerer Verbrennung der Haut vornahm, mit folgenden Resultaten:

1. Bei schwerer Verbrennung wird eine Verlangsamung der Zirkulation beobachtet.

2. Innerhalb weniger Stunden tritt bei schwerer, jedoch nicht tötlich endender Verbrennung eine Zunahme der Erythrocyten von 1,000.000 bis 2,000.000 per $m^3$, bei tötlichem Verlaufe eine solche von 2,000.000 bis 4,000.000 per $m^3$ ein.

3. Eine rasch auftretende Leukocytose ist stets vorhanden.

4. Die Erythrocyten zeigen nur geringe morphologische Veränderungen.

5. Der Prozentsatz der Neutrophilen ist höher als normaliter, jedoch nicht so hoch wie bei der gewöhnlichen Leukocytose.

6. Eine beträchtliche Degeneration der Lymphocyten, speziell bei sehr schwerer Verbrennung, wird beobachtet.

7. Bei sehr schwerer Verbrennung findet man gelegentlich Myelocyten.

8. Eine Vermehrung der Zahl der Blutplättchen ist die Regel.

A. F. Büchler (New-York).

**Rey** (Aachen). Über das Säuglingsekzem. Vereinigung niederrheinisch-westphälischer Kinderärzte. Sitzung vom 8. Dezember 1901 zu Düsseldorf. Zentralblatt für Kinderheilkunde. 1902.

Rey ist der Annschauung, daß die Säuglingsekzeme durch die klinischen Erscheinungsformen: Lokalisation, Verlauf, Therapie und Ätiologie von den übrigen Ekzemen sich wesentlich unterscheiden. Drei Grundformen sind von einander abzutrennen:

1. Die seltenen akuten, fieberhaften Ekzeme, die mit einem erythemartigen oder urticariaähnlichen Vorstadium beginnen und in kurzer Zeit in ein ausgebreitetes Bläschenekzem übergehen.

2. Die an den Backen, an der Stirn, seltener auch an den Ellbogen, den Kniekehlen und Nates entstehenden, anfangs trockenen, später schilfernden Ekzeme.

3. Die von vornherein impetiginösen Ekzeme des Kopfes und Gesichtes. — Alle diese Ekzemformen der Säuglinge sind nach Reys Ansicht endogener Natur. Das Säuglingsekzem ist nicht parasitärer Natur, vielmehr von Verdauungsstörungen in erster Linie abhängig.

Charakteristisch für das Säuglingsekzem ist die Zeit seines Beginnes, welcher immer innerhalb des ersten Lebenshalbjahres gelegen ist und der besonders therapeutisch nachweisbare Zusammenhang mit intestinaler Autointoxikation. Zur Behandlung empfiehlt er Darmirrigationen mit 0·3%iger Taninlösung, daneben Regelung der Diät und Darmantiseptica.

In der darauf folgenden Diskussion wird von Bloch, Simon, Kastenholz und Rönsberg auf das Vorkommen von plötzlichen Todesfällen nach rascher Vertreibung von Gesichtsekzemen bei Säuglingen hingewiesen und vor allzu intensiver äußerer Behandlung solcher Ekzeme gewarnt.

Hochsinger (Wien).

**Strauss** (Krefeld). Über Säuglingsekzem. Jahrbuch f. Kinderheilk. 1902. Bd. LVI. Heft 4.

Die Abhandlung Strauss' richtet sich gegen die vorhin erörterte Ekzemdebatte im Vereine der niederrheinisch-westphälischen Kinderärzte. Strauss steht auf dem Standpunkte, daß auch das Säuglingsekzem nichts anderes ist, als eine katarrhalische Hautentzündung, welche durch äußere Schädlichkeiten hervorgerufen wird, ganz ähnlich, wie auch Katarrhe der Schleimhaut bei Säuglingen durch Reize, welche von der Außenwelt herkommen, entstehen. Erkältung, übermäßige Luftfeuchtigkeit, der Reiz des Sonnenlichtes, unzweckmäßige Seifen, enge, drückende und reibende Kleidungsstücke, mangelhafte Kopfpflege kommen in Frage. Die erbliche Veranlagung zum Ekzem ist in einer größeren Vulnerabilität der Haut, welche familiär sein kann, gelegen.

Strauss negiert den Zusammenhang zwischen Verdauungsstörungen und Säuglingsekzem; wohl aber hat er solches als Folge von Übernährung bei Adiposität häufig gefunden. Die Behandlung kann nur eine äußerliche sein: Zink-Naftalanpasten werden bevorzugt. Da jedes Ekzem große Infektionsgefahren, besonders für die Lymphdrüsen, in sich birgt, so muß es energisch behandelt werden. Plötzliche Todesfälle durch Ekzembehandlung werden nicht anerkannt. Hochsinger (Wien).

**Quillier.** L'Eczéma des nourrisons. Thése de Paris 1901.

Quillier ergeht sich in weitschweifigen Auseinandersetzungen über die Ätiologie der Säuglingsekzeme. Hier sollen parasitäre Einflüsse keine Rolle spielen; die Zahnung nur insoweit, als durch dieselbe Störungen des Gesamtorganismus hervorgerufen werden. Einer nervös-gichtischen hereditären Belastung wird ein Einfluß zugemessen; als unmittelbare Ursache werden Übernährung, Verdauungsstörungen und unzweckmäßige Nahrungsmittel bei der stillenden Mutter oder Amme hingestellt. Referent vermag sich den Anschauungen Quilliers keineswegs anzuschließen. Hochsinger (Wien).

**Leuillier.** Eczema arthritique de l'enfance. Arch. de médecine des enfants. Tom. V. N. 6. 1902.

Leuillier beschreibt eine bestimmte Type der Säuglingsekzeme, nämlich die trockenen, nicht krustösen, heftig juckenden hartnäckigen Formen als arthritische Ekzeme (?) der Kinder. Solche Ekzeme können auch bei Säuglingen unter den idealsten Ernährungs- und hygienischen Verhältnissen vorkommen und werden im Sinne der Lehren Combys, dessen Schüler der Verfasser ist, auf arthritische Grundlage gestellt, wiewohl die von den Franzosen bei solchen Kindern angenommene Vermehrung der Harnsäureausscheidung durch den Urin in vielen solchen Ekzemfällen gar nicht besteht. Dieser Widerspruch wird dadurch erklärt, daß, wo eine vermehrte Harnsäureausscheidung im Urin nicht zu konstatieren ist, doch eine Anhäufung derselben im Blute bestehen könne. Des weiteren wird eine nervös-gichtische Heredität in Anspruch genommen.

Referent kann sich mit diesen Auseinandersetzungen nicht einverstanden erklären. Hochsinger (Wien).

**English**, A., W. Evelyn. Psoriasis inherited (?) from myxoedematous Parent. British Medical Journal. Nr. 22. 1902.

Eine 27jährige Frau litt 4 Jahre an Psoriasis, die auf keinerlei Behandlung hin verschwinden wollte. Verfasser erfuhr nun, daß die Mutter der Patientin an Myxoedem gelitten hatte und wendete daraufhin Thyroidextrakt an. Es folgte nun in zirka 14 Tagen ein so rasches Verschwinden der Psoriasis, daß Verfasser ganz überrascht war. Die Patientin war sonst gesund, kein Zeichen einer Thyreoiderkrankung vorhanden.

Rudolf Böhm (Prag).

**Warde**, W. B. Lupus erythematosus: its association with hypertrophic rhinitis and ozaena, and atrophic changes of the tympanum and ext. auditory meatus. British. Journal of Dermatology. September 1902.

Die Mitbeteiligung der im Titel angeführten Veränderungen der Schleimhäute bei Lupus erythematosus fand Warde häufiger, als er erwartet hatte, und er ist geneigt, sie als verwertbares Moment für die Beurteilung eines Zusammenhanges zwischen Tuberkulose und Lupus erythematosus aufzufassen. Warde selbst steht nicht auf dem Standpunkte eines direkten Zusammenhanges von Tuberkulose und Lupus erythematosus; er faßt die chronischen Katarrhe der Schleimhäute als Ausdruck einer lymphatischen Konstitution auf. Seine Beobachtungsreihe umfaßt 15 Fälle, davon 13 Frauen, zumeist in mittleren Jahren. Die Befunde, die im Titel wiedergegeben sind, bedürfen keiner näheren Beschreibung in einem kurzen Referate.

Robert Herz (Pilsen).

**Warde**, W., B. Lupus erythematosus. — An examination of the notes of fifteen consecutive cases. Second communication. British Journal of Dermatol. Oktober 1902.

Die vorliegende Arbeit stellt die Ergänzung eines früher erschienenen Aufsatzes dar, in welchem der Verfasser über das Auftreten von hypertrophischer Rhinitis und Ozaena und atrophischen Veränderungen am Trommelfell und dem äußeren Gehörgang Mitteilung macht. (British Journal of Dermatol. Septemberheft 1902.) Er berichtet nun über die Zirkulationsanomalien, ferner über die Haut-, resp. Schleimhautveränderungen an den Ohren und im Munde der von ihm beobachteten 15 Fälle von Lupus erythematosus. Was die Zirkulationsstörungen anlangt, waren bloß drei Fälle frei von solchen, 5 litten an ulzerierenden, 3 an nicht ulzerierenden Frostbeulen, 2 an kalten Extremitäten, 3 an „toten Fingern“ (lokaler Synkope), 2 an lokaler Asphyxie und ein Fall an deutlichen Teleangiektasien im Gesichte. Was die Hautveränderungen an den Ohren anlangt, war in 2 Fällen ein Erythema pernio ohne Ulzeration, und in 2 Fällen ein solches mit Ulzeration an Helix und Ohrläppchen, in 3 Fällen völlige Atrophie an den weichen Partien von Helix und Ohrläppchen, in 5 Fällen ein schuppendes Erythem der Ohrmuschel und in 3 Fällen „Orangeschalen“-ähnliche Veränderungen an der Ohrmuschel konstatiert worden. Die Mundschleimhaut zeigte folgende pathologische Veränderungen: Kleine, erythematöse Flecken in 1 Falle,

perlmutterartige, atrophische Herde in 4, Atrophie der Zungenschleimhaut in 2, Atrophie der Schleimhaut des harten Gaumens in 3, Anschwellung der Schleimhaut in toto in 4, Anschwellungen der Drüsenausführungsgänge in 3, multiple cystische Degeneration des Mundbodens in 1, kleine, gelbliche Retentionscysten der Wangenschleimhaut nahe dem Lippenrande in 3 Fällen. Vier Fälle waren frei, in 3 Fällen war nichts Näheres verzeichnet worden. Robert Herz (Pilsen).

**Himmel**, J. Die Behandlung des Lupus erythematosus mit frequentem Unterbrechungsstrom. Journal russ. de mal. cut. etc. 1901. p. 455.

Himmel berichtet aus eigener Anschauung über die Resultate, die mit der von Bisserié konstruierten Kondensatorelektrode auf der Brocqschen Klinik bei der Behandlung des Lupus erythem. erhalten wurden. Besonders bei dem erythème centrifuge waren die Erfolge sehr günstig und stellt sich der Prozentsatz der Geheilten bei einer Behandlungsdauer von 2—6 Monaten auf 75%. Er stellt die Methode über alle bisher geübten. Richard Fischel (Bad Hall).

**Warde**, W., B. Lupus erythematosus: A study of the disease. British Journal of Dermatology. Dezember 1902.

Der Verfasser, der bereits mehrfach seine Beobachtungen über Lupus erythematosus im British Journal of Dermatology, Jahrgang 1902, niedergelegt hat (siehe die diesbezüglichen Referate), kommt am Ende der vorliegenden Arbeit zu dem Resultat: Erstens, daß Lupus erythematosus kein deutlich ausgeprägter Krankheitstypus, sondern bloß ein bei einer bestimmten Kategorie von Individuen häufig anzutreffendes Symptom eines allgemeinen Prozesses sei, von dem atrophische Rhinitis ein anderes Symptom darstellt. Zweitens, daß das wesentlichste, in seltenen Fällen sogar das einzige Symptom ein perniziöses, schwer zu beseitigendes Ödem sei, das degenerative und atrophische Veränderungen hervorrufen könne. Daß, drittens, dieses Ödem bedingt sei durch eine Lähmung und Erweiterung kleiner Blutgefäße, welchen Erscheinungen nach kürzerer oder längerer Zeit, unbeeinflußt durch die Behandlung, deren Degeneration und Destruktion folgen könne, zugleich mit der des Granulationsgewebes, das sich rings um die Gefäße in der gewöhnlichen Tendenz, das Schwindende zu ergänzen, bildete. Viertens, daß dieses Ödem und die Gefäßdegeneration einerseits indirekt abhängt von einer schwachen Zirkulation, die zu einem schlechten Ernährungszustand der Gefäßwandung führt, sowie von der Anspannung, in die diese Gefäße beim Blutzufluß versetzt werden, sowie außer von manchen anderen bekannten oder unbekannten Ursachen auch noch von der anatomischen Lage der Haut, wo nämlich dieselbe über unnachgiebigen Teilen in dünnen Lagen gespannt erscheint, andererseits direkt von äußeren Schädlichkeiten, Hitze, Kälte, ferner von der Anwesenheit verschiedener Effloreszenzen an der Haut, die durch Gifte oder bestimmte Fiebertoxine oder durch die Tätigkeit von Bakterien oder durch andere bekannte oder unbekannte Ursachen bedingt sind. Fünftens, daß die Gefäßdegeneration

und Atrophie direkt hervorgerufen werden könne durch gewisse oberflächliche Formen des Lupus vulgaris und eine Disposition hiezu auch geschaffen werden könne durch eine tuberkulöse Belastung oder durch akquirierte Tuberkulose, daß aber die für die Krankheit typischen Efflorescenzen auf keinen Fall als tuberkulös aufzufassen seien.

Robert Herz (Pilsen).

**Sequeira**, J. H. and **Baleau**, H. Lupus erythematosus: a clinical study of seventy one cases. Brit. Journal of Dermatology. 1902.

Die Verfasser beschäftigen sich vorwiegend mit der Frage der tuberkulösen Natur des Lupus erythematosus. Von den 71 Fällen ihrer Beobachtung betrafen nur 11 das männliche Geschlecht, die meisten Erkrankungen traten im Alter von 16—30 Jahren auf. Erkrankungen an Tuberkulose unter Familienmitgliedern waren in 34 Fällen vorgekommen. Die Schlüsse der Autoren gehen dahin, daß es sich nach der entzündlichen Natur und der symmetrischen Anordnung des Prozesses wohl um im Blute zirkulierende Toxine handelt, die aber nicht tuberkulöser Natur sein dürften. Von den beiden Formen, unter denen der Lupus erythematosus auftritt, war die disseminierte viel häufiger — in 70% — mit Tuberkulose kombiniert, als die diskoide — in 18%. Die Verfasser weisen insbesondere auf die von Walther Pick mitgeteilten Untersuchungen über den Ausfall der Tuberkulinreaktion beim Lupus erythematosus hin. Die disseminierte Form — bei der auch die familiäre Belastung in 80% konstatiert werden konnte — scheint insbesondere in schweren Fällen fast konstant mit Tuberkulose kombiniert zu sein oder vielleicht auch durch letztere in ungünstigem Sinne modifiziert zu werden. Das bei der disseminierten Form häufige Auftreten von Albuminurie kann entweder im Sinne einer Nephritis analog der während des Verlaufes akuter Exantheme auftretenden gedeutet werden, also etwa toxischen Ursprungs, oder aber die Nephritis bildet das Antecedens, durch welche Komplikation dann gleichfalls die schwerere Form der Hauterkrankung bedingt sein könnte. Die Autoren neigen sich mehr der ersteren Anschauung zu.

Die Lokalisation der Krankheitsherde scheint erstens von einem nervösen, vielleicht angioneurotischen Faktor, ferner von einer allgemein schwachen Zirkulation, schließlich von einer lokalen Irritation beeinflußt zu sein; bezüglich der letzteren betonen die Verfasser das beobachtete Auftreten von Lupus erythematosus nach erweichenden Umschlägen, Cantharidenpflastern, nach Reizungen durch chemische Lichtstrahlen und nach Mosquitostichen.

Robert Herz (Pilsen).

**Jaquet.** Sur l'acné chlorique. La Semaine médicale. 22. Année. Nr. 53.

Im Anschluß an die bisherigen Publikationen über „Chlorakne" veröffentlicht Jaquet eigene Beobachtungen; die ausführliche Darstellung des klinischen Bildes und Verlaufes zweier eingehend studierten Fälle bildet eine wertvolle Bereicherung der Kasuistik. Besonders ausführlich beschäftigt sich Jaquet mit der Ergründung der Pathogenese

dieser Affektion und kommt auf Grund eigener Beobachtungen und experimenteller, an Tieren gewonnener Resultate zu der Überzeugung, daß bei der Entstehung des Leidens jedenfalls eine lokale Irritation der Talgdrüsen stattfindet, während er die Hypothese von der Aufnahme einer in der Luft der Arbeitsräume vorhandenen flüchtigen Chlorverbindung durch die Lungen und späteren Ausscheidung durch die Talgdrüsen für durchaus unerwiesen und unhaltbar hält. Verantwortlich für den lokalen Reiz der Haut macht Jaquet die Einwirkung des mit Natriumhydroxyd gesättigten Zementstaubes, welcher bei der Instandhaltung gewisser für die Chlorfabrikation notwendigen Apparate verstreut wird; die mikroskopisch-chemische Untersuchung des Komedoneninhaltes ergab die gewichtigste Stütze für diese Auffassung. Verfasser fügt zu seinen Ausführungen hinzu, daß diese Annahme der lokalen Einwirkung des Ätznatrons natürlich nicht die Möglichkeit ausschließt, daß daneben eine Chlorverbindung bei der Entstehung der Chlorakne mitwirke; doch habe sich in dieser Richtung bisher kein sicherer Beweis erbringen lassen.

Fritz Callomon (Breslau).

**Tschlenow**, M. Über Pityriasis rubra (Hebrae). Journal russe de mal. cut. etc. 1901. Heft 7 bis Heft 12.

Diese umfangreiche Arbeit, die sich auf 182 Literaturangaben stützt, ist wesentlich gekürzt (das Literaturverzeichnis enthält nur 21 Nummern) als Originalartikel in diesem Archiv (Bd. LXIV. p. 21) erschienen. Es wird daher auf diesen verwiesen.

Richard Fischel (Bad Hall).

**Pawlow**, P. Ein Fall von Dystrophie papillaire et pigmentaire. Journal russe de mal. cut. 1901. Nr. 8.

Ausführliche klinische Beschreibung eines Falles. Die histologischen Befunde zeigen nur graduelle Verschiedenheiten von den bisher publizierten. Ob ein Tumor des Magens (Schmerzen bei Berührung der Herzgrube, bedeutende Verminderung der HCl im Magensafte) vorhanden ist, ob nach einem vor Jahren gegen den Scorbiculus cordis stattgefundenen Trauma entzündliche, zur Sklerosierung führende Prozesse das sympathische Nerfengeflecht ergriffen haben, wagt Pawlow nicht zu entscheiden.

Richard Fischel (Bad Hall).

**Mantoux.** Porokératose papillomateuse palmaire et plantaire. Ann. de derm. et de syphiligr. 1903. p. 15.

Die Affektion besteht bei der 22jährigen Patientin seit 18 Monaten und beginnt mit kaum stecknadelkopfgroßen, in der Tiefe der Epidermis gelegenen, gelblich durchscheinenden, sehr derben Effloreszenzen, über welchen die Hautfelderung leicht abgeflacht erscheint, während sich kleinste, ganz seichte Substanzverluste im Stratum corneum finden. Im weiteren Verlaufe tritt im Zentrum ein bei Loupenvergrößerung gelappt aussehender dunkler Punkt auf, der, sich allmählich vergrößernd, zu einer Einschmelzung des umgebenden Gewebes führt, so daß sich 5—6 mm große Substanzverluste bilden, in deren Zentrum sich die kleine, sehr derbe, papillomatöse Neubildung findet. Diese letztere fällt spontan ab

oder wird von der Patientin losgerissen und es bleibt eine leicht rosa gefärbte, von dünner Epidermis überzogene, etwas deprimierte Fläche zurück. Stellenweise sind mehrere verschieden alte Effloreszenzen zu einem größeren Herde konfluiert. Nach einmonatlichem Aufenthalte verließ die Patientin geheilt das Spital. Die bakteriologische Untersuchung ergab kein Resultat. Histologisch fand sich eine papillomatöse Bindegewebswucherung mit hochgradig dilatierten Gefäßen, in deren Umgebung Proliferation des Epithels und Hyperkeratose. Der Autor identifiziert seinen Fall mit einem Fall Besniers (Kératose localisée à l'ostium sudorifère) und einem von Hallopeau demonstrierten Fall. Differentialdiagnostisch kommt Syphilis, Lichen planus, Psorospermosis und Naevus in Betracht. Die Pathogenese ist unbekannt, doch neigt der Autor dazu, einen Parasiten als Erreger anzunehmen. Der Abhandlung sind histologische und klinische Abbildungen beigegeben.

Walther Pick (Wien).

**Beck** und **Grósz.** Über Lichen scrophulosorum und dessen Beziehungen zu den Tuberculides cutanées Darier. Archiv für Kinderheilkunde. Bd. XXXIV. p. 25.

Aus den Ergebnissen der histologischen und bakteriologischen Untersuchung der Effloreszenzen eines bei einem 5 Jahre alten Kinde beobachteten Lichen scrophulosorum, die von Beck und Grósz vorgenommen wurden, geht hervor, daß der Lichen scrophulosorum nicht als wirkliche Hauttuberkulose aufzufassen, vielmehr in die Gruppe der Tuberkulide, d. i. jener Hauterkrankungen bei Tuberkulose zu zählen ist, die nicht durch Ansiedlung des Tuberkelbazillus in der Haut, sondern durch Toxinwirkung entstehen. In histologischer Hinsicht fand sich das typische Granulationsgewebe mit Riesenzellen ohne Tuberkelbazillen.

Hochsinger (Wien).

**Moskalew,** N. Ein Fall von phagadenischem Ekthyma (Vortäuschung eines gangränösen Schankers). Journal russe de mal. cut. 1901. p. 179.

Bei dem schlecht genährten Individuum täuschte ein Ekthyma gangraenosum auf luetischer Basis einen phagadenischen Primäraffekt vor, der von Tarnovsky als Folge einer Mischinfektion (Staphilococcia syphilitica) angesehen wird. Hier werden konstitutionelle, chemische (Urin) und mechanische Einflüsse als Ursache angenommen. Die Konsistenz, das Fehlen der symphatischen Drüsenschwellung, die Erscheinungen syphilitischer Rezidiven an den übrigen Körperstellen sicherten die Diagnose. Hervorgehoben wird der günstige Einfluß der „Elektrophoto-hydrotherapie", die nebst der üblichen spezifischen Behandlung eingeleitet wurde. Richard Fischel (Bad Hall).

**Ribalkin.** Hysterische Gangrän der Haut. Journal russe de mal. cut. 1900. 149.

Bei einem 17jährigen Patienten mit deutlichen hysterischen Stigmata (Anaesthesien und Hypaesthesien der ganzen linken Körperhälfte) entwickelten sich 3 Wochen nach einer Verbrennung der Innenfläche des

linken Unterarmes mit Schwefelsäure in der Umgebung der durchs Trauma getroffenen Stelle, in 3 Schüben gangränöse Herde, die mit Pigmentation und Keloidbildung abheilten. Simulation kommt nach Ansicht des Autors nicht in Frage. Syringomyelie wird differentialdiagnostisch ausgeschlossen. Richard Fischel (Bad Hall).

**Arnstein**, Rob. Ein Fall von „spontaner", akuter Gangrän des Skrotum. Prager medizinische Wochenschrift. 1902. Nr. 29.

Verfasser skizziert zunächst kurz den gegenwärtigen Stand unserer einschlägigen Kenntnisse. Nach den bisherigen Beobachtungen scheint die zur Gangrän des Skrotum führende Entzündung von der Haut sowohl als von den tiefer gelegenen Organen ausgehen zu können. Über die Art des infektiösen Agens herrscht keine Übereinstimmung. Es wird ein Fall eigener Beobachtung mitgeteilt, der akut einsetzte, unter schweren Allgemeinerscheinungen aber einen guten Verlauf nahm. Als Initialsymptom hebt Verfasser einen plötzlich aufgetretenen Schmerz in der Leistengegend besonders hervor. Bezüglich der Aetiologie und Pathogenese ließ sich nicht entscheiden, ob intraskrotale Ursachen mit im Spiele gewesen sind oder nicht. Da allgemeine Ursachen überhaupt, von lokalen Erysipel und entzündliches Ödem ausgeschlossen werden konnten, neigt Verfasser zu der Ansicht, daß eine primäre Infektion der Skrotalhaut eine phlegmonöse Entzündung derselben bedingt hat, die äußerst rasch zur Gangrän führte; doch scheint ihm, daß — da sich bei der Operation eine kleine, oberflächliche Nekrose am linken Hoden sowie eine Vergrößerung des linken Hodens und ein Ödem des Samenstranges vorfand — auch eine intraskrotale Ursache der Affektion nicht außer acht zu lassen sei, daß eventuell an ein Zusammenwirken beider Faktoren gedacht werden müsse. Alfred Kraus (Prag).

**Radcliffe-Crocker**, H. A new case of Granuloma annulare. British Journal of Dermatology. 1902.

Der 34jährige Patient zeigte bei seiner am 8. April 1902 erfolgten Vorstellung zwei orbikuläre Herde, den einen über dem ersten Knöchel der rechten Hand, den anderen an den Seiten und der Palmarfläche des linken Zeigefingers. Der Beginn beider Herde wird auf 4 Jahre vorher angegeben, die periphere Ausdehnung ging allmählich während des ersten Jahres vor sich, während das Zentrum sich rückbildete. Der Verfasser gibt eine genaue Beschreibung des klinischen Bildes dieser seltenen Hauterkrankung, die bisher in der Literatur nur mit 6 Fällen — der vorliegende ist der siebente — verzeichnet war.

Robert Herz (Pilsen).

**Jamieson**, Allan, W. Dermatitis vegetans. British Journal of Dermatology. 1902.

An der Hand eines derartigen Falles — eines 8jährigen Mädchens, das am 5. Dezember 1901 zur Beobachtung kam — und dessen Krankheitsbild klinisch und histologisch erörtert und durch beigelegte Illustrationen veranschaulicht wird, stellt Jamieson eine Parallele zwischen Dermatitis vegetans und Pemphigus vegetans auf. Bisher sind 6 Fälle

dieser Art beobachtet, fünf von Hallopeau, einer von Hartzell. Der Fall Jamiesons ist der erste, der ein Kind betrifft. Die unterscheidenden Merkmale der beiden oben genannten Dermatosen findet Jamieson in folgendem:

1. Beginn im Munde, später Attacken an anderen Stellen des Körpers bei P. v. — Bei D. v. dagegen bei Jamiesons Fall völliges Freisein des Mundes, in den übrigen Fällen gleichzeitiges Befallensein von Mund und anderen Körperregionen.

2. Bei P. v. sind Blasen die Primäreffloreszenzen, die wuchernden „Vegetationen" dagegen treten später, und da nur auf einzelnen Herden, auf. Bei D. v. ist die Primäreffloreszenz eine Pustel; auf jeder einzelnen, wo immer sie sich bilden mag, treten in der Folge die Wucherungen auf.

3. Die sehr ausgedehnte Pigmentation bei Jamiesons Fall von Pemphigus vegetans war wahrscheinlich größtenteils bedingt durch die langandauernde Verabreichung von großen Dosen Arsens. Bei D. v. ist die lokale Pigmentation an jedem Einzelherde eine Erscheinung der Involution, ganz unabhängig von dem Arsengebrauche.

4. Fehlen eosinophiler Zellen im Blaseninhalt in dem Pemphigusfalle Jamiesons. — Vorhandensein derselben bei D. v.

5. Das Allgemeinbefinden bei P. v. von allem Anfang an ernstlich gestört, der Ausgang fast in allen Fällen letal. Bei D. v. geringe Störung des Allgemeinbefindens selbst nach monatelanger Krankheitsdauer.

6. Lokalbehandlung erreicht bei P. v. nur einen bessernden oder lindernden Effekt, bei D. v. wird die natürliche Tendenz zur Involution beschleunigt.

7. Bei P. v. ist möglicherweise die Hautveränderung bedingt durch degenerative Veränderungen in den Zellen des Zentralnervensystems. — Bei D. v. scheinen die Hautveränderungen durch einen bisher nicht entdeckten Mikroorganismus bedingt zu sein. Zieht man in Betracht, wie wenig Bazillen ausreichen, um die typischen Lupusknötchen zu bilden, so wird es nicht überraschend sein, daß auch der Organismus der Dermatitis vegetans, der möglicherweise auch nur in spärlicher Anzahl anwesend ist, sich bisher der Entdeckung entzog.

Robert Herz (Pilsen).

# Buchanzeigen und Besprechungen.

**Schindelka**, Prof. Dr., Hugo. Hautkrankheiten. (In: Handbuch der tierärztlichen Chirurgie und Geburtshilfe.) Wien und Leipzig. W. Braumüller. 1908.

Zum erstenmal finden wir, wie der Autor im Vorwort erwähnt, die Hautkrankheiten der Haustiere in zusammenfassender Weise, nicht als bloßen Adnex der speziellen Pathologie und Therapie der inneren Krankheiten oder der Chirurgie dargestellt. Die Schwierigkeiten eines ersten Versuches hat der Autor in glücklichster Weise überwunden und so ist das Buch geeignet, in gleicher Weise das Interesse der Tierärzte wie der Dermatologen zu erregen.

Der allgemeine Teil, in welchem die Anatomie und Physiologie der Haut, die allgemeine Symptomatologie und Ätiologie der Hautkrankheiten, deren Diagnose, Verlauf und Therapie erörtert werden, weicht nicht wesentlich von den diesbezüglichen Kapiteln in den Lehrbüchern der Dermatologie ab.

Unter den Funktionsstörungen der Haut steht an erster Stelle der Pruritus, der sich universell als Begleiterscheinung von Allgemeinerkrankungen (Trichinen, Beschälkrankheit der Pferde, Nierenkrankheiten der Hunde, Verdauungsstörungen der Rinder etc.) findet, als lokaler Pruritus an der Nase bei der Östruslarvenkrankheit der Schafe, an der Bißstelle bei der Wut, ohne nachweisbare Ursache an der Schweifspitze der Hunde vorkommt. Hyperidrosis findet sich universell als vorübergehende Erscheinung zuweilen nach universellen Verletzungen (Schädelbasisfraktur etc.), auch ohne nachweisbare Ursache, als lokale Hyperidrosis konnte sie der Autor an den kahlen Stellen eines mit Herpes tonsurans behafteten Hundes nachweisen. Zu den Fällen mit halbseitiger Hyperidrosis fügt der Autor einen Fall eigener Beobachtung, der ein an Angina leidendes Pferd betraf, bei welchem starkes Schwitzen der rechten Gesichtshälfte, des rechten Ohres und der rechten Halsseite bestand. Die Seborrhoe findet sich beim Pferde zumeist als S. sicca, während sie bei Hund und Schaf auch als S. oleosa vorkommt. Von besonderer Wichtigkeit wird die Seborrhoe an den Genitalien männlicher (insbesondere kastrierter) Haustiere, wo sie zu Balanoposthitis mit konsekutiver Störung der Harnentleerung führen kann. Comedonen finden sich als belanglose Affektion bei Schweinen und Hunden. Die Acarusräude kommt beim Hunde in zwei Formen vor, einer benigneren squamösen und einer malignen pustulösen Form, doch ist auch die letztere nach des Autors Erfahrung heilbar. Auch bei Katze, Rind, Ziege, Schwein, Schafe in den Meibornschen Drüsen, Feldmaus, Ratte, ja sogar bei einer Fledermaus und bei einem Sambuhirsch wurde die Demodexräude in einzelnen Fällen nachgewiesen. Leider findet sich in diesem Kapitel nichts von etwaigen Unterschieden der Demodexmilben bei den verschiedenen Tierarten, sowie

von Übertragungsversuchen von einer Tierart auf die andere erwähnt; das letztere wohl deshalb, weil schon die Übertragung innerhalb derselben Tierart nur schwer gelingt. Urticaria findet sich durch Brennessel, Raupenhaare etc., merkwürdigerweise äußerst selten durch Epizoen hervorgerufen. Nach Futterwechsel, verdorbenem Futter etc. finden wir eine U. ex ingestis, wir finden Urticaria als Begleiterscheinung verschiedener Infektionskrankheiten, wie der Schweinepest, als „Talerflecke" bei der Beschälkrankheit der Pferde, und auch einen Fall von U. pigmentosa chron. konnte der Autor bei einer Hündin beobachten. Eine U. vesiculosa s. bullosa findet sich beim Pferde und beim Schwein; bei dem letzteren bildet ein urticarielles Exanthem oft ein Symptom des Rotlaufes, speziell gilt dies von den flach erhabenen, eckigen „Backsteinblattern". Das Vorkommen von Prurigo bei Tieren ist noch nicht sichergestellt; Purpura und Skorbut wurden als symptomatische Exantheme beobachtet. Die akuten Exantheme wie Masern, Röteln, Scharlach, wurden bei Tieren noch nicht beobachtet. Ekzeme wurden beim Tier unter ganz ähnlichen Verhältnissen wie beim Menschen beobachtet, so durch Schweiß, in der Umgebung der Ostien durch reizende Sekrete, durch Medikamente, durch Störungen im Gebiete des Magen-Darmkanales, der Nieren, der Genitalorgane, ein Ekzema solare insbesondere an weißbehaarten Stellen etc. Interessant ist die Beobachtung des Autors, wonach die Ekzeme bei Tieren nicht nur am Kopf, sondern auch am übrigen Körper selten anders als symmetrisch vorkommen. Herpes tonsurans kommt am häufigsten beim Pferd und Rind vor, weniger häufig bei Hunden und Schweinen, seltener bei Schafen, Ziegen und Katzen. Es finden sich sämtliche auch beim Menschen vorkommende Formen vertreten. Der Autor bringt zahlreiche, auch selbst beobachtete Beispiele von Übertragung von einer Tierart auf die andere, nur bei Schweinen haftet der Pilz schwer und ist die künstliche Übertragung noch niemals gelungen, die natürliche vom Rinde in einem Falle nicht ganz sicher. Von großem Interesse ist die Beobachtung von Pityriasis rosea beim Schweine, welche der Autor dadurch vom Herp. tons. differenziert, daß sie nur bei jungen Individuen vorkommt durch Verdauungsstörungen eingeleitet wird, ausnahmslos an der Unterfläche des Körpers lokalisiert erscheint und spontan abheilt. Favus findet sich am häufigsten beim Geflügel, seltener bei Mäusen und Ratten, Katzen, Hunden, Kaninchen und Feldmäusen, am seltensten beim Pferde, Der Autor berichtet eingehend über seine Übertragungsversuche vom Menschen auf verschiedene Tierarten. Bei Mäusen mißlang dieselbe, bei Katzen und Hühnern traten typische Scutula auf, beim Rind verlief die Erkrankung ganz ähnlich wie der Herpes tonsurans maculosus, beim Pferde gelang die Übertragung nur in 3 von 7 Fällen, beim Esel führte sie zur Bildung festhaftender Borken. Die Übertragung von Erythrasma und Pityriasis versicolor auf Tiere ist dem Autor nicht gelungen. Von den verschiedenen Skabiesarten der Tiere ist nur die Sarkoptesräude auf andere Tierarten und den Menschen übertragbar, nicht aber die Dermatocoptes- und die Dermatophagusräude. Molluscum contagi-

osum findet sich bei Hühnern, Puten und Tauben und wurde auch in London bei Sperlingen beobachtet; der Autor teilt 3 Fälle, darunter einen in Wien zur Beobachtung gelangten, von Übertragung vom Tier auf den Menschen mit. Als bullöses Exanthem verläuft die Maul- und Klauenseuche bei Rind, Schwein, Schaf und Ziege. Zum Pemphigus rechnet der Autor, nach Ausschaltung zahlreicher in der Literatur so bezeichneter Fälle, nur einen in Berlin zur Beobachtung gelangten, einen Hund betreffenden Fall, bei welchem die Sektion, abgesehen von einer Enteritis, ein negatives Resultat ergab. Impetiginöse Exantheme finden sich bei der Staupe des Hundes, bei der Schweine- und Rinderpest; bei Pferden wird als Dermatitis contagiosa pustulosa canadensis eine der Impetigo contagiosa des Menschen klinisch ähnliche Erkrankung bazillärer Ätiologie beschrieben. Akne wurde bei Hunden, Pferden, Schafen und Schweinen beobachtet, über eine solche, hervorgerufen durch Medikamente (Jod und Brom), fehlen ausreichende Erfahrungen. Toxische Exantheme kommen teils in Form von Erythemen, teils auch in Form bullöser und pustulöser Dermatitiden, nach verschiedenen Medikamenten und Futtermitteln (Buchweizen, Schlempe etc.) vor. Hauttuberkulose fand sich äußerst selten in Form von Skrophuloderm beim Rinde, unter der Form von Tbc. verrucosa cutis bei Papageien. Ob die als Sklerodermie bei Schweinen und Rindern beschriebene Erkrankung mit der des Menschen identisch ist, scheint noch nicht hinreichend sichergestellt. Außer der angeborenen Alopecie kommt namentlich bei Schafen, Kühen und Pferden, im Gefolge von Ernährungsstörungen, Darreichung von Medikamenten, namentlich Quecksilber, eine Alopecie zustande. Area Celsi und Trichorrhexis nodosa sind namentlich bei Pferden häufige Erkrankungen.

Die genaue Erörterung der Symptomatologie, Differentialdiagnose und der Therapie, in welcher die modernsten dermato-therapeutischen Mittel Anwendung finden, machen das Buch für den Tierarzt zu einem notwendigen Behelf. Aber auch die Lehre von den Hautkrankheiten des Menschen darf von diesem Zweige der Tiermedizin, welcher mit einem zu Experimenten geeigneten Materiale arbeitet, in vieler Beziehung Aufklärung erhoffen und so können wir, schon in diesem Sinne, dem Buche größte Verbreitung wünschen. Walther Pick (Wien).

---

# Varia.

**Erklärung.** Im ersten Heft des LXVII. Bandes des „Archiv für Dermatologie und Syphilis“ hat Herr Iwanoff das von Herxheimer und Hildebrand in Lubarsch-Ostertag, Band VII, 1900/1901, erschienene Referat seiner Arbeit über „Hautsarkome“ bezüglich mehrerer Punkte angegriffen. Bezüglich der Mastzellen ist bei Abfassung des Konzepts mit dem Worte „massenhaft“ ein Irrtum entstanden, wodurch der erste Punkt der Iwanoffschen Kritik erledigt ist; auf die weiteren Punkte seiner Veröffentlichung werde ich gelegentlich später zurückkommen.

Hildebrand (Frankfurt a. M.).

---

# Originalabhandlungen.

# Das Wachstum der Haare in der Achselhöhle und der angeborene Defekt der Brustmuskeln.

Von

Dr. **Moriz Schein** (Budapest).

---

Das Wachstum der Haare in der Achselhöhle kann als ein spezieller Fall eines allgemeinen Gesetzes des Haarwachstums angesehen werden. Dieses von mir aufgestellte allgemeine Gesetz des Haarwachstums lautet: Das Wachstum der Haare ist dem Flächenwachstum der Haut umgekehrt proportional. Mit anderen Worten: Haarwachstum tritt dort ein, wo die Haut im Flächenwachstum zurückbleibt; es tritt in dem Maße auf, in welchem ein Hautfeld gegenüber den umgebenden Hautgebieten im Flächenwachstum zurückbleibt. Das im Flächenwachstum zurückbleibende Hautfeld wird nämlich in demselben Maße besser ernährt als die intensiver wachsende Umgebung, in welchem es dieser gegenüber im Flächenwachstum zurückbleibt und dieser Überschuß an Ernährungsmaterial wird zum Wachstum der Haare verwendet.

Haben wir einmal dieses Gesetz des Haarwachstums kennen gelernt, so wird uns die Entwicklung der Behaarung der Achselhöhle in der Pubertät, welche ihrem Wesen nach bloß als intensives Wachstum der ursprünglichen Lanugo-Härchen der Achselhöhle aufzufassen ist, sehr leicht verständlich. In der Pubertät tritt ein sehr reges Wachstum des M. pectoralis major und des M. latissimus dorsi ein; das von diesen beiden Muskeln und vom M. coracobrachialis und Biceps brachii begrenzte und umschlossene Gebiet, welches

keine Muskulatur zur Unterlage hat, bleibt hingegen im Wachstum zurück. Über den genannten Muskeln muß auch die Haut stärker wachsen, es tritt daher ein rasches, lebhaftes Flächenwachstum der Haut ein, in der zwischen den genannten Muskeln befindlichen Grube hingegen bleibt die Haut im Flächenwachstum zurück und in dem Maße, in welchem dies geschieht, wächst und entwickelt sich aus den Lanugo-Härchen die Behaarung der Achselhöhle, bei Männern stärker als bei Frauen.

Auf diese Weise ist es auch leicht zu verstehen, warum die Achselhaare früher wachsen als die Haare der Extremitäten und warum die Achselhaare auch bei solchen Personen vorhanden sind, bei welchen an der Streckseite der Extremitäten kein Haarwuchs zu bemerken ist. Die Wachstumsunterschiede der Haut in der Achselhöhle und um dieselbe herum sind eben schon in der Pubertät so groß, daß Haarwachstum schon zu dieser Zeit auftreten kann. Das weniger wachsende Hautgebiet wird entsprechend besser ernährt und das Blut, welches in der Umgebung der Achselhöhle zum Wachstum der Haut verwendet wird, dient innerhalb der Achselhöhle zum Haarwachstum. An den Extremitäten hingegen sind die Wachstumsunterschiede der einzelnen Hautpartien viel geringere, weil hier die Wachstumsunterschiede der von der Haut gedeckten Muskulatur viel geringer sind, darum wächst das Haar an den Extremitäten viel später, erst zu Beginn des Mannesalters, zu welcher Zeit die Muskulatur sich noch einmal eines regen Wachstums erfreut; doch ist hier auch dann noch das Haarwachstum ein viel geringeres, als in der Achselhöhle.

Wenn es wahr ist, daß das Wachstum der Lanugo der Achselhöhle vom Wachstum der die Achselhöhle umgebenden Muskeln und der über denselben gelegenen Haut abhängt, so müssen wir konsequenterweise erwarten, daß in solchen Fällen, wie der hier vorliegende, in welchem ein vollständiger Mangel des linken Pectoralis major und minor besteht, der Haarwuchs der Achselhöhle entweder vollständig fehlt, oder doch in viel geringerem Grade entwickelt ist, als auf der gesunden Seite, da ja die Wachstums- und folglich auch Ernährungs-Unterschiede der Haut fehlen oder geringer sind. Es ist daher begreiflich, daß ich bei unserem Kranken nach Entdeckung eines vollständigen Defektes

des Pectoralis major, minor und serratus ant. mit besonderer Genugtuung ein vollständiges Fehlen jedweder Behaarung in der Achselhöhle konstatierte. Ich konnte den Zusammenhang mit um so größerer Genugtuung konstatieren, als in derselben Woche, in welcher ich den Kranken zum ersten Mal sah, Lengsfelder in der Wiener klinischen Wochenschrift (Über einen angeborenen Defekt des M. pectoralis. Wiener klin. Wochenschr. Nr. 49. 1902) einen ganz ähnlichen Fall beschrieb, in welchem die Behaarung der Achselhöhle ebenfalls vollständig fehlte. Daß hier von einer zufälligen Koinzidenz nicht die Rede sein kann, beweist der Umstand, daß sowohl in dem Lengsfelderschen als in meinem Falle das vom Rande der Achselhöhle zum Oberarm hinziehende Haarbüschel auf der Seite des Defektes stärker entwickelt war. Lengsfelder beschreibt die Verhältnisse der Behaarung mit folgenden Worten; „Die Achselhöhle rechts hat keine Haare, während die angrenzende innere Fläche des Oberarmes üppigen Haarwuchs zeigt. Hier sind die Haare länger und gerade verlaufend.“ In meinem Falle ist das Haar des Oberarmes an der Seite des Defektes nicht bloß stärker entwickelt, sondern auch in größerer Ausdehnung vorhanden als auf der gesunden Seite. Das behaarte Gebiet ist auf dem linken Oberarme um 2 *cm* ausgedehnter als am rechten. Die Ursache dieser Erscheinung erblicke ich darin, daß linkerseits die Haut infolge der schwächeren Entwicklung des M. biceps und der stärkeren Entwicklung des M. triceps und deltoides zwischen diesen beiden Muskeln stärker in ihrer Flächenentwicklung zurückgeblieben ist als rechterseits, wo sich diese beiden Muskeln parallel entwickelt haben. Die den Deltamuskel und den Triceps bedeckende Haut ist verhältnismäßig stärker gewachsen, die zwischen dem Triceps und dem Biceps befindliche Hautpartie verhältnismäßig schwächer, weniger. Mit anderen Worten: die Furche wurde linkerseits mit der Entwicklung der Muskulatur länger und tiefer und das ist die Ursache dessen, daß die brachiale Behaarung im Gegensatz zur angrenzenden axillaren links stärker ist als rechts.

Der Fall Lengsfelders stimmt also nicht bloß darin mit meinem Falle überein, daß in beiden Fällen ein vollständiger Defekt der Behaarung der Achselhöhle vorhanden ist,

sondern auch darin, daß in beiden Fällen auf der Seite des Defektes die Behaarung an der Innenfläche des Oberarmes eine stärkere ist.

In vorliegendem Falle muß ich mit Rücksicht auf die das Haarwachstum beeinflussenden Umstände noch konstatieren, daß der linke M. latissimus dorsi, welcher die hintere Wand der Achselhöhle bildet, schwächer ist als der rechte, denn die geringere Entwicklung dieses Muskels war auf das Wachstum der Haut der Achselhöhle und so mittelbar auch auf das Wachstum der Haare von Einfluß.

Der Defekt des Brustmuskels wurde bisher in mehr als hundert Fällen beobachtet. In einem Teil der Fälle kümmerte man sich entweder gar nicht um die Behaarung der Achselhöhle oder man verwechselte sie mit der angrenzenden Behaarung des Oberarmes, in anderen Fällen (z. B. dem von Eulenburg) konnte noch kein Haarwuchs vorhanden sein, wieder in anderen Fällen ist die Beschreibung so allgemein gehalten, daß wir bezüglich des Haarwuchses in der Achselhöhle keine sicheren Daten erhalten. In denjenigen Fällen, in welchen man jedoch auf die Behaarung der Achselhöhle Rücksicht genommen hat, wurde entweder der Mangel oder die schwächere Entwicklung derselben ausnahmslos konstatiert. Schlesinger äußert sich in einem sehr bemerkenswerten Artikel (Zur Lehre vom angeborenen Pektoralis-Rippendefekt und dem Hochstande der Skapula. Wiener klin. Wochenschrift Nr. 2. 1900) mit folgenden Worten über die Behaarung der Achselhöhle: „Auch ist die Behaarung in der Axilla der affizierten Seite wesentlich schwächer als auf der gesunden Seite." Es sei mir gestattet, die drei Fälle Schlesingers einzeln zu zitieren. Vom ersten Falle sagt Schlesinger: „Die Behaarung ist auf beiden Seiten different und zwar ist auf der linken Brustseite die Behaarung eine dürftigere als auf der rechten. Auch in der Axilla ist ein solches Verhalten nachweisbar." Im zweiten Falle sagt Schlesinger mit Bezug auf die Behaarung folgendes: „Auf der linken Seite ist sowohl in der Axilla als auch um die Mammilla herum reichliche Behaarung bis gegen die Mittellinie zu vorhanden, auf der rechten Seite aber nur dicht neben der Mittellinie und in der nächsten Umgebung der

Mammilla, während in der Achselgrube die Behaarung vollkommen fehlt.“ Im dritten Falle endlich waren die Verhältnisse der Behaarung folgende: „Die Behaarung, welche auf der rechten Brustseite und in der rechten Axilla sehr mächtig ist, schneidet in der Mittellinie plötzlich ab und fehlt links fast vollkommen.“

Nebst diesen erwähnten Fällen können wir uns auch auf einen von Benario mitgeteilten Fall berufen, in welchem die Behaarung der Achselhöhle ebenfalls vollständig fehlte. Benario sagt folgendes (Berl. klin. Wochenschrift 1890): „Die normalerweise in der Achselhöhle sitzenden Haare finden sich nicht an dieser Stelle, sondern am mittleren Drittel des Oberarmes und zeichnen sich gegenüber den normal gekräuselten Achselhaaren linkerseits durch dicke, lange, gradlinig verlaufende Haarschafte aus.“

Wie sicher und eindeutig wir auf Grund dieser Fälle die Behaarung der Achselhöhle bei einseitigem Pektoralisdefekt beurteilen konnten, so schwer ist die Beurteilung der Behaarung der Brusthaut, denn hier ist es unmöglich eine so allgemein gültige Regel aufzustellen wie bezüglich der Achselgrube. Da beim Wachstum der Behaarung auf Grund des oben Gesagten die Wachstumsunterschiede der Haut in Betracht kommen und nicht das totale Wachstum derselben als solches, müßten wir a priori erwarten, daß auf der Seite des Defektes die Behaarung der Brusthaut eine schwächere sein wird als auf der gesunden Seite. Die Brusthaut wird nämlich unbehaart bleiben, wenn ihr Flächenwachstum ein gleichmäßiges ist und es ist dabei gleichgültig, ob gleichzeitig präformierte Entwicklungsunterschiede der Muskulatur vorhanden sind oder nicht. Sie wird demnach auch dann unbehaart bleiben, wenn auf der einen Seite unter ihr einzelne Muskeln fehlen, falls beim Wachstum des Thorax auf dieser Seite keinerlei Unterschiede im Wachstum und in der Ernährung einzelner Hautpartien eintreten. Linkerseits ist die Haut, gerade infolge des ausgebreiteten Defektes gleichmäßiger gewachsen als rechterseits. Dementsprechend ist sie weniger behaart und sind um die Mammilla herum etwas weniger Haare vorhanden als rechts. Über dem Sternum fehlt linkerseits jede Behaarung der Haut. In anderen Fällen ist der Unterschied noch auffallender.

In den meisten Fällen, in welchen ein Defekt der Brustmuskulatur vorhanden ist, ist die Behaarung auf der Seite des Defektes eine schwächere, es gibt sogar Fälle, in welchen auf der gesunden Seite bis zur Mittellinie reichlicher Haarwuchs vorhanden ist, auf der kranken Seite aber jede Spur einer Behaarung fehlt. (Die Fälle von Kobler und Schlesinger.) Ausnahmsweise kommen jedoch auch Fälle vor, in welchen gerade umgekehrt die Behaarung der Brusthaut auf der defekten Seite stärker ist, als auf der gesunden. (Die Fälle von Benario und Ullmann.) Wir dürfen eben nicht vergessen, daß die Behaarung der Brusthaut beim Manne auch unter normalen Verhältnissen eine sehr wechselnde ist. So lange wir die unter normalen Verhältnissen vorkommenden Behaarungs-Typen nicht verstehen, können wir uns im Falle eines Defektes noch viel weniger zurechtfinden.

Doch ist es unsere Pflicht die bestehenden Verhältnisse auch dann genau zu registrieren, wenn wir sie nicht verstehen. Bei unserem Kranken sind um den Warzenhof herum beiderseits einzelne Härchen zu sehen, rechts etwas mehr als links.

Diesbezüglich besteht jedoch zwischen den beiden Seiten kein nennenswerter Unterschied. Anders am Brustblatt. In der unteren Hälfte des Sternums stoßen wir rechterseits auf ein 3 *cm* langes behaartes Gebiet, welches genau in der Mitte des Brustblattes aufhört. Links ist die Haut des Sternums unbehaart. Wir müssen bemerken, daß gleichzeitig das Sternum selbst asymmetrisch ist. In seinem oberen Drittel wölbt es sich an der Ansatzstelle der rechtseitigen Rippen etwas vor, im unteren Drittel finden wir gerade an der entgegengesetzten Stelle, nämlich an der Ansatzstelle der linken Rippen eine höckerartige Auftreibung. Entsprechend dieser unteren Verwölbung des Sternums fehlt linkerseits die Behaarung, vielleicht aus dem Grunde, weil hier oberhalb des vorspringenden Teiles des Brustblattes die Haut stärker gewachsen ist, da sie eine größere Oberfläche zu bedecken hatte als rechterseits.

Wie immer man jedoch den Umstand, daß auch in unserem Falle auf der Seite des Defektes über dem Sternum die Behaarung fehlt, während sie auf der gesunden Seite erhalten ist, beurteilen mag, jedenfalls muß in Zukunft die Be-

haarung der Brusthaut, der Brustwarze, der Achselhöhle und des Oberarmes einzeln und besonders beschrieben werden, weil die Behaarung jeder dieser Stellen sich ganz selbständig entwickelt.

Nicht nur unter abnormen Verhältnissen, auch bei gesunden Individuen müssen wir ferner die Behaarung der Achselhöhle scharf von der des Oberarmes unterscheiden und gerade der Umstand, daß diese Unterscheidung bisher vernachlässigt wurde, trägt Schuld daran, daß man beim Pectoralis-Defekt bisher den Mangel oder die schwächere Entwicklung der Achselhaare nicht genügend beachtet hat. — Untersuchen wir daraufhin gesunde Leute, so finden wir, daß die Behaarung der Achselhöhle und des Oberarmes gewöhnlich durch einen schmalen, unbehaarten oder schwächer behaarten Streifen von einander getrennt ist und daß die Behaarung des Oberarmes manchmal in entgegengesetzter Richtung wächst, als das Achselhaar; letztere gegen den Thorax zu, erstere gegen den Unterarm zu.

Auch in unserem Falle ist rechterseits zwischen der Behaarung der Achselhöhle und des Oberarmes eine schmale unbehaarte Furche zu konstatieren. Die Behaarung der Achselhöhle bildet in unserem Falle rechterseits ein umschriebenes, 2 *cm* langes Haarbüschel, die angrenzende Behaarung des Oberarmes nimmt ein diffuseres, weniger scharf begrenztes Gebiet ein.

Die Achselhaare sind bei einem Manne mit normaler Muskulatur immer vorhanden, die angrenzende Behaarung des Oberarmes fehlt jedoch häufig. Bei Frauen ist das zwischen dem Biceps und Triceps befindliche Feld, wo sich die in Rede stehende Behaarung des Oberarmes gewöhnlich lokalisiert, meistens unbehaart.

Die Anomalien der Behaarung werden gewöhnlich anders gedeutet als wie es hier geschieht. In solchen Fällen, wie der unserige, pflegt man gewöhnlich von trophischen Störungen zu sprechen; in anderen Fällen wird das Fehlen der Behaarung, ebenso wie das stärkere Wachstum der Haare auf nervöser Grundlage erklärt. Besonders beliebt ist diese Erklärung in Fällen, in welchen auch irgend eine Störung des Nervensystems nachweisbar ist.

In unserem Falle kann von trophischen Störungen wohl kaum die Rede sein, weil die Brusthaut auf der Seite des Defektes in jeder Beziehung die gleiche Entwicklung und das gleiche funktionelle Verhalten aufweist, wie auf der gesunden Seite, weil ferner auf der Seite des Defektes in der unmittelbaren Nachbarschaft der Achselhöhle, am Oberarm, ein stärkerer Haarwuchs vorhanden ist als auf der gesunden Seite.

Bei unserem Kranken ist das Fettgewebe auf der Seite des Defektes ebenso gut entwickelt wie auf der gesunden Seite. Wenn jedoch die subkutane Fettgewebsschichte auf dieser Seite dünner wäre, ja selbst wenn sie ganz fehlen würde, dürfte man trotzdem von einer trophischen Störung der Brusthaut keineswegs sprechen. Die Entwicklung des Fettpolsters hängt nämlich davon ab, ob die Brusthaut auf der Seite des Defektes fester an ihrer Unterlage haftet, als auf der gesunden Seite oder nicht. Je fester die Haut auf der Seite des Defektes an ihrer Unterlage haftet, um so weniger wird sich auf dieser Seite Fettgewebe entwickeln können. Auch unter normalen Verhältnissen machen wir die Beobachtung, daß das Fettgewebe an Stellen, an welchen die Haut mit ihrer Unterlage inniger zusammenhängt, wie z. B. an der behaarten Kopfhaut, der Palma manus und der Planta pedis, sich in dünnerer Schichte entwickelt und geringere Schwankungen seines Bestandes aufweist als an Stellen, wo das subkutane Gewebe locker ist, denn das Fettgewebe wächst um so stärker, je größeren Schwankungen der Spannung und des Volumens es in dem Raume, in welchem es eingelagert ist, unterworfen ist. (Siehe Schein: Über das Wachstum des Fettgewebes. Wiener klin. Wchschr. 1895 und Pester medizin. chirurg. Presse 1900.)

Man darf also weder die Wachstumsunterschiede des Fettgewebes noch die der Behaarung als trophische Störungen auffassen, sondern muß jeden einzelnen Fall abnormen Haarwachstumes zuerst von dem Standpunkte aus beurteilen, inwieferne die lokalen Verhältnisse von den normalen abweichen. Wenn wir die normalen Bedingungen des Wachstums der Achselhaare kennen, so werden wir untersuchen, in welchem Maße die gegebenen Verhältnisse von der Norm abweichen; dann werden wir auch den Mangel der Achselhaare verstehen.

Ebenso verhält es sich mit den Anomalien des Nervensystems. Auch hier darf man Abnormitäten im Haarwachstum nicht ohne weiteres mit dem Nervensystem in Zusammenhang bringen. Es sei mir gestattet, mich zur Illustration dieser Behauptung auf einen Kranken zu berufen, den Sarbo und Török gemeinsam beobachtet und in der Gesellschaft der Spitalsärzte in Budapest vorgestellt haben. Die linke Wade des Kranken war viel dicker als die rechte; dennoch bestand hier kein Haarwachstum, während die rechte atrophische Wade von dichtem Haarwuchs bedeckt war. Das Haar entwickelte sich also auf einem solchen Hautgebiete stärker, welches in seinem Flächenwachstum aus dem Grunde zurückgeblieben war, weil darunter die Muskulatur der Wade seit Kindheit atrophisch war.[1]) Ich selbst beschrieb den Fall eines Mädchens von sieben Jahren, welches an Pachymeningitis cervicalis caseosa litt (Arch. f. Derm. u. Syph. 1892). Es war mir aufgefallen, daß beide Waden des Kindes mit auffallend langen Haaren bedeckt waren, während wir hier sonst nicht einmal bei erwachsenen Männern Haarwuchs finden. Es war auch bei diesem Kinde der M. triceps surae beiderseits atrophisch, infolgedessen blieb die Haut der Wade im Flächenwachstum zurück.

Aus diesen beiden Fällen geht hervor, daß man auch bei Erkrankungen des Nervensystems das abnorme Wachstum der Haare nicht einfach trophischen oder Nerveneinflüssen zuschreiben darf.

Es kommt vielmehr in solchen Fällen gewöhnlich auf Ernährungsunterschiede der Haut an, von welchen die Ernährung und das Wachstum der Haare abhängig ist. Dies wird auch durch das Tierexperiment bewiesen.

Sigmund Mayer führte folgendes Experiment aus (Hermanns Handbuch der Physiologie, Bd. II., 1. Teil p. 205): An einem erwachsenen Kaninchen wurden gleichzeitig beide Ohren mit Kalziumsulfhydrat vollständig enthaart und sodann auf der einen Seite Stücke aus dem Halssympathicus und dem N. auricularis magnus excidiert. Nach Verlauf von $1^1/_2$—2 Monaten waren die Haare auf der entnervten Seite über das ganze Ohr verbreitet, in der Größe von etwa 2 *mm* wieder gewachsen,

[1]) Siehe: Sarbo, Deutsche Zeitschrift für Nervenheilkunde, Bd. XIX. Spinale Muskelatrophie infolge von Bleivergiftung an eine infantile Poliomyelitis sich anschließend.

während auf der gesunden Seite sich nur dem Verlaufe der mittleren Arterie entlang ein deutlicher Haarstreif entwickelt hatte.

Edmund Saalfeld (Ein Beitrag zur Lehre von der Bewegung und der Innervation der Haare, Arch. f. Anat. u. Physiologie, Physiolog. Abt., 1901) beschreibt seine Experimente folgendermaßen: Nachdem einem Kaninchen die Dorsalseite beider Ohren mit Calciumsulfhydrat epiliert war, resezierte ich dem Tiere vom linken Sympathicus $1^1/_2$ *cm* und vom linken Auricularis magnus 2 *cm*. Nach der Operationsstellte sich Erweiterung der Venen des linken Ohres, das sich wärmer als das rechte anfühlte, ein. Fünf Monate nach der Operation sind die Haare des linken Ohres reichlich, stark gewachsen, während an dem rechten Ohre nur ein geringes Wachstum zu konstatieren ist.

„Analog lagen die Verhältnisse bei einem zweiten Kaninchen, dem ein 1 *cm* langes Stück des rechten Auricularis magnus reseziert wurde, nachdem die Dorsalseite beider Ohren mit Kalziumsulfhydrat epiliert war. Nach der Operation waren die Gefäße des rechten Ohres hyperämisch. Drei Wochen nach Beginn des Versuches fingen die Haare im untersten Teil des Ohres und in der Umgebung der Wunde zu wachsen an, während das linke Ohr noch kahl blieb. Nach weiteren 3 Wochen waren auf der rechten Seite die Haare am Stamme des Ohres weiter stark gewachsen, während auch am übrigen Teile des Ohres Lanugohaare sich zeigen. Das linke Ohr ist noch völlig kahl. Nach ferneren 3 Wochen ist das Haarwachstum auf dem rechten Ohr weiter fortgeschritten. Am Stamme des Ohres ist es sehr stark, fast schon wieder normal. Ein stärkeres Haarwachstum als an den übrigen Stellen zeigt sich längs der Mittelvene. Auf dem linken Ohr ist noch kein deutlicher Haarwuchs zu konstatieren."

Diese Versuche werden von Saalfeld ebenso gedeutet wie von mir, indem er sagt: „Das Resultat dieser beiden Versuche von der Existenz trophischer Nerven abhängig zu machen, erscheint nicht notwendig, vielmehr ist es wohl erlaubt, das stärkere Wachstum der Haare auf der operierten Seite auf eine Übernährung infolge größerer Blutzufuhr, wie sie nach der Durchschneidung des Sympathicus auftritt, zurückzuführen. Diese Erklärung trifft auch für den zweiten Versuch zu, insofern als im Auricularis magnus sympathische Fasern verlaufen. Analog dürften die Verhältnisse bezüglich des stärkeren Wachstums der Schnurrhaare nach Facialisresektion liegen. Auch hier ist die vermehrte Blutzufuhr durch Lähmung der Vasomotoren zu erklären, denn der Facialis steht mehrfach mit dem Sympathicus in Verbindung."

„Vielleicht ist aber noch folgende Deutung statthaft. Die Muskeln der operierten Seite sind gelähmt (Resektion des N. facialis), kontrahieren sich also nicht; infolge dessen ist eine Kontraktion der Blutgefäße, wie sie durch die Muskeln, von denen sie umgeben werden, bedingt wird, ausgeschlossen. Es kann daher permanent eine größere Blutmenge zu der gelähmten Gesichtshälfte zufließen und auf diese Weise eine stärkere Ernährung der Haare stattfinden als auf der gesunden

Seite, woraus ein bedeutenderes Wachstum resultieren dürfte. Möglicherweise ist aber dieser zweite Faktor in Verbindung mit der ersten Annahme geeignet, das stärkere Wachstum der Spürhaare nach Facialisresektion zu erklären."

Man darf demnach auch nach Durchschneidung von Nerven im Tierexperiment nicht ohne weiteres an trophische oder nervöse Einflüsse denken, sondern muß in erster Reihe die Unterschiede der Ernährung der Haut untersuchen, auf diesem Wege wird man gewöhnlich die Erklärung für Wachstumsunterschiede der Haare finden.

Das abnormale Verhalten der Achselhaare auf der Seite des Defektes bildet den besten Beweis für die Unrichtigkeit derjenigen Hypothese, dergemäß die Behaarung der Achselhöhle sich auf Grund irgend welcher funktioneller Verhältnisse aus dem Grunde entwickelt hätte, damit die Reibung zwischen der Haut des Thorax und des Oberarmes vermieden oder herabgesetzt werde. Es wäre nicht einzusehen, warum dann in unserem Falle auf der Seite des Defektes in der Axilla kein Haarwachstum eintrat, während in unmittelbarster Nachbarschaft der Oberarm sogar in höherem Maße behaart war als auf der gesunden Seite. Es ließe sich ferner nicht einsehen, warum sich nicht schon bei Kindern in der Achselhöhle Haarwachstum zeigt und warum sie durch den Mangel der Achselhaare nicht zu Schaden kommen. Schließlich könnte man nicht begreifen, warum sich bei Frauen die Achselhaare bedeutend schwächer entwickeln als bei Männern. Aber abgesehen von alldem ist diese Erklärung von vorneherein zu verwerfen, denn sie erklärt bloß, welche Funktion den schon vorhandenen Achselhaaren zukommt, nicht aber, warum sich dieselben entwickelt haben. Diese beiden Fragen sind aber strenge von einander zu trennen. Etwas anderes ist die Ursache des Haarwachstums und wieder etwas anderes die Funktion des fertigen Haares. Das Haarwachstum kann niemals einer späteren Funktion zu Liebe zu stande kommen.

Bringen wir hingegen die Behaarung der Achselhöhle mit dem Wachstum der umgebenden Muskeln und der diese bedeckenden Haut sowie auch mit dem Wachstum der Haut der Achselhöhle selbst in Zusammenhang, so werden wir leicht verstehen, warum sich bei Kindern keine Achselhaare entwickeln. Aus

dem einfachen Grunde, weil das Wachstum des M. pectoralis major und des Latissimus dorsi noch nicht so stark ist und also auch die Unterschiede im Flächenwachstum der Haut noch keine so großen sind, daß in der Achselhöhle Haarwachstum eintreten könnte. Die Ernährung der Haut in der Achselhöhle ist noch nicht um so vieles besser als die Ernährung der stärker wachsenden umgebenden Hautpartien, daß auch für das Haarwachstum genügendes Nährmaterial übrig bliebe. Überhaupt werden die Haare der Achselhöhle so lange nicht wachsen, als die Haut der Achselhöhle noch intensiv wächst.

Wir verstehen auch, warum die Behaarung der Achselhöhle bei Männern stärker zu sein pflegt als bei Frauen. Aus dem einfachen Grunde, weil die Unterschiede im Flächenwachstum der Haut bei Männern größer zu sein pflegen als bei Frauen. Da der Pectoralis major, der Latissimus dorsi und die diese Muskeln deckende Haut bei Männern ein stärkeres Wachstum aufweisen, bleibt das von diesen Muskeln umschlossene muskelfreie Hautgebiet in höherem Grade im Flächenwachstum zurück.

Dessen ungeachtet behaupte auch ich keineswegs, daß der Defekt des Pectoralis major der einzige Umstand wäre, welcher einen Mangel der Achselhaare bedingen könnte. Ich habe im heurigen Jahre einen 25 Jahre alten Arbeiter behandelt, dessen beide Achselhöhlen unbehaart sind, trotzdem die Brust- und Rückenmuskulatur normal entwickelt ist. Ich glaube, daß in diesem Falle eine gewisse Schwäche und Kraftlosigkeit der Lanugo-Härchen Schuld an der Haarlosigkeit trägt. Die Haut des betreffenden Individuums ist auffallend glatt und weich. Der Bartwuchs fehlt, nur ein ganz schwacher blonder Schnurrbart ist vorhanden, die Schamhaare grenzen sich oberhalb der Symphisis ossium pubis in einer horizontalen Linie scharf ab. An der Streckseite der Extremitäten ist schwacher Haarwuchs zu sehen. Auffallend ist der Umstand, daß die Schamhaare gut entwickelt sind, während die Achselhaare vollständig fehlen. Die Ursache davon ist wahrscheinlich in dem Umstande zu suchen, daß sich die Lanugo-Härchen nicht überall normal und an verschiedenen Körperstellen verschieden stark entwickeln können, daß sie hier normale Wachs-

tums-Energie besitzen, dort mangelhaft, schwach entwickelt sein können und an einzelnen Stellen anscheinend jedes Wachstumstriebes entbehren.

Wir schreiten nunmehr zur Würdigung des Muskeldefektes unseres Patienten. Bei unserem Kranken haben wir es mit einem vollständigen Defekte des Pectoralis major und minor zu tun. Gewöhnlich ist der Defekt nicht so groß, in der größten Zahl der mitgeteilten Fälle war die claviculare Portion des Pectoralis major erhalten geblieben.

In dem von Eulenburg beschriebenen Falle war eine abdominale Portion erhalten geblieben, in einem Falle Noordens einige schwache Muskelbündel, im Falle Kahlers zwei Bündel der Costal-Portion.

In unserem Falle fehlt nicht nur der M. pectoralis major und minor, sondern auch der M. serratus anticus. Dort, wo sich rechterseits die Teile dieses Muskels entsprechend den einzelnen Rippen vorwölben, sind linkerseits die nackten Rippen sichtbar und tastbar.

Wenn der Kranke seine Arme bis zur Horizontalen emporhebt, so steht infolge des Defektes des Serratus ant. die linke Skapula flügelförmig vom Rumpfe ab, so daß man die ganze Hand unter die Innenfläche der Skapula stecken kann.

Ein solch ausgebreiteter Muskeldefekt gehört schon zu den größten Seltenheiten.

Nebst diesen 3 Muskeln weist auch der M. deltoideus Veränderungen auf. Der claviculare und spinale Teil des Muskels fließt nicht zu einer einheitlichen Muskelmasse zusammen, wie das rechterseits bei unserem Kranken der Fall ist, sondern es ist zwischen beiden Portionen des Muskels eine tiefe Furche, eine Grube zu konstatieren. Diese Anomalie ist bei Beurteilung der Frage von besonderer Wichtigkeit, ob der Defekt bei unserem Kranken als angeboren oder als erworben zu betrachten ist, denn sie berechtigt uns zu dem Schlusse, daß wir es hier mit einer angeborenen Entwicklungs-Anomalie der Muskulatur zu tun haben. Dafür spricht auch der Umstand, daß die linke Mammilla, welche übrigens ganz normal entwickelt ist, der Mittellinie um $1^1/_2$ *cm* näher gerückt ist als die rechte. Diese beiden Umstände sind so eindeutig, daß sie

die andere Möglichkeit, daß nämlich der Muskeldefekt ein erworbenes Leiden wäre, mit voller Sicherheit ausschließen lassen. Der Kranke selbst führt sein Leiden wohl auf eine im Alter von einem Jahre erlittene Schulterluxation zurück; wir aber sind gezwungen, die Muskelanomalie als eine angeborene und im Keime präformierte Anomalie aufzufassen. Nicht etwa darum, als ob solche Muskeldefekte auf traumatischem Wege nicht zu stande kommen könnten. Hat doch Hasebroeck erst vor einigen Monaten im ärztlichen Verein in Hamburg ein Individuum vorgestellt, bei welchem es nach einem vor 3 Jahren erlittenen Trauma zu einer vollständigen Atrophie des linken Deltoides gekommen war, so daß dieser Muskel vollständig fehlte, während die anderen Muskeln unversehrt blieben. (Deutsche medizinische Wochenschrift Nr. 50, 1902. Vereinsbeilage. Ärztlicher Verein in Hamburg.) Sondern es ist der angeborene Charakter des Zustandes nebst den erwähnten zwei Gründen auch aus dem Grunde anzunehmen, weil man in einem Teile der in der Literatur beschriebenen Fälle auch andere angeborenen Anomalien konstatieren konnte. So beobachtete man Rippendefekte, mangelhafte Entwicklung der Mammilla und des Fettgewebes, mangelhafte Entwicklung der oberen Extremität oder der den Defekt aufweisenden Körperhälfte, Syndactylie, Schwimmhaut, mangelhafte Entwicklung des einer oder des anderen Muskels (Deltoideus, Biceps, Serratus, Cucullaris, Latissimus dorsi).

Über die Entstehung des Muskeldefektes können wir nur so viel sagen, daß dieser Defekt schon im intrauterinen Leben vorhanden ist, daß wir es also mit einer Anomalie der Keimentwicklung zu tun haben. Schlesinger (l. c.) erklärt die Entstehung des Defektes auf folgende Weise: Die Ursache der Entstehung des Defektes ist wahrscheinlich darin zu suchen, daß einzelne Teile des Körpers infolge mangelnder Wachstumsenergie in der Entwicklung zurückbleiben. Entwickelt sich ein Körperteil mangelhaft, so hat vielleicht die Anlage dieses Körperteiles vollständig gefehlt oder war nur schwach angedeutet und hat sich nicht weiter entwickelt, weil es in einem verhältnismäßig sehr frühen Stadium zu einem Stillstande in der Entwicklung kam. Die mangelhafte Keimesentwicklung be-

trifft manchmal den Muskel selbst, manchmal das Nervensystem, in welchem Falle sowohl in der Muskulatur als im Nervensystem jedwede Degenerationserscheinung fehlt. Schlesinger führt also den Mangel der Brustmuskulatur nicht auf eine Entwicklungsstörung, sondern auf mangelhafte Wachstumsenergie zurück. Doch gibt die Schlesingersche Hypothese keine Anhaltspunkte dafür, warum gerade der Defekt des Pectoralis major und minor ein so häufiges Vorkommnis darstellt. R. Bing, der die Fälle angeborener Muskeldefekte zusammengestellt hat (Virchows Arch. Bd. 170. Heft II.), gibt an, daß der Pectoral-Muskel in 102 Fällen, der Cucullaris in 18 Fällen, der Serratus major in 14 Fällen, der Quadratus femoris in 16 Fällen gefehlt hat.

Es bedarf jedoch nicht nur der Umstand, daß gerade der M. pectoralis so häufig mangelhaft entwickelt ist, einer Erklärung, sondern vielleicht in noch höherem Maße der Umstand, daß die Entwicklung einzelner, bestimmter, isolierter Muskeln eine mangelhafte ist, ohne daß andere Muskeln auch nur die geringste Abweichung von der Norm aufwiesen. Besonderes Interesse bietet diesbezüglich der Fall eines Trachomkranken, welchen ich unter dem Titel: „Ein Fall von abnormer Entwicklung des Bartes“ am 13. März 1897 im Budapester königlichen Ärzteverein vorgestellt habe. (Vergl. Pester medizinisch chirurg. Presse, 1897.) Bei dem betreffenden 36 Jahre alten Individuum war eine mangelhafte Entwicklung der rechten Hälfte des M. orbicularis oris zu konstatieren und es fehlte auch die rechte Hälfte des Schnurrbartes. Solche Entwicklungsanomalien müssen, insoweit sie sich auf den Ursprung des Defektes der Muskulatur beziehen, ohne Erklärungsversuche vorläufig einfach registriert werden.

Kehren wir nun zu unserem Falle zurück. Dieselbe Anomalie des Deltoideus, welche wir beobachtet haben, wurde auch schon von Noorden (Deutsche med. Wochenschr. Nr. 39, 1885) beschrieben. Im Falle Noordens fehlte rechterseits der ganze Pectoralis major und minor, links die sternokostale Portion des Pectoralis major und der ganze Pectoralis minor. Zwischen der clavicularen und spinalen Portion des rechten M. deltoideus war eine breite Furche zu konstatieren.

Eine ähnliche Anomalie konstatierte auch Schlesinger und zwar auf der gesunden Seite. Vom linken Pectoralis major war nur die claviculare Portion vorhanden. Die 3 Teile des rechten Pectoralis major waren durch zwei breite Furchen von einander geschieden. Letztere Anomalie wurde erst bei der Sektion entdeckt.

In unserem Falle ist sowohl der linke M. latissimus dorsi als auch der Biceps schwächer entwickelt. Vergleichen wir diese beiden Muskeln mit dem rechten breiten Rückenmuskel und dem zweiköpfigen Muskel, so fällt es auf, um wie vieles die letzteren stärker sind.

Wenn wir nach Konstatierung der anatomischen Veränderungen untersuchen, welche funktionellen Störungen bei unserem Kranken infolge des Muskeldefektes vorhanden sind, so müssen wir sagen, daß zwischen beiden Seiten bloß insoferne gewisse Unterschiede vorhanden sind, als der linke Arm früher ermüdet als der rechte und daß er etwas schwächer ist; doch ist der Unterschied ein geringer und stört er unseren Kranken kaum in der Arbeit.

Dasselbe konnte in den anderen Fällen von pektoralem Muskeldefekt konstatiert werden. Die Ursache dessen, daß der Mangel der Muskeln keine Herabsetzung der Arbeitsfähigkeit verursacht, ist darin zu suchen, daß eine vikariierende Hypertrophie anderer Muskeln eintritt. Bei unserem Kranken haben mehrere Muskeln die Rolle der fehlenden Muskeln übernommen, in erster Linie der M. deltoideus, dessen beide Portionen — besonders aber die claviculare Portion — eine auffallende Hypertrophie aufweisen. Nebst dem M. deltoideus sind noch die M. scaleni und der M. sternocleidomastoideus zweifellos hypertrophisch. Infolge der Hypertrophie dieser Muskeln ist die linke Fossa supraclavicularis viel besser ausgefüllt und weniger tief als die rechte. Hypertrophisch ist ferner der M. triceps und der M. cucullaris. Der linkseitige Triceps weist jedenfalls eine relative Hypertrophie auf, denn dieser Muskel ist links mindestens ebenso stark entwickelt als rechts, trotzdem der Mann Rechtshänder ist; auch erscheint dieser Muskel verglichen mit dem linksseitigen M. biceps, welcher auch für einen linksseitigen Muskel recht schwach ist, sehr stark. Die

Hypertrophie des Cucullaris fällt auf, wenn unser Kranker seine Arme nach vorne hebt und die linke Skapula von den Rippen absteht. In dieser Situation hebt sich der linke Cucullaris von seiner Unterlage ab und wird stark angespannt, demzufolge er gut umgriffen werden kann und sich dicker erweist als der rechtsseitige. Doch ist auch der occipitale Anteil des M. cucullaris hypertrophisch.

Wie in unserem Falle blieb der Defekt der Brustmuskulatur auch in anderen Fällen ohne funktionelle Störungen. Dennoch wäre es falsch zu glauben, daß das Leiden gar keine Bedeutung für das betreffende Individuum habe. Eulenburg (Deutsche med. Wochenschrift 1877) gab zuerst der Vermutung Ausdruck, daß solche Individuen auf der Seite des Defektes in erhöhtem Maße zu Erkrankungen der Pleura und der Lunge disponieren. Lengsfelder, der einen großen Teil der Fälle nach dieser Richtung hin untersucht hat, konstatiert, daß wir bei ihnen auf der Seite des Defektes tatsächlich sehr häufig Erkrankungen der Pleura und der Lungen begegnen. Auch unser Kranker gibt an, vor 6 Jahren an Typhus und im Anschluß an denselben an linksseitiger Pleuritis gelitten zu haben. Reste dieser Pleuritis sind zwar nicht nachzuweisen, doch haben wir keine Ursache an den Angaben des Kranken zu zweifeln.

Wir halten es für wichtig, diese Disposition zu konstatieren, denn gerade bei diesem Übel ist der Begriff der Disposition keine vage Annahme, sondern eine Tatsache und wir sind sogar im stande zu sagen, auf welche Weise der Mangel der Brustmuskulatur die Disposition zu katarrhalischen Zuständen erzeugt. Wenn nämlich die Brustmuskeln fehlen, so wird die Haut des Thorax auf der Seite des Defektes durch Muskelarbeit weniger erwärmt und die Pleura wird gegen Temperaturschwankungen viel weniger geschützt sein. Die Pleura wird nur durch Haut und durch die Intercostal-Muskulatur bedeckt und dieser Schutz wird sehr oft ein ungenügender sein. Er wird besonders dann mangelhaft sein, wenn das Individuum auch ansonst mager ist und überdies auf der Seite des Defektes das subkutane Fettpolster schwächer entwickelt ist.

Der Defekt der Brustmuskulatur wird seit Ziemssen (Die Elektrizität in der Med. 2. Aufl. pag. 158) sehr häufig

zur Erforschung der Funktion der Musculi intercostales externi und interni benützt. Ziemssen konstatierte zuerst, daß die Intercostalräume am Anfange der Inspiration einsinken, bei forcierter Exspiration aber, wenn die Glottis geschlossen ist, sich vorwölben. Ziemssen schloß aus diesem Verhalten, daß sowohl die äußeren als die inneren Intercostal-Muskeln Inspirations-Muskeln seien. Noorden akzeptierte diese Konklusion Ziemssens mit der Einschränkung, daß die genannten Muskeln nur Aushülfs-Muskeln der Inspiration sind, welche nur bei tiefer Atmung in Aktion treten. Sämtliche Autoren, welche solche Fälle zu untersuchen Gelegenheit hatten, stimmen darin überein, daß die Intercostalmuskeln bei der Exspiration keine Rolle spielen. Bei unserem Kranken ist in der Inspiration keine Einziehung der Intercostalräume zu sehen, hingegen wölbt sich der dritte — an und für sich sehr breite — Intercostalraum beim Husten, so wie das Ziemssen beschrieb, in der Ausdehnung von 5—6 *cm* stark vor. Unser Kranker ist auch zur Demonstration der von Eduard Weiß beschriebenen Phonations-Erscheinungen geeignet. Dort, wo die Brustmuskulatur fehlt, wölben sich beim Aussprechen mancher Worte die Intercostalräume — besonders der dritte — auffallend vor.

Bevor ich die Krankengeschichte folgen lasse, möchte ich noch der beim Kranken vorhandenen Skoliose gedenken. Bei unserem Kranken besteht eine linksseitige Skoliose, deren Konvexität dem Defekte zugekehrt ist und welche in der Höhe des 8. Brustwirbels ihre größte Neigung nach links erreicht. Bei dem in Rede stehenden Übel wurde in vielen Fällen im thorakalen Teile der Wirbelsäule eine Skoliose konstatiert. In den meisten Fällen befand sich die Skoliose auf der Seite des Defektes, doch wurden auch einige Fälle beobachtet, in welchen die Skoliose sich der gesunden Seite zukehrte.

Was schließlich die Seite der Erkrankung anbelangt, wird in sehr vielen Fällen der Defekt der Brustmuskulatur rechterseits gefunden; die linke Seite wird selten befallen. Unser Fall gehört diesbezüglich zu den selteneren Fällen.

Die Krankengeschichte teile ich in folgendem mit. S. M., 27 Jahre alt, ledig, Tischler, gibt an, daß er im Alter von 1 Jahr einen Sturz erlitt und eine Schultergelenksluxation eintrat; seither soll die Asymetrie seines Thorax bestehen. Im

Alter von 20 Jahren litt er an Typhus, welchem sich eine linksseitige Pleuritis anschloß. Im ganzen war er damals drei Monate lang krank. Sonst war er immer gesund. Der linke Arm ermüdet bei der Arbeit etwas leichter und ist im ganzen etwas schwächer als der rechte, doch stört ihn das nicht in seiner Beschäftigung. Er leistete 8 Wochen lang Militärdienst und ertrug die Strapazen desselben sehr gut.

Der übrigens an Krätze leidende Patient ist mittelgroß, die Muskulatur ist gut, der Panniculus adiposus schwach entwickelt. Schon bei oberflächlicher Beobachtung fällt auf, daß der Brustkorb vollständig asymetrisch ist; er ist links flacher und dort, wo rechterseits Brustmuskeln und der M. serratus ant. magnus dem Thorax das gewohnte Relief verleihen, zeichnen sich linkerseits die Konturen der Rippen scharf ab. Die linke Thoraxhälfte sieht von vorne betrachtet so aus, als wäre der M. pectoralis major und minor und der M. serratus in seiner ganzen Ausdehnung abgelöst, so daß sich unter der Haut die nackten Rippen vorwölben. Auch die seitlichen Anteile des Thorax sind asymmetrisch. In seiner linken Hälfte wölbt er sich stärker vor, rechts ist er ein wenig eingesunken. Auch in der Fossa supra- und infraclavicularis besteht eine Asymmetrie. Die linke Fossa supraclavicularis ist fast vollständig von hypertrophischen Muskeln ausgefüllt, die rechte Fossa supraclavicularis dagegen ist tief. Links wölbt sich der hypertrophische M. sternocleidomastoideus dem Halse und der Fossa supraclavicularis entlang vor, rechts liegt er im Niveau der Umgebung. Links sind Scaleni und Cucullaris hypertrophisch, rechts sind diese Muskeln schwächer entwickelt und füllen daher auch die Grube oberhalb des Schlüsselbeines nicht aus.

Umgekehrt verhält sich die Sache bezüglich der Fossa infraclavicularis. Die linke Fossa infraclavicularis ist um vieles breiter und tiefer als die rechte, weil hier die Clavicular-Portion des M. pectoralis fehlt. Unter der Clavicula ist die Pulsation der Art. subclavia gut sichtbar und die erste Rippe ist leicht durchzutasten. Am äußeren Rande der linken Fossa infraclavicularis wölbt sich die selbstständige Portion des Deltoides stark vor — sie ist stark hypertrophisch. Läßt der Kranke die Arme hängen, so erscheint links zwischen der clavicularen und spinalen Portion des Deltoides eine seichte Furche, welche rechts vollständig fehlt, da hier die beiden Portionen des Deltoides zu einem einheitlichen Muskel verschmolzen sind. Noch auffallender ist der Unterschied zwischen den zwei Seiten, wenn beide Musculi deltoidei angespannt sind. Dann bildet sich zwischen den beiden Portionen des linken Deltoides eine tiefe Furche oder besser gesagt

eine Grube, welche rechts vollständig fehlt. Es fällt gleichzeitig auf, daß der linke Deltoides viel stärker entwickelt ist als der rechte, daß besonders seine claviculare Portion stark hypertrophisch ist. Unter diesem Muskel läßt sich der Processus coracoideus gut umgreifen, zum Beweise dessen, daß auch der M. pectoralis minor fehlt.

Links wird die vordere Wand der Achselhöhle durch eine zum Oberarm hinziehende verhältnismäßig sehr schwache Hautfalte gebildet, unter welcher auch dann kein Muskelbündel zu tasten ist, wenn der Kranke seinen Arm fest an den Thorax andrückt. Rechts hingegen wölbt sich der normal entwickelte Pectoralis major scharf unter der Haut vor. An Stelle der linken Brustmuskeln ist unter der Haut nur ein schwacher Strang zu fühlen, welcher nach Lengsfelder einem von Henle beschriebenen Fascien-Bündel entspricht. Daß der linke Pectoralis major und minor vollständig fehlt, geht nicht nur aus den beschriebenen Tatsachen, sondern auch daraus hervor, daß auf Berührung der an der vorderen Grenze der Axilla befindlichen Hautfalte mit der Elektrode nicht einmal bei starken faradischen und galvanischen Strömen eine Kontraktion auszulösen ist. Linkerseits ist auch auf dem M. serratus entsprechenden Gebiete keine Kontraktion auszulösen. Wir erwähnten schon einmal, daß die einzelnen Zacken des rechtsseitigen M. serratus sich unter der Haut deutlich vorwölben, während links an der Stelle des Serratus nur Rippen und Intercostalräume zu sehen und zu tasten sind.

Die linke Mammilla zeigt in ihrer Entwicklung kaum irgend welche Abweichung von der rechten, sie ist vielleicht etwas tiefer eingezogen. Die linke Mammilla befindet sich in der Höhe der vierten Rippe, die rechte 1—2 *mm* tiefer. Die Mitte der linken Mammilla liegt um $1^1/_2$ *cm* näher zur Mittellinie des Sternums als die Mitte der rechten. Die Entfernung der linken Mammilla von der Mittellinie beträgt 8 *cm*, die der rechten $9^1/_2$ *cm*. Am Rande beider Warzenhöfe sind einige Härchen zu sehen, rechts etwas mehr als links.

Das Sternum verläuft in schräger Richtung nach rechts und abwärts. In seiner oberen Hälfte wölbt es sich an der Ansatzstelle der rechten Rippen etwas vor, in seiner unteren Hälfte ist gerade umgekehrt am Ende der linken Rippen eine geringgradige Vorwölbung zu sehen. Auf dem den unteren Teil des Sternums deckenden Hautgebiete ist rechterseits eine Haarzone sichtbar, welche sich scharf in der Mittellinie abgrenzt. Auf der linken Hälfte des Sternums ist die Haut unbehaart. Auf der linken Seite des Thorax zeichnen sich alle Rippen von der ersten angefangen gut unter der Haut ab, weil sie nicht von Muskulatur gedeckt sind, wie dies rechterseits

der Fall ist. Die linke dritte Rippe wölbt sich auffallend stark vor. Der Intercostalraum zwischen der dritten und vierten Rippe ist auffallend breit.

Beim Husten wölbt sich der durch seine Breite auffallende dritte Intercostalraum in der Ausdehnung von 5—6 *cm* stark vor; an den anderen Intercostalräumen ist eine solche Vorwölbung nicht zu konstatieren. Bei der Phonation (z. B. beim Aussprechen des Wortes „Kette") wölbt sich auch dieser Intercostalraum stärker vor als die anderen.

Bei tiefer Inspiration ist keine Einziehung der Interkostalräume zu beobachten.

Bei ungezwungener Körperhaltung hängt die linke Schulter leicht herab.

Die Behaarung der Axilla: Man muß zwischen axillarer und brachialer Behaarung unterscheiden. Die axillare Behaarung ist rechterseits umschrieben, 2 *cm* lang, bildet ein dichtes Haarbüschel. Die axillare Behaarung ist hier durch eine schmale Furche von der brachialen Behaarung geschieden, diese ist an der Innenfläche des Oberarmes in der Ausdehnung von 6 *cm* zu sehen. Die brachiale Behaarung ist nicht so scharf begrenzt, ausgebreiteter und schütterer als die axillare Behaarung. In der Wachstumsrichtung der einzelnen Haare ist kein Unterschied zu konstatieren.

Links fehlt die axillare Behaarung vollständig, die brachiale Behaarung dagegen ist in der Ausdehnung von 8 *cm*, also in einer um 2 *cm* größeren Ausdehnung vorhanden als rechterseits. Die Haare sind hier etwas dichter und länger als rechts, wodurch das behaarte Gebiet hier besser abgegrenzt und schärfer umschrieben ist als rechts.

Am linken Oberarme fällt nebst der Hypertrophie der beiden von einander getrennten Teile des Deltoides noch der zwischen dem M. biceps und triceps bestehende Kontrast auf. Während der linke Biceps auffallend schwach ist, ist der Triceps auffallend gut entwickelt. Vergleichen wir den linken und den rechten Oberarm miteinander, so finden wir, daß der linke Triceps wenigstens so dick ist, wie der rechte, vielleicht sogar dicker als dieser.

Betrachten wir den Rücken des Patienten, so fällt uns vor allem auf, daß infolge der Hypertrophie des M. cucullaris sich die linke Hälfte des Nackens etwas stärker vorwölbt, als die rechte.

Ferner fällt auf, daß auch der Rücken asymmetrisch ist. Die Wirbelsäule weist eine geringgradige, linksseitige Skoliose auf. Der stärkste Grad der Verkrümmung entspricht der Höhe des achten Brustwirbels.

Hebt der Kranke seine beiden Arme nach vorne bis zur Horizontalen empor, welche Bewegung zum Vergleiche der Funktion der beiden Musculi serrati dient, so hebt sich die linke Skapula flügelförmig von den Rippen ab und es entsteht zwischen der Innenfläche der linken Skapula und dem Thorax eine tiefe Grube, so daß man die ganze Hand unter die Skapula stecken kann. Dieser Umstand beweist, daß der linke M. serratus anticus vollständig fehlt.

Übrigens befinden sich beide Schulterblätter in gleicher Höhe, welcher Umstand darum Erwähnung verdient, weil man in letzter Zeit die Sprengelsche Difformität, bei welcher ein Schulterblatt höher steht als das andere, auf eine mangelhafte Entwicklung oder auf den Defekt der unteren Portion des Cucullaris zurückgeführt hat.

In unserem Falle ist dieser Muskel in seinem unteren Anteile eher etwas hypertrophisch zu nennen, denn wenn sich der Muskel anspannt, erscheint er dicker als der rechte.

Untersuchen wir den die hintere Wand der Axilla darstellenden M. latissimus dorsi, so finden wir, daß zwischen den beiden Muskeln ein Unterschied besteht; der linke ist nicht so dick und so breit, wie der rechte, besonders in seinem als Teres major bezeichneten Anteile.

Die beiden oberen Extremitäten sind sonst gleichmäßig entwickelt, gleich lang.

In den inneren Organen ist keinerlei Abweichung von der Norm zu konstatieren. Spuren der in der Anamnese erwähnten linksseitigen Pleuritis sind nicht mehr nachweisbar.

Erwähnenswert wäre noch der Umstand, daß links eine Varicocele vorhanden ist und daß an beiden unteren Extremitäten, besonders aber an der linken, erweiterte Venen vorhanden sind.

Andere Anomalien sind am Körper des Kranken nicht zu konstatieren.

Aus der k. k. dermatologischen Universitätsklinik von Prof. Pick in Prag.

# Zur Frage der metastatischen Lymphdrüsenerkrankung beim Rhinosklerom.

Von

Dr. **Alfred Kraus**,
II. Assistent der Klinik.

Während eine zum spezifischen Prozesse des Rhinoskleroms gehörige Beteiligung der regionären Lymphdrüsen früher nicht bekannt war, ja das stets konstatierte Fehlen derselben vielfach in differentialdiagnostischer Beziehung verwertet wurde, führten die Untersuchungen Rónas (1) zu dem gegenteiligen Resultate, daß das Rhinosklerom von einer höhergradigen regionären Lymphdrüsenschwellung begleitet sei. Er berichtet über fünf Fälle von Rhinosklerom mit regionärer Drüsenschwellung und stellt das Postulat auf, daß von nun an jeder Fall von Rhinosklerom nach dieser Richtung genau untersucht werden möge. Bei der Untersuchung der Natur dieser Drüsenschwellungen in einem Falle seiner eigenen Beobachtung vermochte er zuerst aus dem Safte der regionären, geschwellten Drüsen mit Leichtigkeit Reinkulturen von Kapselbazillen zu isolieren, die mit jenen vollständig identisch waren, welche vorher von einer Schnittfläche des Geschwulstgewebes selbst gezüchtet worden waren. Wenngleich sich bei der Untersuchung der exstirpierten Lymphdrüsen charakteristische Bazillen nicht nachweisen ließen, in denselben vielmehr nur ein subakuter entzündlicher Prozeß konstatiert werden konnte, gelangte Róna zu dem Schlusse, daß die an das Rhinosklerom sich anschlie-

ßenden Lymphdrüsenschwellungen den Charakter der metastatischen Erkrankung an sich tragen.

Während diese Befunde zunächst keine Bestätigung fanden, dagegen andererseits direkt auf Widerspruch stießen, berichtete Róna (2) in einer zweiten Arbeit, welche sich mit dem gleichen Thema beschäftigt, über zwei weitere Fälle von Rhinosklerom mit Lymphdrüsenbeteiligung, in deren einem es ihm gleichfalls gelang, aus der Drüse Kapselbazillen in Reinkultur zu züchten, die denselben morphologischen und tinktoriellen Charakter aufwiesen als jene, die aus der bestehenden Nasengeschwulst isoliert werden konnten. Gleichzeitig mit Material einer Drüse von einem skrofulösen Individum und einer an exulzeriertem Nasentupus leidenden Person ausgeführte Kontrollversuche hatten insofern ein negatives Resultat, als die beschickten Nährböden entweder völlig steril geblieben waren oder auf denselben nur zufällige Verunreinigungen aufgegangen waren. Róna fand in diesen Ergebnissen eine Stütze für seine früher ausgesprochene Ansicht, daß die regionären Lymphdrüsengeschwülste beim Rhinosklerom als rhinoskleromatöse Metastasen aufzufassen seien.

Huber (3) berichtete dann die Ergebnisse der histologischen Untersuchung der im zweiten Falle Rónas exstirpierten Lymphdrüsen. Auch Huber aber konnte, soweit er die Drüsen direkt nach der Entnahme fixierte und untersuchte, in ihnen nur einen chronischen Entzündungsvorgang ohne jeden spezifischen Charakter wahrnehmen; dagegen gelang ihm auch der histologische Nachweis der Bazillen im Drüsengewebe, als er die in den Drüsen scheinbar in geringer Menge aber sicher vorhandenen Bazillen durch einen Kunstgriff vermehrte, indem er Gewebsstückchen der Drüsen vor der Fixierung zunächst durch 24 Stunden im Thermostaten auf geeignete künstliche Nährböden brachte, und so gewissermaßen eine Anreicherung des Gewebes mit denselben erzielte. Sichere Mikuliczsche Zellen fand Huber jedoch auch in dem „kultivierten" Gewebe nicht. Seine Untersuchungen führten daher zu dem Schlusse, daß die regionären Lymphdrüsenschwellungen beim Rhinosklerom als spezifisch anzusehen seien, da man in denselben bakteriologisch und histologisch den Rhinosklerombazillus nachweisen könne. Bezüglich der

Dignität gehöre diesem das Vorrecht vor den Mikuliczschen Zellen. Abgesehen von dem zu erhebenden Bazillenbefunde trügen die in den Lymphdrüsen vorhandenen Veränderungen keinen spezifischen Charakter.

Zwei Fälle von Rhinosklerom, die wir in letzter Zeit auf der Klinik beobachten konnten, und die beide letal abgelaufen sind, boten uns die erwünschte Gelegenheit, der durch die angeführten Beobachtungen von Róna und Huber angeregten Frage, die metastatische Lymphdrüsenerkrankung bei Rhinosklerom betreffend, näher zu treten.

Fall I.[1]) Derselbe betraf eine 69jährige Frau. Die Affektion hatte vor mehr als 20 Jahren am linken Nasenflügel begonnen, sich von hier aus langsam aber fortwährend ausgebreitet und nach 12jährigem Bestande das rechte Nasenloch ergriffen, das ganze Naseninnere erfüllt und auch Teile der Oberlippe in sich einbezogen. Als Patientin zum ersten Male Spitalshilfe aufsuchte, waren bereits beide Nasenlöcher durch Tumormassen verstopft, ebenso waren die Nasenspitze, das Septum und die Nasenflügel in dem Tumor aufgegangen. Es wurden damals die beiden Nasenlöcher durch Excision der Tumormassen freigelegt, wodurch das Fortschreiten des Prozesses für eine Zeit wesentlich eingeschränkt wurde. Seit dem Jahre 1892 stand Patientin mit geringen Unterbrechungen in klinischer Behandlung, während welcher Zeit die Affektion sich allmählich auch auf den weichen Gaumen und das Kavum pharyngonasale ausbreitete. Im Februar d. J. 1902 erlag Patientin einer tuberkulösen Basilarmeningitis, welche sich an eine kurze Zeit vorher florid gewordene Lungentuberkulose angeschlossen hatte.

Dem Sektionsprotokoll entnehmen wir folgendes: Das knöcherne Gerüst der Nase nicht abnorm. Der linke Nasenflügel, die Nasenspitze und die vorderste Partie des rechten Nasenflügels vollständig defekt. Dadurch eine einzige Nasenöffnung bedingt, deren Ränder von blutigen Borken bedeckt sind, worunter sich eine etwas härtliche Granulationsmasse befindet. Das Septum narium cartilagineum vollständig fehlend. Die mittlere Partie der Oberlippe etwas verdickt, aber nicht sehr hart. Innere Meningen im Bereiche der Konvexität etwas getrübt, stark serös durchfeuchtet. An der Hirnbasis um die Optici und in den Fossae Sylvii sowie auch in der Gegend der Art. basilaris die Meningen stark verdickt, getrübt, von reichlicher, seröser Flüssigkeit durchtränkt. Das Exsudat flüssig, hie und da Fibrinflocken enthaltend. Uvula vollständig fehlend. Die Gegend des Isthmus faucium, u. zw. der ganze weiche Gaumen, die Gaumenbögen und der Zungengrund von einer höckerigen, graurötlichen,

[1]) Über die Untersuchungsergebnisse dieses Falles habe ich auf der 74. Versammlung Deutscher Naturforscher und Ärzte in Karlsbad berichtet. Siehe „Verhandlungen" pag. 484.

stellenweise — namentlich am Rande — mit einer weißlichverdickten narbigen Epitheloberfläche versehenen Masse durchsetzt, welche auf der Zunge zum Teil auch noch in die Muskulatur hineinragt. Die Halslymphdrüsen beiderseits etwas vergrößert, am Querschnitte von grauroter Farbe, stellenweise weißliche Knötchen zeigend. In beiden Lungen hochgradige tuberkulöse Veränderungen.

Herr Hofrat Chiari hatte die Freundlichkeit, der Klinik eine der vergrößerten Halslymphdrüsen des Falles zu überlassen, wofür ihm der beste Dank gesagt sei.

Dieselbe entstammte der rechtsseitigen Karotisgegend.

Von einer steril hergestellten Schnittfläche, welche — wie die der übrigen bei der Sektion ausgeschnittenen, vergrößerten Halslymphdrüsen am Querschnitt eine graurote Farbe und stellenweise kleine weißliche Knötchen zeigte — wurde, gleichfalls steril, etwas Gewebssaft mit einer Öse abgestrichen, und mit demselben drei Glyzerinagarplatten beschickt. Schon nach 24stündigem Verweilen derselben im Thermostaten waren in allen Strichen reichlich kuppenförmig über das Niveau erhabene Kolonien einer einzigen Art aufgegangen, die — bis Hellergröße erreichend — einen grauen Farbenton, starken Glanz, bedeutenden Feuchtigkeitsgehalt und eine scharfe Umrandung zeigten. Unter dem Mikroskop erwiesen sich dieselben als Reinkulturen des Rhinosklerombazillus. Zur Feststellung des Artcharakters des aus der Drüse gewonnenen Stammes wurde aus dem Geschwulstgewebe eines zweiten zu dieser Zeit auf der Klinik befindlichen Rhinoskleromkranken der „Rhinosklerombazillus" isoliert und beide einer vergleichenden bakteriologischen Untersuchung unterworfen. Das Verhalten beider war in jeder Beziehung gleich.

Eine weitere Kontrolluntersuchung führte ich mit Material von zwei Lymphdrüsen, je einer Hals- und einer Unterkieferlymphdrüse aus, die von einem an Carcinoma ventriculi verstorbenen Patienten herrührten. Bei der Obduktion derselben waren keinerlei pathologische Veränderungen im Bereiche der Nasen-, Mund- und Rachenhöhle erhoben worden und es boten die Drüsen makroskopisch keine Abweichungen von der Norm dar. Auf den mit dem steril entnommenen Gewebssaft derselben, oder nach dem Vorgange Hubers mit Gewebsteilen selbst beschickten Nährböden gingen keinerlei Kapselbakterien

auf, sie blieben entweder steril oder es gingen nur ubiquitäre Eitermikroorganismen auf.

Nachdem — wie aus dem vorhergehenden ersichtlich ist — die bakteriologische Untersuchung in unserem Falle mit der ausschließlichen Anwesenheit des Rhinosklerombazillus ein positives Resultat ergeben hatte, gingen wir an die histologische Untersuchung des Drüsengewebes. Bemerken will ich, daß mit der Drüse die Hubersche Versuchsanordnung nicht durchgeführt wurde, u. zw. deshalb, weil in diesem unserem Falle die Verhältnisse schon dadurch wesentlich andere waren, daß die betreffende Drüse erst bei der 48 Stunden post mortem stattgefundenen Obduktion dem Körper entnommen worden war. Wir haben diese Drüse vielmehr sofort in 10%igem Formol fixiert.

Das Resultat der histologischen Untersuchung nun deckt sich gleichfalls vollständig mit dem von Róna und Huber an den Schnitten des nicht „kultivierten" Drüsengewebes gefundenen Veränderungen. Es fanden sich lediglich die Zeichen eines in der Drüse sich abspielenden, subakuten, durch nichts speziell charakterisierten Entzündungsprozesses. Rhinosklerombazillen im Gewebe aufzufinden gelang mir nicht, und ich kann Huber nur völlig beipflichten, wenn er behauptet, daß es sehr schwer ist die Bazillen, wenn sie in spärlicher Zahl vorhanden seien — und das müssen wir für das Drüsengewebe wohl annehmen — von verschiedenen Zellelementen zu unterscheiden. Endlich konnte auch ich das Vorhandensein der für den Rhinoskleromprozeß charakteristischen Zelldegenerationen, Mikuliczscher und hyaliner Zellen, in der Drüse nirgends konstatieren.

---

Wie bereits erwähnt, hatten wir in einem zweiten Falle von Rhinosklerom Gelegenheit, diese Untersuchungen fortzusetzen, speziell den von Huber vorgeschlagenen Versuchsweg einzuschlagen.

Ich will zunächst über den Verlauf desselben und das Ergebnis der erfolgten Obduktion in Kürze berichten.

Fall II. B. M. 34jährige, verheiratete Arbeiterin, auf die Klinik aufgenommen am 21./IX. 1902. — Die Nasenaffektion bestand seit zwei Jahren, ebensolange konnte Patientin angeblich nicht mehr durch die

Nase atmen. Atmung durch den Mund war nie behindert. Niemals Schlingbeschwerden. Die Affektion verlief vollkommen schmerzlos.

Seit 15 Wochen bestand eine Ohrenaffektion mit beiderseitiger hochgradiger Schwerhörigkeit einhergehend. — Vater der Patientin an Lungentuberkulose gestorben.

Bei der Aufnahme wurden folgende Befunde erhoben:

Sehr schlechter Ernährungszustand. Die Nase erscheint im knorpeligen Anteile leicht assymmetrisch nach rechts gebogen, an ihrer linken Seite am Übergange des knorpeligen in den knöchernen Teil etwas vorgewölbt. Die Begrenzung des linken Nasenloches, welches bedeutend enger erscheint als das rechte, zeigt gegen das Septum zu eine rötliche, ziemlich scharf begrenzte Verfärbung mit leichter, weißlicher Schuppenauflagerung. Dieselbe Veränderung zeigt die übrige Wand des Atrium nasi, soweit sie bei einfacher Inspektion sichtbar ist, beiderseits, doch erstreckt sie sich rechts nicht so weit gegen die Oberlippe nach abwärts wie links. Bei der Palpation fällt die eigentümliche, knorpelharte Konsistenz dieser Teile auf. Die Nasenspitze erscheint ebenso wie die beiden Nasenflügel nur in geringer Ausdehnung beweglich. Untersuchung des Naseninneren: Die rechte Nasenseite ist durch breite Verwachsung der Innenfläche des Nasenflügels mit dem Septum vollständig verlegt. Links eine gleiche Verwachsung bis auf einen für die Sonde noch durchgängigen Spalt. Über den Innenraum der Nase läßt sich daher nichts aussagen, ebenso wie über den Nasenrachenraum, da der weiche Gaumen mit der hinteren Rachenwand bis auf schmale Fistelöffnungen verwachsen ist. Am hinteren Teile des harten Gaumens nach hinten an Extensität zunehmende oberflächliche belegte Exulcerationen. Der weiche Gaumen erscheint dem tastenden Finger sehr derb. Uvula fehlt; an Stelle der Gaumenbögen derbe Narbenstränge, die gegen die hintere Rachenwand hinziehen. Die Erkrankung der Schleimhaut des Rachens reicht nach abwärts bis zum Larynx und hat auch die aryepiglottischen Falten und die Aryknorpel mitergriffen. Die Stimmbänder sind etwas verbreitert, ihre Schleimhaut gelockert, scheinen aber noch von Sklerom frei zu sein.

Die Unterkiefer- und Halslymphdrüsen beiderseits bis zur Mandelgröße geschwellt.

Untersuchungen der Ohren: Beiderseits chronische eitrige Mittelohrentzündung mit Granulationsbildung und Caries der Paukenhöhlenwände.

Befund rechts: Warzenfortsatz nicht druckempfindlich. Äußerer Gehörgang hinten oben etwas vorgewölbt. An der vorderen oberen Peripherie ein über erbsengroßer Granulationspolyp, welcher das ganze Gesichtsfeld bis auf einen schmalen Spalt hinten unten verdeckt, durch welchen eitriges Sekret sich entleert. Trommelfell nicht sichtbar.

Befund links. Am inneren Ende des äußeren Gehörganges ist hinten oben ein breit aufsitzender, etwas über stecknadelkopfgroßer Polyp zu sehen. Vorn und unten ist die Paukenhöhlenschleimhaut, die blaß aussieht und sezerniert, sichtbar. Trommelfell fehlend.

Der aus den Ohren sich entleerende Eiter enthält neben anderen Mikroorganismen vorwiegend Rhinosklerombazillen.

Am 4./X. 1902 wurde ein über bohnengroßes, am hinteren Rande des rechten Kopfnickers, etwa vier Querfinger unterhalb des Warzenfortsatzes gelegenes, aus mehreren kleineren Drüsen bestehendes Paket extirpiert, das beim Betasten durch die Haut als eine einzige, scheinbar vergrößerte Drüse imponiert hatte. Auf den mit Teilen und Gewebssaft dieser Drüsen beschickten Nährböden gingen weder Rhinosklerombazillen, noch andere Mikroorganismen auf; sie blieben vollständig steril.

Am 28./X. 1902 wurde die Tumormasse beider Nasenhöhlen mit dem Thermokauter zerstört, und beiderseits ziemlich starke Drainage-Röhren eingeführt, die auch weiterhin daselbst belassen wurde. Eine gleichzeitig aus dem Geschwulstgewebe vorgenommene Impfung hatte Rhinosklerombazillen in Reinkultur ergeben. An die Operation schloß sich eine andauernde eitrige Absonderung aus beiden Nasenhälften. Eine ebensolche hielt auch aus beiden Ohren an, mit starken Schmerzen — besonders rechterseits — einhergehend.

Am 22./X. 1902 wurde der oben beschriebene Polyp, der den rechten Gehörgang nahezu völlig verlegte und den Sekretabfluß stark behinderte, mit der kalten Schlinge entfernt. Er hatte die Größe einer kleinen Erbse und wurde nach Alkoholhärtung in Paraffinserien geschnitten. Die Vermutung, daß sich in demselben für den rhinoskleromatösen Prozeß charakteristische Gewebsveränderungen finden würden, bestätigte sich nicht, die histologische Untersuchung führte vielmehr zu dem Resultate, daß es sich um ein ungemein zellreiches Granulationsgewebe mit stellenweisen Übergängen zu Bindegewebsneubildung handelte, daß aber nirgends spezielle Characteristica aufwies.

Die Nasenatmung war seit der Vornahme der Operation größtenteils unbehindert.

Nichtsdestoweniger verschlimmerte sich das Allgemeinbefinden der Pat. während ihres Aufenthaltes auf der Klinik von Tag zu Tag. Unter beständigen Fiebertemperaturen, die regelmäßige abendliche Steigerungen aufwiesen, und auf einen Lungenprozeß hinwiesen, trat ein ziemlich rascher Kräfteverfall auf. Trotz der eingeleiteten Behandlung (Sublimatausspülungen, 1:1000, Jodoformeinsufflationen) nahm auch die Ohrenaffektion beiderseits beständig an Intensität zu und ging namentlich rechterseits mit großer Schmerzhaftigkeit einher. Endlich ließen sich auch deutliche Zeichen eines ausgebreiteten Lungenprozesses konstatieren, der sich ebenso auffallend rasch ausbreitete, wie er in die Erscheinung getreten war. In den allerletzten Tagen litt Pat. an fortwährenden unstillbaren Diarrhoen und am 20/XII. 1902 erfolgte der Exitus letalis unter den Erscheinungen eines — durch die Plötzlichkeit seines Eintrittes zunächst völlig unerklärbaren — Kollapses.

Aus dem vom Herrn Hofrat Chiari erhobenen Obduktionsbefund ist folgendes hervorzuheben.

Nase in ihren knorpeligen Teil etwas eingesunken, Nasenflügel eingezogen, Nasenöffnungen selbst enger, linke mehr als die rechte, erstere 4, letztere 7 *mm* breit. Haut in der Umrandung der Nasenöffnungen, sowie auch die Haut des an das septum narium angrenzenden obersten Teiles des Mittelstückes der Oberlippe narbenartig verdichtet. Oberlippe deutlich hinaufgezogen. Beide Lungen total angewachsen, in den Oberlappen von sehr reichlichen Gruppen käsiger Knötchen durchsetzt, in den Spitzen außerdem bis gänseeigroße Kavernen; in den übrigen Lappen nur zerstreute Gruppen käsiger Knötchen. — Im Pharynx an Stelle des weichen Gaumens Narbenbildung, durch welche bei Verlust der Uvula eine spitzbogenartige Verengerung des Isthmus faucium und auch der pars nasopharyngea bedingt wird. In der hinteren Wand des Larynx, zwischen den Aryknorpeln eine unregelmäßige, zerklüftete, etwa 1 *cm*² große Ulzerationsstelle. Lymphdrüsen am Halse durchwegs etwas vergrößert, auf dem Durchschnitte rötlichgrau. Im untersten Ileum mehrere bis haselnußgroße käsige Knoten. In der Mucosa des Dickdarms ausgebreitete, bis in das Rektum reichende tuberkulöse Ulzeration. Die Besichtigung des Schläfenbeines zeigt am rechten Felsenbein das Tegmen tympani von weichem grauweißlichen Granulationsgewebe erfüllt, welches auf die Außenfläche der anliegenden Pachymenynx sich fortsetzt. Weiters auch noch Nekrose an der hinteren Wand des Cavum tympani an dem Beginne des sinus sigmoideus. Bei Eröffnung der Nase nach Harke zeigt sich in dem vordersten Viertel des unteren Nasenganges rechts wie links eine bis zu den Nasenlöchern sich erstreckende derbe grauweißliche Gewebswucherung, welche die vorderen Enden der unteren Nasenmuscheln mit dem vorderen Ende des Sept. narium verbindet und jederseits von einem, am Nasenloch beginnenden, ca. 4 *mm* weiten, 1 *cm* langen Kanale durchsetzt ist. Übrige Nase normal, Mucosa blaß.

Was nun die Befunde betrifft, die bezüglich der Frage der metastischen Drüsen-Erkrankung in diesem Falle erhoben werden konnten, ist folgendes mitzuteilen: Daß die Sektion durchwegs eine Vergrößerung der Halslymphdrüsen ergeben hatte, wurde bereits erwähnt. Wiederum hatte Herr Hofrat Chiari, dem hiefür der beste Dank abgestattet sei, die Freundlichkeit, uns eine der Drüsen zu überlassen. Die Versuche wurden nun hier analog der Huberschen Anordnung ausgeführt, d. h. es wurde mit steril entnommenem Gewebsaft sowie mit kleinen Teilen der Drüse selbst Nährböden beschickt, durch 24 bis 48 Stunden bei einer Temperatur v. 37° im Thermostaten belassen, dann erst wurden diese „kultivierten" Drüsengewebsteile in Alkohol absolutus fixiert und in Paraffinserien untersucht. Der übrige größere Teil der Drüse wurde sofort in 10%igem Formol konserviert und nach Alkoholhärtung gleichfalls in Paraffinserien untersucht.

Die bakteriologische Untersuchung nun ergab wiederum aus dem Gewebssaft der Drüse und aus ihren Gewebsteilen ein überaus üppiges Wachstum von Rhinosklerombazillen in Reinkultur, die sich in nichts von den vorigen Stämmen sowie von den zu Lebzeiten der Pat. aus dem Geschwulstgewebe selbst gezüchteten unterschieden.

Was nun das Ergebnis der histologischen Untersuchung des Drüsengewebes betrifft, so muß zunächst betont werden, daß sich die Drüse in ihrer Gänze von hochgradiger Tuberkulose ergriffen zeigte, und in den zentralen Partien zum großen Teile verkäst war. In den sofort nach der Entnahme fixierten und untersuchten Drüsenpartien fand sich ein Entzündungsprozeß, der aber recht gut auf Rechnung der vorhandenen tuberkulösen Affektion allein gesetzt werden konnte; dagegen ließen sich in ihnen keinerlei für Rhinosklerom charakteristische Veränderungen nachweisen. Die kultivierten Drüsenpartien zeigten gleichwohl auch sehr ausgesprochene tuberkulöse Prozesse und entsprechende entzündliche Veränderungen, doch fanden sich in diesen Teilen der Drüse — namentlich in jenen, die durch 48 Stunden im Thermostaten belassen worden waren — reichliche Rhinosklerombazillen. An manchen Stellen waren dieselben so gehäuft, daß man das Aufstrichpräparat einer Reinkultur vor sich zu haben glauben konnte; hie und da sah man sie in zusammenhängenden Massen das Innere der Drüse einnehmen und sich von hier auf die äußere Begrenzung derselben fortsetzend, die überall von dichten Zügen derselben besetzt war. Die Färbbarkeit des Drüsengewebes hatte durch den Aufenthalt desselben im Thermostaten mehr oder minder gelitten. Mikuliczsche und hyaline Zellen fanden sich nicht, dagegen ab und zu große, geblähte Zellen, die ich — da sie sich ausschließlich in den Lymphräumen befanden, für gequollene Endothel-Zellen halte, welche die Rolle von Phagocyten spielen.

Aus dem gesagten geht hervor, daß in unseren beiden Fällen der bakteriologische, in dem letzteren auch der histologische Nachweis des Rhinosklerombazillus in den Drüsen gelungen ist, worin nach Huber einzig und allein der spezifische Charakter der rhinoskleromatösen Drüsenerkrankung besteht.

---

Doch glaube ich, daß sich die Frage nach der metastatischen Drüsenerkrankung beim Rhinosklerom nicht eher mit Sicherheit wird entscheiden lassen, als bis wir die Wesenheit

des Rhinosklerombazillus genauer erkannt haben werden. Wir sind bis heute noch nicht in der Lage, ihn von verwandten Kapselbakterien, so besonders vom Bacillus pneumoniae Friedländer und vom Ozaenabazillus zu unterscheiden. Es glaubt zwar Clairmont (4), daß auf Grund von kulturellen Differenzen und Unterschieden in der Tierpathogenität 3 verschiedene Arten von Kapselbazillen, unter denen sich die Art „Sclerombazillus" befindet, zu unterscheiden sind, doch stehen dieser Ansicht zahlreiche Befunde anderer Autoren gegenüber. Die Bemühungen Wildes (5), in der spezifischen Immunisierungsmethode ein sicheres Merkmal zu gewinnen, um die genannten Bakterien von einander zu trennen, sind bisher ohne entscheidendes Resultat geblieben. führten vielmehr zu dem Schlusse, „daß wir im Sklerombazillus eine in allen Energien (Resistenz der Kulturen, Zersetzungen und chemische Prozesse, Pathogenität, Entwicklung von Agglutininen) dauernd herabgesetzte Form des Friedländerschen Bazillus vor uns hätten".

Auch Klemperer und Scheier (6) kommen auf Grund ihrer Untersuchungen zu der Ansicht, daß der Rhinosklerombazillus mit den Friedländerschen Bazillen identisch ist. Nichts beweise, aber vieles spreche dagegen, daß er der Erreger des Skleroms sei. Er gleicht wie der Ozaenabazillus in jeder Hinsicht vollkommen dem Friedländerschen Bazillus, der auch in den gesunden oberen Luftwegen und bei anderen Erkrankungen derselben sich häufig findet. Daraus folge für den Rhinosklerombazillus, daß er ein Friedländerscher Bazillus sei, der sich beim Sklerom besonders lebhaft vermehre, vielleicht auch — was nicht erwiesen — in dem skleromatösen Gewebe sekundäre Veränderungen hervorruft, und so an der Gestaltung des Krankheitsbildes mitwirkt, nicht aber dessen Ursache sei. Man habe daher nicht von „Sklerombazillen", sondern nur von „Friedländerschen Bazillen bei Sklerom" zu sprechen.

In der Tat fehlt es in der bakteriologischen Literatur nicht an Angaben, die die Frage nach der Wesenheit der Frisch schen Bazillen als spezifische Erreger des Rhinoskleroms in dem gleichen Lichte erscheinen lassen. So fand sie u. a. de Simoni (7) nicht selten in der Nasenschleimhaut des Menschen bei leichten Entzündungen und in der fast normalen Schleimhaut bei Tieren, so daß er es für fraglich hält, ob nicht der Rhinosklerombazillus ein durch besondere Anpassungsbedingungen veränderter Friedländerscher Pneumoniebazillus ist. Auch der Nachweis von Frisch schen Bazillen im Gewebe bei einem Falle von beträchtlicher Hypertrophie der Rachentonsille läßt de Simoni (8) die Vermutung aussprechen, daß es sich hier um Friedländersche Pneumonie-Bazillen han-

delte, die auf dem Wege einer lebhaften Phagocytose in das Innere der Tonsillen gelangt wären.

Babes (9) fand, „daß der Friedländersche Bazillus, der Ozaenabazillus oder überhaupt dem Rhinosklerombazillus ähnliche Bakterien in etwa 20% gesunder Nasen vorkommt“ und ferner, daß „die chronischen Entzündungen der Nasenschleimhaut in etwa 50% der Fälle diese schleimigen Bazillen enthalten“ (pag. 422). Was nun den Artcharakter der Rhinosklerombazillen anbelangt, so resumiert Babes das vorliegende Tatsachenmaterial dahin, daß wir momentan „einer streng wissenschaftlichen Grundlage um das Bakterium Frisch von gewissen anderen Kapselbazillen zu unterscheiden und dasselbe als das spezifische Virus des Rhinoskleroms ansprechen zu können“ (pag. 423) ermangeln.

Bezüglich der Verwertung unserer Bazillenbefunde in den Drüsen zur Entscheidung der Frage der metastatischen Natur derselben, möchte ich ferner darauf hinweisen, daß unsere Kenntnisse über das Verhalten des Lymphdrüsensystems den Mikroorganismen gegenüber in den letzten Jahren wesentliche Bereicherungen erfahren haben. So haben die Untersuchungen von Perez (10) über den Keimgehalt normaler Lymphdrüsen gezeigt, daß die Lymphdrüsen zum Unterschiede von allen anderen Organen und Geweben des Körpers, schon unter normalen Verhältnissen Mikroorganismen, wenn auch nur in geringer Menge, enthalten, und daß diese sich ausschließlich im Innern des Lymphdrüsenparenchyms finden. Perez konnte im Parenchym normaler Drüsen Mikroorganismen wie Staphylokokken, Streptokokken, pathogene Sarcinen u. s. w. nachweisen und nimmt an, daß ein beständiges Einwandern von Bakterien durch kleinere Verletzungen der Haut sowie der Schleimhäute des Respirations- und Digestionstraktus in die Drüsen stattfindet, daß die in das Drüsenparenchym gelangten Mikroorganismen sich in diesem kürzere oder längere Zeit erhalten können, da sich die Lymphe wegen Fehlens baktericider Eigenschaften als Nährsubstrat für sie besonders eigne. Je länger sie sich in dem Drüsenparenchym fänden, destomehr vermindere sich unter dem Einflusse der Lymphdrüsensäfte ihre Virulenz, wodurch dem Lymphdrüsensystem eine Bedeutung als Schutzvorrichtung gegenüber den durch Haut und Schleimhautflächen eindringenden Mikroorganismen zukomme.

Kälble (11) führte Untersuchungen über den Keimgehalt normaler Bronchiallymphdrüsen aus. Bei Tieren, speziell Schweinen, denen die Bronchiallymphdrüsen sofort nach dem Tode behufs Vermeidung einer postmortalen Einwanderung von Mikroorganismen herausgenommen wurden, ergab die experimentelle Drüsenverimpfung auf Meerschweinchen unter zwanzig Fällen

3mal ein positives Resultat, indem die infizierten Tiere binnen 11 bis 14 Tagen an kroupöser Pneumonie zu Grunde gingen. Auf Nährböden konnte Kälble aus Drüsen die verschiedensten Bakterienarten, wie Staphylokokken, Streptokokken, den Friedländerschen Pneumoniebazillus, Diplokokken der Pneumonie, Kolibazillen, u. s. w. kultivieren und konstatieren, daß die Mehrzahl der Mikroorganismen einen hohen Grad von Virulenz besaß und sich für andere Tiere pathogen erwies.

Aus den zitierten Angaben, Mikroorganismenbefunde im Gewebe normaler Drüsen betreffend, geht hervor, daß bei der Deutung von Bakterienbefunden in Drüsen überhaupt, eine gewisse Reserve notwendig sein wird. Doppelt wird diese aber bei der Abschätzung unserer eigenen sowie der damit übereinstimmenden Befunde Hubers als für die metastatische Lymphdrüsenerkrankung beim Rhinosklerom charakteristisch am Platze sein, einmal weil wir den Rhinosklerombazillus von anderen Kapselbazillen speziell dem Friedländerschen zu differenzieren noch nicht in der Lage sind, zweitens weil — wie wir angeführt haben — der letztere im Parenchym auch normaler Drüsen zu wiederholtenmale nachgewiesen werden konnte, drittens endlich, weil, wie u. a. Babes angibt, in 50% aller chronischen Entzündungen der Nasenschleimhaut Kapselbazillen vorhanden sind und auch infolgedessen leicht in die regionären Drüsen einwandern können.

So bemerkenswert mir auch der negative Ausfall der Kontrollversuche bei Huber und uns selbst, sowie namentlich der Umstand, daß wir aus einer anderen der Patientin intra vitam entnommenen Drüse keinerlei Bazillen isolieren konnten, zu sein scheint, so glaube ich doch, daß den diesen gegenüberstehenden positiven Kapselbazillenbefunden in rhinoskleromatösen Drüsen aus den soeben angegebenen Gründen eine unbedingt sichere Bedeutung in dem Sinne einer Metastase noch nicht zukommt.

---

Entspricht diese Auffassung dem heutigen Stande unseres Wissens, so möchte ich betreffs der von so vielen Seiten bereits vergeblich versuchten Differenzierung des Rhinosklerombazillus vom Friedländerschen und dem Bacillus ozaenae folgendes bemerken:

Von den älteren Untersuchern ganz abgesehen, stützen die jüngeren Autoren, so Wilde, Klemperer und Scheier, ihre Ansicht auf das Resultat der Agglutinationsversuche. Von

einer spezifischen Gattungsreaktion im Sinne Zupniks (12, 13) war denselben noch nichts bekannt. Bestätigen sich die Befunde dieses Autors, daß Bakterien, welche auf Grund einer ganzen Anzahl gemeinschaftlicher, sowohl ihre morphologischen und mikrochemischen, wie die kulturellen Eigentümlichkeiten betreffender Merkmale zu einer Gattung im botanischen Sinne zu vereinigen sind, durch das Immunserum, das mit Hilfe einer x-beliebigen Art dieser Gattung hergestellt wurde, agglutiniert werden, so kommt der Agglutination keine Artspezifität, sondern im erwähnten Sinne eine Gattungsspezifizität zu.

Es wäre demnach auf Grund dieser Untersuchungsergebnisse wohl möglich, daß unsere drei in Rede stehenden Bakterien doch noch verschiedene Arten darstellten, wenn sie auch von einem aus einem derselben dargestellten Immunserum sämtlich agglutiniert werden. Die betreffende Entscheidung könnte durch genaue Berücksichtigung der quantitativen Agglutinationsverhältnisse erbracht werden. Man müßte zu diesem Zwecke die Immunsera sämtlicher drei Bakterien verwenden und die Untersuchungen auf eine möglichst große Zahl von Stämmen ausdehnen, die den verschiedensten Fundorten entstammen.

Außer der Agglutination wird, wie aus den erwähnten Untersuchungen von Zupnik hervorzugehen scheint, eine umfangreichere kulturelle Untersuchung, als sie bisher üblich war, zur Feststellung einzelner Arten innerhalb der erwähnten Gattung führen können.

---

Meinem hochverehrten Chef, Herrn Professor F. J. Pick, gestatte ich mir den wärmsten Dank für die wohlwollende Förderung dieser Arbeit auszusprechen.

## Literatur.

1. Róna. Über Rhinosklerom. Arch. f. Dermatologie u. Syphilis. 1899. Bd. XLIX. p. 265.

2. Róna. Zur Pathologie des Rhinoskleroms. 1. Ein zweiter Fall von Rhinosklerom mit regionären Lymphdrüsenmetastasen. Archiv für Dermatol. u. Syph. 1901. Bd. LVIII. p. 165.

3. Huber. Zur Pathologie des Rhinoskleroms. 2. Histologische Befunde bei rhinoskleromatösen Drüsenerkrankungen. Arch. f. Dermatol. u. Syph. 1901. Bd. LVIII. p. 170.

4. Clairmont. „Differentialdiagnostische Untersuchungen über Kapselbakterien." Zeitschr. f. Hygiene u. Inf. Krht. 1902. Bd. 39. pag. 1.

5. Wilde. Über den Bacillus pneumoniae Friedländer und verwandte Bakterien. Diss. Bonn. 1896.

6. Klemperer und Scheier. Über die Identität der Ozaena und Rhinosklerombazillen mit Friedländerschen Bazillen. Zeitschr. f. klin. Med. Bd. XLV. 1902.

7. de Simoni, A. Über das nicht seltene Vorkommen der Frischschen Bazillen in der Nasenschleimhaut des Menschen und der Tiere. Zentralblatt für Bakt. Band XXV. pag. 525. Ref. Baumgartens Jahresberichte. 1899. p. 526.

8. de Simoni, A. Della presenza dei bacilli del Frisch in un case d' ipertrofia delle tonsille palatine. Riforme med. Nr. 251—252. pag. 805. Ref. Baumgartens Jahresberichte. 1899. p. 527.

9. Babes. „Das Rhinosklerom" in Kolle-Wassermanns Handbuch der pathog. Mikroorg. 13. u. 14. Lief. 1903. pag. 408.

10. Perez. Über das Verhalten des Lymphdrüsensystems den Mikroorganismen gegenüber. Zentralbl. f. Bakt. 23. 1898.

11. Kälble. Untersuchungen über den Keimgehalt normaler Bronchiallymphdrüsen. Diskussion München 1899. Zit. nach Lubarsch-Ostertag Ergebnisse. Bd. VII. 149.

12. Zupnik. Über die Tuberkulinreaktion. Deutsches Archiv für klin. Med. Bd. LXXVI. 290. 1903.

13. Zupnik und Posner. Typhus und Paratyphus. Prager med. Wochenschrift. 1903. Nr. 18.

Aus der kgl. dermatolog. Klinik des Herrn Prof. Dr. Posselt zu München.

# Zur Lehre von den Talgdrüsengeschwülsten.

Von

Dr. **Richard Kothe.**

(Hiezu Taf. XV—XVIII.)

(Schluß.)

Es wird sich empfehlen, das Krankheitsbild und die Anatomie dieser eigenartigen Naevi kurz zu skizzieren, um auf diese Weise durch Vergleichung mit den bei den Adenomen „Typus Pringle" erhobenen Befunden zu einem Urteil über die Richtigkeit der Jadassohnschen Auffassung, daß diese beiden Affektionen als identisch zu erachten seien, zu gelangen.

Es handelt sich in allen Fällen um halbseitige, strichförmige Naevi, welche zumeist aus stecknadelkopf- bis linsengroßen Einzeleffloreszenzen zusammengesetzt sind, die oft ein warzenähnliches Aussehen haben, und fast stets erweiterte Follikelmündungen erkennen lassen.

Wie bei den im Gesicht disseminierten Adenomata sebacea, so finden wir auch hier, daß die Patienten, welche sich aus beiden Geschlechtern in gleicher Weise rekrutieren, durchschnittlich im 20.—25. Lebensjahr stehen; es ist aber doch ersichtlich, daß sich dies Leiden zumeist früher als jene Erkrankung entwickelte. Kongenital war die Affektion im Fall von Oppenheimer, sie bestand seit frühester Kindheit in beiden Fällen von Bandler. Merkwürdig ist die Beobachtung von Dorst und Delbanco, daß die linke Gesichtsseite von Geburt an

die rechte erst seit dem 9. Lebensjahr betroffen war. Bei Pollitzer entwickelte sich der Naevus erst im 18.—19. Jahr. Hervorgehoben werden muß noch, daß in einem Fall sich die Affektion zeitweilig vergrößerte, dann aber seit mehreren Jahren stationär blieb (Pollitzer), und in einem anderen besonders in den letzten Jahren stärkeres Wachstum bemerkbar wurde (Bandler).

Über die geistige Beschaffenheit der Kranken finden wir nur wenige Angaben. Oppenheimer erwähnt, daß sein Patient einen dummen, trägen Eindruck machte, während Dorst und Delbanco ihre Kranke als intelligent bezeichnen.

Der mikroskopische Befund weist im großen und ganzen Ähnlichkeit mit dem beim Talgdrüsenadenom „Typus Pringle“ auf. Wir finden ebenfalls, daß die mächtig entwickelten und massenhaften Talgdrüsen den Hauptbestandteil der kleinen Tumoren ausmachen. Während aber dort in einigen Fällen der Bau der Drüsenläppchen und die Struktur der Talgzellen in den verschiedenen Zonen eines Läppchens geringe Abweichungen vom normalen Typus erkennen ließen, konnte hier nichts derartiges bemerkt werden. Das Erhaltensein der Funktion wurde von Jadassohn und Bandler an Osmiumpräparaten nachgewiesen. Die Lagerung der Talgdrüsen innerhalb des Corium entspricht stets den gewöhnlichen Verhältnissen.

Die Anzahl der Lanugohärchen wird durchweg als spärlich angegeben, die Talgdrüsen besitzen meistens selbständige Ausführungsgänge, welche oft bedeutend erweitert sind. Bei Pollitzer finden sich auch innerhalb der Talgdrüsen selbst Cysten.

Im Gegensatz zum Adenoma sebaceum treffen wir hier niemals Hypertrophie des Bindegewebes, welches manchmal sogar spärlich entwickelt ist, dagegen öfters entzündliche Erscheinungen in demselben. Als Ursache der kleinzelligen Infiltration kann, wenn nicht schon die Lokalisation und Größe des Tumors dieselbe abgeben, nach Jadassohn die Annahme genügen, daß ein gewisser, gleichsam latenter Entzündungszustand bei diesen Naevi immer vorhanden ist, und daß darum die geringsten Reize genügen, um an diese Stelle eine manifeste Entzündung zu setzen.

Hie und da wurden auch Nester von typischen Naevuszellen bemerkt (z. B. Dorst und Delbanco), welche beim Adenoma sebaceum niemals erwähnt wurden.

Das Verhalten der elastischen Fasern hat nur Oppenheimer untersucht, welcher fand, daß diese an der Grenze zwischen Corium und Epidermis viel mächtiger als normal vorhanden waren; auch das elastische Netz zwischen den Drüsen erschien stärker, was Oppenheimer dadurch zu erklären sucht, daß dessen Fasern durch die massenhaften Drüsen zusammengedrängt wurden.

Die Schweißdrüsen konnten einigemal nicht gefunden werden, in anderen Fällen waren sie entweder normal oder, wie in den beiden Fällen von Bandler, sehr groß und mächtig, mit erweitertem Lumen und auffallend deutlichen, glatten Muskelfasern.

Es möge hier beiläufig erwähnt werden, daß es auch halbseitige Naevi gibt, welche zum größten Teil aus hypertrophischen, sonst aber normalen Knäueldrüsen bestehen. Der erste derartige Fall ist meines Wissens der von Petersen (74, 75) beschriebene. Von späteren Beobachtungen nennen wir die von Elliot (37), Beier (10), Villard und Paviot (72, 109) und Délore (32).

Schließlich sei noch bemerkt, daß im Fall von Dorst und Delbanco (36) die mikroskopische Untersuchung eine Doppelnatur dieser Geschwülste ergab, welche sich zum Teil als „multiple, umschriebene Talgdrüsenhypertrophie", resp. Adenoma sebaceum, zum Teil als typische Beispiele des Epithelioma adenoides cysticum erwiesen. Diese beiden Geschwulstformen lagen in der Haut der Pat. wirr nebeneinander. Ein durch zwei benachbarte Tumoren gelegter Schnitt gibt in engster Nachbarschaft die beiden mikroskopischen Bilder in typischer Ausbildung.

Gestützt auf die Tatsache, daß die Existenz der systematisierten Talgdrüsennaevi erwiesen ist, gelangt Jadassohn (52) zu dem Schluß, daß zwischen diesen und den Adenomata sebacea des Gesichtes noch weitere Analogien bestehen, und daß letztere daher auch in die Gruppe der Naevi einzureihen sind.

Man hat neuerdings den Naevusbegriff auch auf die Talgdrüsen in der Mundschleimhaut auszudehnen versucht. Vorher standen sich hier verschiedene Meinungen entgegen. Audry (5) meinte, daß es sich um verirrte, eingestülpte Keime handle, die aus dem foetalen Leben entstammen und sich in der Pubertät entwickeln. Bettmann (13) nahm an, daß man es mit praeformierten Gebilden zu tun habe, die durch einen äußeren Reiz zur stärkeren Funktion angeregt und so makroskopisch sichtbar wurden. Zander (114) und Heuß (50) ließen dagegen diese beiden Entstehungsarten nicht gelten, sondern behaupteten auf Grund mikroskopischer Untersuchungen, daß es eine postembryonale, typische Talgdrüsenneubildung sei, die aus einer primären Wucherung der Mundhöhlenschleimhaut hervorgehe.

Schließlich stellte Delbanco (31) die Meinung auf, daß es sich bei der Entwicklung von Talgdrüsen in der normaler Weise talgdrüsenfreien (?) Mundschleimhaut um abnorme, kongenitale Keimesanlagen handle, die zu einer bestimmten Zeit des Lebens sichtbar werden und durch besondere Einflüsse zu exzessivem Wachstum gelangen können. Aus diesem Grund rechnet er diese Bildungen zu den „Naevi".

Bevor wir die Richtigkeit dieser Auffassung von Delbanco, als auch der von Jadassohn diskutieren können, müssen wir zuerst darüber klar werden, was man unter der Bezeichnung Naevus versteht. Nach Hallopeau, Unna u. a. kann man die Naevi in folgender Weise definieren:

Es sind angeborene oder hereditär veranlagte, und dann zu verschiedenen Zeiten des Lebens sichtbar werdende und äußerst langsam sich entwickelnde, durch Farbe oder Form der Oberfläche auffallende, umschriebene, kleinere Mißbildungen der Haut, wobei die Neubildung einen, mehrere oder alle Bestandteile der Haut betreffen kann.

Jadassohn (52) unterscheidet in Analogie zu der Virchowschen Benennung von histioiden und organoiden Geschwülsten zwischen Organnaevi, bei welchen die abnorme Lagerung, Vermehrung und Vergrößerung von Organen das Wesentlichste im Aufbau derselben ausmacht, und zu welchen die Gefäß-, Haar-, Talgdrüsen- und Schweißdrüsennaevi gehören, und zwischen Gewebsnaevi, welche sich aus einfachen Gewebsbestandteilen zusammensetzen.

In ähnlicher Weise teilen Hallopeau und Leredde (47) die Naevi in einfache und assoziierte ein, zu welch letzteren sie rechnen: multiple Neurofibrome, systematisierte Naevi, Adenoma sebaceum, Knäueldrüsengeschwülste und Syringocystadenom.

Die congenitale Natur der multiplen Talgdrüsengeschwülste ist schon viel früher von englischen und französischen Autoren (Pringle, Besnier, Doyon, Crocker) behauptet worden, von denen einige (z. B. Besnier) dieselben geradezu als Naevi bezeichnen. Diesem Standpunkt hat sich für einen größeren Teil der Fälle Barlow (9) [1]) angeschlossen, indem er nämlich diejenigen Fälle, welche sich durch besonderen Gefäßreichtum und durch Neubildung im Corium auszeichnen (Pringle (86), Crocker (28), sowie diejenigen, bei denen Papillenwucherung konstatiert wurde (Taylor und Barendt) (105) als Naevi mit sekundärer Hyperplasie der Talgdrüsen von den Fällen unterscheidet, bei welchen (Caspary) (22) nur eine Vermehrung der Talgdrüsen gefunden wurde.

Die Absonderung des Falles von Caspary (22) wird von Jadassohn (52) [2]) mit dem Hinweis darauf bekämpft, daß auch hier, wie aus dem klinischen Befund hervorgeht, „papilläre Auswüchse" vorhanden und kleine Gefäße auf der Haut sichtbar waren. Wenn das mikroskopische Bild nichts davon ergeben habe, so könne die Spärlichkeit des zur Verfügung gewesenen Materials die Ursache davon sein. Es ist aber nicht recht ersichtlich, mit welchem Recht der Reichtum an Gefäßen und die Hypertrophie des Bindegewebes als Beweismittel für die Naevusnatur dieser Fälle herangezogen wird, da derartige Veränderungen bei den systematisierten Talgdrüsennaevi niemals gefunden worden sind

[1]) l. c. pag. 85.

[2]) l. c. pag 366.

Bezüglich des kongenitalen Ursprungs der Naevi betont Hallopeau (47) ausdrücklich, es sei nicht notwendig, daß die kongenitalen Neubildungen schon bei der Geburt vorhanden seien; es genüge hiefür die kongenitale Anlage, da es nachgewiesen sei, daß Naevi sich erst später entwickeln können (Naevi tardifs — Fournier)[1]), wie u. a. eine Statistik beweist, nach welcher die Zahl der Naevi bei Erwachsenen viel größer als bei Neugeborenen ist.

In diesem, wie mir scheint, viel zu weit gefaßten Sinne sind nun allerdings die meisten multiplen Talgdrüsengeschwülste als kongenital zu betrachten. Aber es erscheint doch auffallend, daß in einigen Fällen (z. B. Marullo) (66) eine wesentliche Verschlimmerung, die das Leiden überhaupt erst auffällig machte, erst in den letzten Jahren, d. h. um die Zeit der Pubertät erfolgt ist, während in anderen Fällen die Affektion überhaupt erst im 14. (Crocker) (28) und im 19. Lebensjahr (Laver) (63) auftrat. Die Pubertät bildet aber (Jarisch) (55)[2]) eine Entwicklungsperiode, zu welcher eine erhöhte Zelltätigkeit im ganzen Organismus, und insbesondere eine lebhaftere Entwicklung der Körperhaare und ihrer Anhangsorgane, der Talgdrüsen, stattfindet. Unter diesen Umständen kann es, wie Wolters (103)[3]) mit Recht sagt, „durch zu starke Zellvermehrung zur Bildung von Neoplasmen kommen, die zu ihrer Entstehung der hypothetischen embryonalen Keime sehr wohl entbehren können."

Auf Grund der histologischen Ergebnisse in den Fällen von Pick (78) und von Dorst und Delbanco (86), in welchen es sich um Mischgeschwülste von Adenoma sebaceum und Epithelioma adenoides cysticum handelt, kann man annehmen, daß beide Geschwulstformen in verwandtschaftlichen Beziehungen zu einander stehen. In Bezug auf das Epithelioma aden. cyst. haben aber Jarisch (54) und Wolters (113) betont, daß diese Neubildung zur Pubertätszeit entsteht, und im Hinblick darauf als auch mit Rücksicht auf den histologischen Befund sich nachdrücklich dagegen verwahrt, daß dieselbe zu den Naevi zu rechnen sei. — Von französischen Autoren, wie auch von Jadassohn (52) wird zu Gunsten der Naevusnatur noch die Vorliebe der Talgdrüsengeschwülste für das Gesicht und die symmetrische Anordnung daselbst angeführt. Eine solche ist allerdings in fast allen Fällen vorhanden; aber diese Tatsache erscheint mir doch nicht so auffallend, als sie von den erwähnten Autoren hingestellt wird. Es findet in diffuser Weise im Gesicht eine übermäßige Entwicklung von Talgdrüsen statt, natürlich am stärksten an den Stellen, wo normaler Weise am meisten Drüsen vorhanden sind. Diese Stellen sind selbstverständlich symmetrisch verteilt, und wenn nun die Drüsenvermehrung so stark wird, daß sie sich klinisch in Bildung von Knötchen dokumentiert, so müssen diese ebenfalls symmetrisch angeordnet sein.

[1]) Annal. de Dermat. et Syph. 1894. p. 1277.
[2]) l. c. pag. 209.
[3]) l. c. pag. 201.

Übrigens möchte ich noch erwähnen, daß z. B. das Hidrocystoma, welches erwiesenermaßen auf Traumen (Wasserdampf) zurückzuführen und demnach niemals als Naevus aufzufassen ist, auch eine symmetrische Anordnung im Gesicht zeigen kann.

Insbesondere von Hallopeau u. Leredde (46) werden nun ferner nervöse Störungen, wie Epilepsie etc. und Defekte in der Intelligenz förmlich als eines der Hauptmerkmale des Adenoma sebaceum hingestellt. Auch Jadassohn (52)[1]) bemerkt, daß die Affektion vielleicht vorzugsweise bei geistig nicht normalen Individuen vorkomme. Er[2]) führt als Beweis dafür außer dem Fall von Hallopeau und Leredde (46) diejenigen von Besnier, Feulard (89), einen eigenen, klinisch ganz typischen, aber histologisch nicht untersuchten(!), sowie noch die Fälle von Brooke (18) und Morgan Dockrell (35) an. Man könnte dazu noch anfügen, daß auch in den Fällen von Pringle (86), Taylor und Barendt (105), Crocker (28) die Intelligenz gering war und im letzten Fall daneben noch chronische Epilepsie bestand, daß ferner der von Coloman angeführte Fall eine Idiotin betraf.

Diese Fälle, welche zum Teil mikroskopisch nicht untersucht sind, machen aber nicht viel mehr als ein Drittel aller aus. Auf der anderen Seite aber fehlen Nervenstörungen vollkommen (ebenfalls in ca. $^1/_3$ der Fälle) und es handelt sich um Personen, welche zum Teil geradezu als sehr intelligent und aufgeweckt geschildert werden (Pezzoli, Marullo, Savill und in unserm Fall). Bei den übrigen Fällen fehlen diesbezügliche Angaben, woraus jedenfalls entnommen werden kann, daß auffallende nervöse Störungen nicht vorhanden waren. Wenn nun aber eine Krankheit in gleicher Weise sowohl bei geistig normalen Individuen als bei solchen vorkommt, welche mangelnde Intelligenz zeigen oder an Epilepsie leiden, so kann man doch wohl mit Sicherheit einen Schluß auf die Beziehung dieser Störungen zu der betreffenden Krankheit nicht machen.

Von den Argumenten, welche für die Naevusnatur der multiplen Adenome angeführt werden, sind nur noch wenige zu besprechen. Jadassohn (52) behauptet, daß das histologische Bild bei seinen Fällen von systematisierten Talgdrüsennaevi und bei den Talgdrüsenadenomen „Typus Pringle" identisch sei. Er[3]) sagt: „Die von mir beschriebenen Tumoren sind Ansammlungen von ganz normalen, nach Bau, Anordnung und histologischen Erscheinungen der Funktion, dem Typus entsprechenden, nur in ihrer Massenhaftigkeit für den Ort ihres Bestehens pathologischen Drüsenläppchen.

In dieser Beziehung stimmen sie vollständig überein mit den als Adenomata sebacea bezeichneten multiplen Geschwulstbildungen, spez. des Gesichtes."

---

[1]) l. c. pag. 369.
[2]) l. c. pag. 398.
[3]) l. c. pag. 364.

Zwei Bedenken scheinen mir aber gegen diese Auffassung zu sprechen. Wie schon oben bei der vergleichenden Besprechung der Fälle von Adenoma sebaceum angedeutet wurde, finden wir hier öfters geringe Abweichungen vom normalen Typus der Talgdrüsen. Auffallend ist zunächst und durchaus nicht den gewöhnlichen Verhältnissen entsprechend der Umstand, daß sich die Talgdrüsen verschiedentlich in allen Schichten des Corium befinden.[1]) Sie liegen außerordentlich tief (Pringle (86), Taylor und Barendt (105), unser Fall), nicht wie normaler Weise das Haar umlagernd, sondern weit unterhalb der Haarzwiebeln; im Fall von Pezzoli (76) erstrecken sie sich sogar bis ins Fettgewebe, während sie anderseits auch sehr oft dicht bis an die Epidermis heranreichen.

Ferner wird häufig ein eigentümliches Verhalten derjenigen peripheren, epithelialen, undifferenzierten Zellen der Drüsenläppchen angegeben, welche normaler Weise nur eine einzige Lage bilden. Pringle erwähnt eine Ansammlung kleiner Zellen von epithelialem Typus in der Umgebung der Acini; ähnlich bei Taylor und Barendt und auch in unserem Falle. In beiden Fällen von Pezzoli[2]) waren die Talgdrüsenzellen sowohl in der Peripherie als im Zentrum gleich deutlich ausgebildet, ihre Kernfärbung scharf, in dem feinen Reticulum des Protoplasmas waren bei den Osmiumpräparaten ungemein zahlreiche Fettröpfchen. Diese sind in den Zellen aus normaler Haut spärlich und größer, außerdem sind hier nur die Zellen in der Peripherie des Acinus gut ausgebildet und scharf kontriert, während die Zellen, die im Zentrum liegen, keine deutliche Kernfärbung zeigen, und ihr Protoplasma in deutlicher Fettmetamorphose begriffen ist.

Alle diese Veränderungen weisen nun mit Sicherheit darauf hin, daß die Talgdrüsen sich im Zustand vermehrter Proliferation befinden, während ihre sekretorische Tätigkeit vermindert ist. Diese Wucherungsvorgänge aber sind das Wesentliche bei den Adenomen „Typus Pringle“ und unterscheiden sie prinzipiell von den systematisierten Naevi sebacei.

Zu der obigen Auffassung von Jadassohn (52), daß nämlich Talgdrüsenadenome und systematisierte Talgdrüsennaevi identisch seien, kann ich mich aber auch aus dem Grunde nicht bekennen, weil es durchaus nicht gleichgültig ist, an welcher Körperstelle die betreffenden Gebilde lokalisiert sind. Die Gesichtshaut, der ausschließliche[3]) Sitz der multiplen Adenome, zeichnet sich schon normaler Weise durch einen

[1]) cf. Rabl (53), pag. 74.

[2]) l. c. pag. 201.

[3]) Nur in unserm Fall war ausnahmsweise auch der Hals betroffen.

großen Reichtum an Talgdrüsen aus; hier brauchen wir zur Entstehung der Tumoren nicht die Annahme von embryonalen Keimen.[1])

Die Naevi Jadassohns dagegen befinden sich im 1. Fall am Oberschenkel, im 2. in der Gegend der Clavicula. Nur bei solchen Talgdrüsengeschwülsten aber, die an in der Norm mit wenig Drüsen ausgestatteten Stellen des Körpers lokalisiert sind, würde man die Naevusnatur anerkennen können, vorausgesetzt, daß die kongenitale Anlage derselben bewiesen ist.

Sehr wichtig scheint mir in dieser Beziehung der mikroskopische Befund der an der Innenfläche beider Oberschenkel unseres Kranken vorhandenen Tumoren zu sein; hier war keine Spur von einer Vermehrung der Talgdrüsen nachweisbar, und doch handelt es sich um multiple, symmetrische Geschwülste wie im Gesicht.

So lange die Möglichkeit, eine Krankheit pathologisch-anatomisch zu rubrizieren, vorhanden ist, sollte man dieselbe, auch wenn sie kongenitaler Natur ist, grundsätzlich nicht unter die Naevi einreihen; denn unter diesen rein-ätiologischen Begriff fallen die verschiedensten anatomischen Dinge, was von pathologisch-anatomischen Systematikern vielfach und mit Recht beklagt wird. Soll nicht der Naevusbegriff immer mehr erweitert, und soll nicht Zusammengehöriges getrennt werden, so müssen wir den pathologisch-anatomischen Verhältnissen gebührend Rechnung tragen und dürfen nicht die Existenz eines pathologisch-anatomischen Namens einfach hinwegleugnen.[2]) Pick (78)[3]), welcher ebenfalls dieser Meinung ist, stimmt jedoch darin noch der Jadassohnschen Auffassung bei, daß vom ätiologischen Standpunkt aus betrachtet, das Adenoma sebaceum unter den Naevusbegriff falle, doch will er für den wohl charakterisierten Symptomkomplex dieser Krankheit den Namen Adenoma sebaceum beibehalten. Ich glaube jedoch, daß sich aus den obigen Auseinandersetzungen ergeben hat, daß auch ätiologisch die Naevusnatur dieser Gebilde zum mindesten zweifelhaft ist. Und wenn man schon einmal dieselben nicht als Naevi bezeichnen will, wie es Pick tut, dann sollte man sie auch überhaupt nicht mehr zur Gruppe der Naevi rechnen.

Ebenso kann auch die Ansicht von Delbanco, daß die Talgdrüsen in der Mundschleimhaut als Naevi aufzufassen seien, nicht aufrecht erhalten bleiben. Stieda (103), welcher dieselben, da sie nicht an die Existenz von Haaren gebunden sind, als freie Talgdrüsen bezeichnet, will ihnen keine Sonderstellung einräumen; denn man dürfe nicht behaupten, daß eigentlich alle Talgdrüsen mit Haaren vereinigt sein sollten.

[1]) Trotzdem halten wir auch hier die Vermehrung der Talgdrüsen für pathologisch.

[2]) Es wird doch auch niemand einfallen, angeborenen Geschwülsten innerer Organe (z. B. Myomen und Myosarkomen der Niere etc.) ihre pathologisch-anatomische Bezeichnung absprechen zu wollen.

[3]) l. c. pag. 218.

Die Natur habe an einigen Körperstellen Haare und Talgdrüsen mit einander vereinigt, an anderen Körperstellen nicht, weil hier zwar die Haare, nicht aber die Talgdrüsen überflüssig waren. An gewissen Stellen des Körpers endlich waren beide überflüssig.

Wenn nun solche Drüsen, deren Vorkommen an der betreffenden Körperstelle an sich normal ist, in exzessive Wucherung geraten, was erwiesenermaßen ganz besonders zu der Pubertätszeit erfolgt, so können wir diese Gebilde ebensowenig wie die Adenomata sebacea im Gesicht als Naevi bezeichnen.

Für die letzteren kommen nun mehrere pathologisch-anatomische Prozesse in Betracht; besonders in früherer Zeit hat man viel darüber diskutiert, ob sie als Hypertrophie, resp. Hyperplasie, oder als Adenome zu betrachten seien. Die Schwierigkeit, die genannten Geschwülste unter eine dieser Bezeichnungen unterzubringen, war eben zum größten Teil die Ursache davon, daß man den Vorschlag, dieselben unter den in anatomischer Beziehung nichts präjudizierenden Begriff Naevus einzureihen, gern akzeptierte.

Wie grenzen sich nun die erwähnten Prozesse, Hypertrophie und Adenom von einander ab? Den Kernpunkt der ganzen Diskussion bildet, wie Jadassohn bemerkt, die Definition des Begriffes „Adenom". Es stehen sich hier zwei Ansichten gegenüber, welche alle einzeln anzuführen zuweit führen würde. Die einen, wie z. B. Darier, Chambard, Förster,[1]) Lücke (64), Perls,[1]) Thoma,[1]) Broca[1]), erklären alle Neubildungen, welche die gleiche Struktur wie die Drüse haben, von welcher sie ausgehen, für Adenome, auch wenn der Typus der Drüse exakt wiedergegeben ist. Ähnlich lautet auch die Definition von Birch-Hirschfeld.[2]) Dieser Ansicht schließt sich neuerdings auch Pick (78)[3]) an, wenn er sagt, obwohl er in seinem Fall an den Drüsenläppchen der Neubildung kein Abweichen vom normalen Typus fand, so glaube er doch dieselbe mit ruhigem Gewissen und in vollständiger Übereinstimmung mit den pathologischen Anatomen zu den Adenomen rechnen zu können.

Andere Autoren dagegen, welche aber nicht, wie Barlow (9) meint, die Mehrzahl bilden, suchen das Charakteristische des Adenoms in der atypischen Wucherung des homologen Gewebes und betonen, daß dieses neugebildete Gewebe funktionslos sei. Am schärfsten wird dieser Auffassung von Cohnheim[4]) Ausdruck verliehen. Barlow glaubte sich zu einer ähnlichen Definition berechtigt. Daß diese nicht den tatsächlichen Verhältnissen entspricht, erkennt man am besten daraus, daß Barlow auf Grund derselben die Fälle von Balzer (6, 7) und seinen

[1]) zitiert bei Barlow (9).
[2]) Lehrb. d. allg. pathol. Anatomie. 3. Aufl. 1890.
[3]) l. c. pag. 221.
[4]) zitiert bei Barlow (9).

eigenen allein von allen anderen als Adenome anerkennt, während er die übrigen als Drüsenhyperplasien bezeichnet. Selbst eine so objektive Persönlichkeit wie Jarisch (54)[1] sagt dazu: „Die an Schweißdrüsen erinnernden, strangförmigen Epithelzüge und die fragezeichenförmig gebogenen Schleifen, wie sie Barlow beschreibt, entfernen sich unserer Meinung nach doch zuweit vom Typus der Talgdrüsen, als daß man die Neubildung, wie man den Adenomenbegriff auch fassen möge, als Talgdrüsenadenome ansehen könnte." Daß ferner die Fälle von Balzer (6 und 7) nach dem übereinstimmenden Urteil aller Autoren, die sich in neuerer Zeit mit dieser Frage beschäftigt haben, zum Epithelioma adenoides cysticum zu rechnen sind, wurde schon oben erwähnt.

Auch Ziegler (115),[2] welcher sonst ein großes Gewicht auf den atypischen Bau der Geschwülste legt, muß doch zugeben, daß einige dem Mutterboden, dem sie entstammen, ähnlich gebaut sein können und demnach auch als homöoplastische Geschwülste bezeichnet werden. Als Beispiele für solche führt er zwar nur Chondrome, Osteome und Fibrome an, ich glaube jedoch, daß in diesem Sinne auch die Adenomata sebacea als homöoplastische Geschwülste aufgefaßt werden können.

Barlow (9)[3] geht viel zu weit, wenn er die Unmöglichkeit der normalen Funktion geradezu als ein Charakteristicum der Drüsengeschwulst (Adenom) bezeichnet. Die physiologische Funktion kann nach Albrecht (2) in benignen, homologen Tumoren erhalten sein, und sogar die Möglichkeit bestehen, daß die Überproduktion auch unter Umständen in geringem Grade dem Organismus zum Nutzen werde. Man könne sich nicht wundern, wenn z. B. ein Talgdrüsenadenom noch fortdauernd Talg produziert, mag derselbe dann auch angesammelt zur Bildung von Cysten etc. Anlaß geben. Er fügt hinzu, daß unter diesen Umständen die Unterscheidung zwischen Hyperplasie und Tumorbildung häufig schwierig sein kann.

Wir müssen uns daher mit der Frage beschäftigen, ob nicht die Bezeichnung Hyperplasie, resp. Hypertrophie für die multiplen Talgdrüsenneubildungen im Gesicht vielleicht berechtigt sein kann.

Nach Ribbert (91)[4] schließen sich alle diejenigen Neubildungsvorgänge, welche nicht zu den wahren Geschwülsten gehören, an primäre, andere Gewebsveränderungen an, d. h. sie gehören zu den regenerativen oder kompensatorisch-hypertrophischen oder zu denjenigen Vermehrungsprozessen, welche wir bei Entzündungen eintreten sehen.

Ribbert[5] versteht unter Hypertrophie im engeren Sinne eine durch Wachstumsprozesse zu stande gekommene Vergrößerung von Zellen und Organen, und unterscheidet eine kompensatorische Hypertrophie, die

[1] l. c. pag. 765.
[2] l. c. Bd. I. pag. 380.
[3] l. c. pag. 85.
[4] l. c. pag. 427.
[5] l. c. pag. 274.

sich einem voraufgegangenen Gewebsverluste anschließt, und zweitens eine ohne voraufgegangenen Ausfall von Gewebe, bei angestrengter Tätigkeit des Organs eintretende Hypertrophie.

Da solche ätiologische Momente bei den Talgdrüsengeschwülsten fehlen, so sind wir danach nicht berechtigt, dieselben als Hypertrophien zu bezeichnen. Auch Jadassohn (52) [1]) wendet sich gegen den Ausdruck Hypertrophie, da man hierunter gemeinhin Vergrößerung oder Vermehrung der einzelnen Elemente auf Grund einer Aktivitäts- oder entzündlichen oder Stauungshyperämie verstände, und von diesen Ursachen hier nicht die Rede sei. In diesem Sinne verwirft er auch den von Barlow (9) für die mit Vaskularisation einhergehende Fälle von Adenoma sebaceum gebrauchten Ausdruck: Naevi mit sekundärer Hyperplasie der Talgdrüsen. Er möchte vielmehr glauben, daß „die Vermehrung und Vergrößerung der Drüsenelemente ebenso primär sei, als z. B. die der Gefäße". Der Beweis, den er dafür anführt, daß es nämlich kolossale Gefäßmäler gebe ohne Talgdrüsenvermehrung, und letztere ohne jede Angiomatose, scheint mir aber nicht ganz stichhaltig zu sein; denn Solger (102) macht als auslösendes Moment für die Hypertrophie der Talgdrüsen bei Rhinophyma eine Alteration der Blutzufuhr verantwortlich und begründet dies damit, daß er bei einem Angiom der Rückenhaut als Nebenbefund hypertrophische Talgdrüsen sah.

Zu einer Hypertrophie können schließlich einem Gewebe vom Keim her immanente Eigenschaften führen (Ziegler) (115). [2]) „Tritt eine abnorme Gewebszunahme in der Zeit der embryonalen Entwicklung oder des extrauterinen Wachstums auf, und sind keine Einflüsse, welche erfahrungsgemäß eine Steigerung des Gewebswachstums bewirken, erkennbar, so sind wir geneigt, darin eine Folge von in der Anlage des betreffenden Individuums gegebenen Verhältnissen zu sehen und wir bezeichnen sie danach als eine Hypertrophie aus kongenitaler Anlage."

Wir sehen, also daß auch über den Begriff der Hybertrophie die Autoren keineswegs einig sind. Nach den einen gehen derselben stets primäre Gewebsveränderungen (Gewebsschädigungen im Sinne Weigerts) voraus, die andern unterscheiden zwischen Hybertrophie, welche durch äußere Einflüsse entsteht, und solcher aus kongenitaler Anlage. Primäre Gewebsveränderungen sind aber bei den multiplen Talgdrüsentumoren bisher nicht erwiesen, auch eine kongenitale Anlage erschien nach dem oben Gesagsen fraglich.

Nach alledem dürfen wir die multiplen Talgdrüsengeschwülste nicht zu den hypertrophischen Prozessen rechnen,

[1]) l. c. pag. 371.
[2]) l. c. Bd. I. pag. 267 f.

sondern müssen sie vielmehr in Übereinstimmung mit Pick (78)[1] als Adenome bezeichnen, auch wenn wir „histologisch vollkommen normale Talgdrüsenzellen und -läppchen finden und die physiologische Funktion erhalten ist". Für die beste Definition aber möchte ich diejenige von Cornil und Ranvier (26) erklären, die nur solche Geschwülste als Adenome zählen, welche aus wirklich neugebildetem Drüsengewebe bestehen, und in welchen eben die Wucherung das Wesentliche ist, nicht nur als akzidenteller Vorgang neben andern Neubildungen sich findet, während, wie ich hinzufügen möchte, die sekretorische Tätigkeit vermindert, aber nicht aufgehoben ist.

Solche Wucherungsvorgänge nun, die sich äußern in der Vermehrung der peripheren epithelialen Drüsenzellen, sind gerade in unserem Fall ganz besonders ausgeprägt. Wie in mehreren anderen Beobachtungen war hier das Wandepithel der Lobuli vermehrt. Die basalen Zellen der Drüsenläppchen proliferieren zwar auch bei normalen Drüsen, denn sie müssen an Stelle der bei der Talgsekretion verbrauchten ganzen Zellen neue liefern. Bei den Adenomen aber schießt diese bioplastische Leistung (Weigert) übers Ziel; infolgedessen schichtet sich das basale Epithel zu mehreren Lagen auf. Ferner fanden wir in unserem Fall Proliferationsvorgänge am Epithel der Follikel; auch diese sind an sich nichts ungewöhnliches. Die Bildung von epithelialen Auswüchsen ist der normale Befund bei den Talgdrüsen; durch sie kommt die Acinusbildung zu stande (Unna) (107). Hier aber waren die Epithelsprossen viel reichlicher und auch länger und schmäler.

Es ist unverkennbar, daß das mikroskopische Bild in unserm Fall in gewisser Weise demjenigen des Epithelioma adenoides cysticum gleicht. Diese Ähnlichkeit erstreckt sich besonders auf das Verhalten der Haare und Haarfollikel, und wird sofort klar werden, wenn wir die diesbezüglichen Stellen aus der Beschreibung von Jarischs Trichoepitheliom (55)[2] hier folgen lassen:

[1] l. c. pag. 221.
[2] l. c. pag. 11.

„Eine nicht geringe Zahl der nach abwärts oder auch nach der Seite gerichteten, in der oberen Hälfte des Corium gelegenen Zellzüge wies an ihrem der Epidermis abgewendetem Ende eine deutliche Anhäufung von kleinen, tiefdunkel gefärbten Rundzellen (an denen ab und zu Mitosen vorhanden waren) auf; diese Rundzellenhaufen lagen einmal rein tangential, das andere Mal in einer Mulde, welche in die Masse des vordringenden Epithelkolbens eingedrückt schien. Von diesem Bilde bis zu dem ganz ausgesprochenen einer Haarpapille mit deutlichem Halse fanden sich alle möglichen Übergänge. Wenn es nun auch eigentümlich blieb, daß innerhalb dieser mit einer deutlichen Papille versehenen Epithelzapfen nur höchst selten ein Haar, oder auch nur dessen Anlage nachgewiesen werden konnte, so lag doch eine vollkommene Analogie mit den Wucherungsvorgängen vor, welche beim Haarwechsel zur Bildung junger Papillenhaare führen. Die eingehendere Untersuchung ergab nun auch die Tatsache, daß die weitaus überwiegende Zahl der vorhandenen Lanugohaare sich im Kolbenhaarstadium befand, und daß vom oberen und mittleren Drittel des Haarbalges, resp. dessen äußerer Wurzelscheide Epithelwucherungen ausgingen. Ein Teil derselben, meist solche, welche nach abwärts gerichtet waren, zeigte deutliche Papillenbildung, ein anderer Teil, dessen Verlaufsrichtung der Oberfläche der Haut parallel lief oder die aufsteigende Richtung einhielt, verzweigte sich oft genug und endete, geteilt oder nicht geteilt, meist mit einer Art Knospe."

Derartige Bildungen finden sich nun nach Jarisch (55) und Esoff (38) auch in normaler Haut, aber doch nie so zahlreich und so ausgebildet, und sie stellen daher nach Bettmann (14) einen abnormen Befund dar. Jarisch bringt diese Neubildungen in Zusammenhang mit dem Kolbenhaarstadium.

Pinkus (79) beschreibt ähnliche Bildungen und deutet sie als rudimentäre Talgdrüsen; Bettmann (14), welcher solche Gebilde bei angeborenem Haarmangel fand, hält dieselben für verkümmerte Follikel. In unserm Fall sind diese beiden Anschauungen zutreffend.

Die histologische Ähnlichkeit des Trichoepithelioms mit unserer Neubildung läßt uns auf die Vermutung kommen, daß diese zwei Geschwulstformen, welche sonst streng unterschieden werden, doch vielleicht in einander übergehen können. In dieser Beziehung ist nun die schon mitgeteilte Beobachtung von Dorst und Delbanco (36), welche bei ein und derselben Person beide Affektionen neben einander fanden, sehr interessant und wichtig. Ein anderer in vieler Beziehung ähnlicher

Fall ist der von Pick (78), [1]) den wir oben bei den Talgdrüsenadenomen „Typus Pringle“ angeführt haben. Schließlich gehört hieher der von Jadassohn (52) beobachtete lineare Naevus; während nämlich hier in dem Präparat vom Oberschenkel die hauptsächlichsten Veränderungen in einer Talgdrüsenneubildung bestanden, ähnelte, wie J. bemerkt, bei dem vom Fuß entnommenen Präparat das histologische Bild (abgesehen von der ichthyosiformen Veränderung) in einem gewissen Umfang dem, welches Jarisch von seinem Trichoepitheliom gekennzeichnet hat, nur daß die Abstammung der Epithelzapfen von den Haarfollikeln hinter der vom Deckepithel selbst zurücktritt.

Diese 3 Fälle, welche alle das Gemeinsame haben, daß bei ein und demselben Individuum die beiden Geschwulstformen Talgdrüsenadenom und Epithelioma adenoides cysticum vorkommen, unterscheiden sich wiederum darin, daß im Fall von Jadassohn (52) die beiden Affektionen örtlich weit von einander getrennt sind, daß sie bei Dorst und Delbanco (36) zwar in engster Nachbarschaft vorkommen, aber doch insofern getrennt, als sich in einem Knötchen immer nur eine Form vorfindet, während sich in dem Pickschen (78) Falle „zwischen den so differenten Bildern der Randpartie und des Zentrums, wie auf Serienschnitten verfolgt werden kann, alle möglichen Übergänge finden. Wir sehen zunächst in der Umgebung von noch intakten Talgdrüsenläppchen solche, deren Zellen ihr zartes Protoplasmagerüst verloren haben und die dadurch, daß der Zelleib immer intensivere Färbung annimmt, bei vollständig erhaltenem Kern ganz den Charakter von Epithelzellen tragen. An einzelnen Stellen sehen wir feinste Ausläufer der Geschwulst auftreten. Die äußeren Wurzelscheiden der Haare treiben Sprossen und senden feinere und gröbere Fortsätze aus, in welchen zum Teil noch intakte Talgdrüsenzellen erkennbar sind. Wir sehen endlich vollständig ausgebildete Geschwulstelemente, hervorgehend aus Ausführungsgängen, die mit gewucherten Haarwurzelscheiden einerseits und intakten Talgdrüsenzellen anderseits in Verbindung stehen.“

[1]) In diesem Falle interessiert uns außerdem, daß die elastische und Bindegewebssubstanz ähnliche degenerative Veränderungen aufwies wie in unserm Fall.

Dorst und Delbanco (36) kommen „auf Grund der Tatsachen daß an einer und derselben Patientin die beiden Geschwulstformen in großer Zahl nebeneinander in die Erscheinung treten, daß beide Geschwülste an Stelle von Haaren sich entwickeln und von Haarbälgen nachweislich ihren Ausgang nehmen, zu dem Schluß, daß beide Geschwülste als Mißbildungen von Haaranlagen zu betrachten seien. Einmal kommt es zu einer exzessiven Differenzierung des Follikelepithels zu Talgdrüsenzellen, das andere Mal zu einer exzessiven Wucherung des Follikelepithels unter Zurückbleiben der Talgdrüsenentwicklung. Im ersteren Fall erhalten wir die multiple umschriebene Talgdrüsenhypertrophie, im zweiten Fall das Akanthoma bezw. Epithelioma adenoides cysticum. Dieser Hypothese ordnet sich leicht die Tatsache unter, daß die Entwicklung beider Geschwülste zur Pubertätszeit nichts seltenes ist.

Während Dorst und Delbanco, um die beiden Geschwulstformen in verwandtschaftliche Beziehungen zu bringen, eine Verknüpfung der histologischen Bilder nicht für nötig erachten, will Pick (78)[1]) das Epithelioma histogenetisch in folgender Weise erklären. Es findet bei reinen Adenomen eine Weiterentwicklung im Sinne einer Epithelwucherung statt. „Die Zusammengehörigkeit beider Geschwulstarten wird besonders durch die Übereinstimmung in der Lokalisation und durch das häufig gleichzeitige Vorkommen beider und die konstatierbaren Übergangsbilder bewiesen." Dadurch werden auch „die Eigentümlichkeiten im histologischen Bau, i. e. die an Talgdrüsen erinnernde äußere Form und die eigenartige Degeneration der Zellen, sowie die fehlende Beteiligung des Deckepithels an der epithelialen Wucherung erklärt." — Dieser Auffassung möchte ich mich meinerseits anschließen, und nur bezüglich des letzten Punktes einen Einwand erheben, insofern nämlich, als die epithelialen Neubildungen auch vom Deckepithel ausgehen können, wie z. B. in den Fällen von Wolters (113), Brooke (19) u. a. Man darf aber, wie Wolters[2]) bemerkt, aus diesen Differenzen keinen prinzipiellen Unterschied machen. Wie ich annehmen zu dürfen glaube, wird der ursprüngliche Ausgangspunkt der Epithelwucherung stets von den Talgdrüsen, deren Ausführungsgängen und den Haarbälgen gebildet, die letzteren stehen aber ihrerseits in Verbindung mit dem Deckepithel; in späteren Stadien der Krankheit verschwinden sie bis zur Unkenntlichkeit, der Zusammenhang der Neubildung mit dem Deckepithel bleibt aber erhalten.

Die Benignität des Epithelioma adenoides cysticum wird von vielen Seiten für eine sehr bedingte gehalten. In den Fällen von Jarisch (55) und White (112) war es zu Ulzerationen gekommen, deren Aussehen dem eines Ulcus rodens ähnlich

[1]) l. c. pag. 222.
[2]) l. c. pag. 209.

war. In dem Fall von Hallopeau (44) handelte es sich um ein echtes Cancroid, welches sich, nach Wolters (113), auf der Basis eines Epithelioma adenoides cysticum entwickelt hatte. Somit wird man sich der von Pick (78) ausgesprochenen Vermutung, daß die letztgenante Neubildung das Übergangsstadium vom Adenoma sebaceum zum Adenocarcinom darstelle, durchaus anschließen können.

Neben den miliaren und in größerer Anzahl auftretenden Talgdrüsengeschwülsten des Gesichtes ist ein anderer Typus von Adenomata sebacea wiederholt beschrieben worden, bei welchem es zur Entwicklung nur vereinzelter, meist voluminöser, haselnuß- bis hühnerei- und darüber großer, häufig gestielter Tumoren kommt, die sich mit besonderer Vorliebe am behaarten Kopf sowie im Gesicht, hier hauptsächlich an der Nase, lokalisieren, aber auch am Stamm und den Extremitäten vorkommen können.

Auch diese Geschwülste, welchen Monti (69) die Bezeichnung **Adenoma sebaceum circumscriptum** beigelegt hat, sind ziemlich selten und noch nicht zu allgemeiner und vollständiger Kenntnis gelangt. Die darauf bezügliche Literatur ist auch von den Autoren, welche Originalbeobachtungen gemacht haben, vielfach stark vernachlässigt worden; und der erste Schilderer dieser Krankheitsform ist fast ganz in Vergessenheit geraten. Es war dies nicht Porta (84, 85), wie neuerdings mehrfach von italienischen Autoren behauptet wurde, welcher im Jahre 1856 eine exakte klinische und histologische Beschreibung der Talgdrüsenadenome geliefert hat; die Priorität muß vielmehr, worauf zuerst Curtis und Lambret (29) aufmerksam machten, einem Deutschen, nämlich Führer (42) zuerkannt werden. Die Neubildungen, welche dieser beschreibt, wurden von ihm zwar als Schweißdrüsenhypertrophie angesehen; es ist jedoch augenscheinlich, daß sie nichts anderes als Talgdrüsenadenome darstellen. Die beigegebene Abbildung zeigt unbedingt die Struktur einer Talgdrüse, womit auch die histologische Beschreibung übereinstimmt; außerdem wird die Produktion von Talg erwähnt.

Wie schon eingangs angedeutet wurde, nimmt das circumscripte Talgdrüsenadenom mehr das Interesse der Chirurgen

in Anspruch; es kann daher nicht meine Aufgabe sein, die hiehergehörigen Fälle einer erschöpfenden Besprechung unterziehen zu wollen, zumal da wir schon einige zusammenfassende Beschreibungen besitzen (so die von Geber (43). Barlow (9) hat fast alle bis 1894 veröffentlichten Beobachtungen zusammengestellt und kritisch besprochen. Nachdem nun in neuester Zeit über mehrere weitere Fälle berichtet ist, wollen wir kurz den heutigen Stand unserer Kenntnis von den klinischen und histologischen Verhältnissen dieser Geschwülste kennzeichnen.

Bei genauer Durchsicht der einschlägigen Literatur muß es auffallen, daß die hiehergehörigen Talgdrüsentumoren unter verschiedenen Bezeichnungen, bald als circumscripte Talgdrüsenhypertrophie, bald als Adenom, ferner als Epithéliome sébacé primitif oder auch einfach als Tumeur sébacé beschrieben wurden. Die Anwendung verschiedener Benennungen kommt zum Teil daher, daß, wie bei den multiplen Adenomen des Gesichtes, so auch hier über die pathologisch-anatomische Auffassung dieser Geschwülste, speziell über die Auslegung des Begriffes Adenom keine Übereinstimmung der Autoren besteht. Hauptsächlich aber hat dies seinen Grund wohl darin, daß es sich in der Tat um verschiedenartige Neubildungen handelt, denen allen nur der Ausgangspunkt von den Talgdrüsen gemeinsam ist, die aber in ihrer weiteren histologischen Entwicklung, sowie auch häufig in ihrem klinischen Verlauf mehr oder minder erheblich von einander abweichen.

Wenn man eine Klassifikation der einschlägigen Fälle vornehmen will, so wird man vorzüglich die anatomischen Befunde zu berücksichtigen haben. Die Einteilung Barlows in reine Drüsenhypertrophie und wirkliche Adenome können wir, da sich unsere Definition des Adenoms mit derjenigen dieses Autors nicht deckt, nicht beibehalten. Zu den Adenomen rechnen wir vielmehr (s. oben) diejenigen Neubildungen, die in ihrem Bau den Typus der Talgdrüsen mehr weniger exakt nachahmen, und bei welchen auch die Funktion erhalten sein kann. Danach können wir mit größter Wahrscheinlichkeit zunächst die Fälle von Rindfleisch (92), Perls (73), Bock (16), Robinson (93) und Klingel (59) zur Gruppe der Adenome zählen.

In neuerer Zeit haben sich besonders italienische Autoren mit der Untersuchung derartiger Geschwülste beschäftigt; 2 vorzügliche Beobachtungen verdanken wir Monti (69) und Ajello (1).

Aus diesen Fällen ergibt sich zunächst die klinische Tatsache, daß die circumscripten Talgdrüsenadenome vollkommen gutartige Geschwülste sind, welche langsam heranwachsen, niemals subjektive Beschwerden hervorrufen, stets scharf umschrieben bleiben, bei denen die bedeckende Haut unverändert, nicht ulzeriert erscheint, und die nach erfolgter Exstirpation nicht rezidivieren. Sie können in jedem Lebensalter vorkommen, bevorzugen aber nicht, wie die Adenome „Typus Pringle", die Zeit der Pubertät, sondern entwickeln sich meist bei älteren Personen. Histologisch handelt es sich um homologe Neubildungen, welche die oben angegebenen, an ein Adenom zu stellenden Bedingungen erfüllen. Die anatomischen Ergebnisse gleichen vollkommen denen, wie sie bei den multipeln Gesichtsadenomen beschrieben worden sind, zum Teil auch in Bezug auf den Umstand, daß die Haare atrophisch, teilweise ausgefallen, ferner auch die Schweißdrüsen rudimentär waren. Die Neubildung selbst besteht aus zahllosen Drüsen, die den Bau und die Struktur normaler Talgdrüsen im allgem. getreu nachahmen. Die Drüsen, resp. ihre Ausführungsgänge sind häufig Sitz von Cysten.

Wie die Neubildung von Talgdrüsen zu stande kommt, das wird uns besonders anschaulich von Ajello (1) geschildert. Die Epithelzellen, welche die Wand der Acini bilden, proliferieren stellenweise üppig und schichten sich oft zu 3 und mehr Lagen auf; von diesem basalen Epithel werden nun hie und da Knospen nach Art von Hernien ausgestülpt, welche sich zu neuen Drüsen umwandeln. Hieraus dürfen wir schließen, daß in diesen Fällen die Talgdrüsen geradeso wie bei den Adenomen „Typus Pringle" eine vermehrte Wachstumstendenz besitzen, während die Produktion von Talg eingeschränkt ist. Somit unterscheiden sich also doch in gewisser Weise die in Vermehrung begriffenen Talgdrüsen von normalen.

Wenn nur dieser Unterschied noch größer wird, d. h. wenn die Proliferation der basalen Zellen der Drüsenacini zunimmt, die eigentlichen Talgzellen aber im Innern der Läppchen ihre typische Struktur verlieren und gleichzeitig auch an Zahl abnehmen, so entsteht schließlich eine Neubildung, die zwar den alveolären Bau der Talgdrüse noch beibehalten hat, aber fast ausschließlich aus epithelialen Zellen vom Charakter des Rete Malpighi zusammengesetzt ist. Hieher gehören von den in der Barlowschen (9)

Arbeit zusammengestellten Fällen diejenigen von Chenantais (25), Krauß (62), Rumschewitsch (98) und Poncet (81). Sehr treffend ist bei Rumschewitsch der Vergleich der Epithelzellen mit im Sinne einer spezifischen Umwandlung unveränderter Talgdrüsenzellen. Ebenso klar ist der mikroskopische Befund, welchen Bard im Jahre 1890 bei dem Fall von Poncet erhoben hat.

In klinischer Beziehung verhalten sich diese Fälle, den von Poncet ausgenommen, vollkommen gleich den reinen Adenomen der Talgdrüsen. Die Tumoren bei dem von Poncet beobachteten Kranken dagegen waren durchaus nicht von derselben harmlosen Natur; trotz mehrfacher Operationen traten stets wieder Recidive auf. Der Fall ist daher wiederholt zur Veröffentlichung gelangt, so nach 5 Jahren durch Bérard (11) und nach weiteren 4 Jahren durch Poncet (82). Bérard (11) beschreibt auch einen eigenen, ganz ähnlichen Fall, welcher schon zum Teil in der These von Poret (83) mitgeteilt ist.

Bei diesen Fällen von Poncet und Bérard, mit denen ferner noch die Beobachtung von Curtis und Lambret (29) große Ähnlichkeit aufweist, ist zunächst die zweifelhafte klinische Stellung zwischen benignen und malignen Tumoren hervorzuheben. Die Geschwülste zeichnen sich durch ein ziemlich rapides Wachstum aus; ihre Oberfläche zerfällt und wandelt sich in übelriechende Geschwüre um. Durch fortwährende Eiterung und häufig auch durch wiederholte Blutungen können die Patienten in ihrem Allgemeinbefinden erheblich gestört werden. Man hat solche Neubildungen daher wohl auch als „destruierende Talgdrüsenadenome“ bezeichnet. [1])

Ähnliche Beobachtungen verdanken wir Délore (33), Rafin (88), Rollestone (94) und aus älterer Zeit Führer (42), Broca (17), Lücke (64) und Audouard (4).

Wie nun schon von Bérard (11) hervorgehoben wurde, ist für seinen, Poncets und ähnliche Fälle die Bezeichnung Adenom nicht zutreffend. Die Neubildung kommt hier nämlich dadurch zu stande, daß die peripheren Elemente der Drüsenläppchen, welche eine direkte Fortsetzung des Stratum Malpighi des Haartrichters bilden (Rabl (87) [2]), in außergewöhnliche Wucherung geraten; die neugebildeten Zellen aber erleiden keine, oder doch wenigstens keine vollkommene Talgmetamorphose, sie behalten also im allgemeinen ihren epithelialen Charakter bei. Diejenigen Geschwülste, die aus solchen Zellen zusammengesetzt sind, darf man folgerichtig nicht zu den Adenomen rechnen, sondern muß sie als Epi-

[1]) s. Eulenburgs Realenzyklopädie 3. A. pag. 274.
[2]) l. c. pag. 77.

theliome bezeichnen. Dasselbe gilt für die Fälle von Krauß (62), Rumschewitsch (98) etc. Diese unterscheiden sich aber von denen von Curtis et Lambret (29), Bérard (11) u. a. dadurch, daß bei jenen der Typus der Talgdrüsen noch insofern gewahrt bleibt, als die den Tumor zusammensetzenden epithelialen Zellen noch „une disposition lobulée" analog der einer Drüse erkennen lassen, und außerdem durch ihre absolute klinische Gutartigkeit, während man bei den letzteren Beobachtungen klinisch und histologisch nur noch in bedingtem Sinne von benignen Geschwülsten sprechen kann. Denn diese sind vollkommen atypisch gebaut, sie bestehen, nach der Beschreibung von Bérard, aus ausgedehnten, durch Anhäufungen epithelialer Elemente gebildeten, flächenhaften Massen (nappes), die so wenig Ähnlichkeit mit normalen Talgdrüsen besitzen, daß ihre Abstammung von diesen erst bewiesen werden mußte. Bei Curtis et Lambret gleicht die Neubildung mehr „einem tubulösen Organ mit knäuelförmigen Kanälen", stellenweise glaubt man die Rindensubstanz einer Niere vor sich zu haben.

Wir halten also für diese beiden Formen von circumscripten Talgdrüsentumoren, die, wie der Fall von Poncet (81, 82) lehrt, in einander übergehen können, die ferner, wie sich nach dem mikroskopischen Befund von Ajello (1) vermuten läßt, aus den Adenomen hervorzugehen scheinen, an der von Bérard (11) vorgeschlagenen Bezeichnung Epithéliome sébacé fest, in welcher präzis zum Ausdruck kommt, daß es sich um eine von den Talgdrüsen ausgehende, aber aus Epithelzellen bestehende Neubildung handelt.[1]) Man hat demgegenüber eingewandt, daß der Begriff Epitheliom nur für maligne Geschwülste in Anwendung gelangen dürfe und daher für diese im allg. gutartige Krankheit fallen müsse. Wir halten dies nicht für berechtigt; versteht man doch z. B. unter papillären Epitheliomen gewisse gutartige Neubildungen der äußern Haut und Schleimhäute. Ferner wird das völlig harmlose Molluscum contagiosum von manchen Autoren (Virchow, Bollinger, Neisser) auch Epithelioma contagiosum genannt; und auch beim Epithelioma adenoides cysticum handelt es sich um eine an sich benigne Affektion.

Es ist aber sehr wohl möglich, daß das Talgdrüsenepitheliom in eine durchaus maligne Neubildung, d. h. in

[1]) Um die Fälle vom Typus Bérard (11), Curtis et Lambret (29) von den klinisch gutartigen vom Typus Rumschewitsch (98), Chenantais (25) zu unterscheiden, ist es vielleicht zweckmäßig, letzteren, die noch eine gewisse Ähnlichkeit mit Talgdrüsen zeigen, die von Pick (78) aufgestellte Bezeichnung Adenoepitheliom beizulegen.

Adenocarcinom, übergehen kann; das klinische Verhalten der Fälle von Curtis et Lambret (29), Bérard (11) und Poncet (82) macht dies sogar wahrscheinlich. Birch-Hirschfeld (15) bemerkt hierüber:

„Das Talgdrüsenadenom zeigt vielfach Übergänge zum Epithelkrebs der Haut, wie denn in der Umgebung von Krebsherden dieses Organs sehr gewöhnlich vergrößerte und in Sprossung begriffene Talgdrüsen gefunden werden. ..... Auch von Cornil wurde hervorgehoben, daß nicht selten nach Exstirpation von Atheromen an der Operationsstelle eine Wucherung vom Typus der Talgdrüsen, welche in Epithelkrebs übergehen kann, statthat."

Ob es sich in den Fällen von Lücke (64), Audouard (4), Rollestone (94) wirklich um Talgdrüsenkrebse gehandelt hat, ist nicht sichergestellt. Soviel aber läßt sich auf Grund unserer heutigen Kenntnis von den Talgdrüsengeschwülsten schließen, daß wir in dem Epithelioma sebaceum, gleichwie im Epithelioma adenoides cysticum, den Übergang vom Adenom zum Adenocarcinom zu suchen haben. Der histologische Entwicklungsgang ist dabei nach Pick (78)[1]) in folgender Weise zu denken:

„Bei einem jedem Adenom kann es zu einer Wucherung des Wandepithels der Acini resp. Tubuli kommen, welche zunächst dazu führt, daß das ursprünglich einschichtige Drüsenepithel an einer oder der anderen Stelle oder auch überall mehrschichtig wird. Auf einem späteren Stadium finden wir, daß unter Beibehaltung des Baues der früheren Drüse, d. h. vor allem der scharfen Grenze gegen das umgebende Bindegewebe, die Drüsenlumina durch Epithel verlegt erscheinen. Bei dem weiteren Fortschreiten nimmt die Epithelwucherung dann immer atypischere Formen an, die Grenzen gegen die Umgebung werden verwischt, der drüsenartige Bau wird immer schwerer kenntlich, es kommt zum Einbruch der Geschwulst in die Lymphbahnen, zur Metastasenbildung in den Lymphdrüsen, wir sprechen dann von Adenocarcinom. Auf jeder der Entwicklungsstufen vom Adenom zum Adenocarcinom kann nun eine Geschwulst längere Zeit und auch dauernd stehen bleiben."

Wenn wir uns nun vergegenwärtigen, daß die einzelnen Phasen der Entwicklung ganz unmerklich in einander übergehen können, so wird ohne weiteres einleuchten, daß eine exakte Einteilung der verschiedenen Fälle von circumscripten Talgdrüsentumoren großen Schwierigkeiten begegnet. Aus früheren Erörterungen wird ohnedies klar geworden sein, welche Fälle zum Adenom, welche zum Epitheliom zu rechnen sind.

Was die noch nicht erwähnten Fälle aus der Barlowschen (9) Arbeit angeht, so sei kurz erwähnt, daß ich aus der Beschreibung von May

[1]) l. c. pag. 222.

(67), Israel (51) und Nasse (70) keine volle Klarheit gewinnen konnte. Der von Barlow selbst beobachtete Fall dürfte wahrscheinlich zu den Epitheliomata sebacea zu rechnen sein.

Auf eine Besprechung der sogenannten verkalkten Epitheliome muß ich hier verzichten. Es ist nicht erwiesen, daß dieselben, wie Eve, [1]) Hutchinson [1]) und Barlow (9) meinen, aus Talgdrüsengeschwülsten hervorgehen. Nach der Ansicht anderer Autoren (Förster) [1]), der sich auch Denecke (34) angeschlossen hat, handelt es sich um verkalkte Cancroide.

Bezüglich der Literatur über diese verkalkten Epitheliome, sowie ferner auch über die Adenome der Meibomschen Drüsen muß ich auf die Barlowsche Arbeit verweisen.

Um das Literaturverzeichnis über die Adenomata sebacea möglichst vollständig zu machen, seien noch die Arbeiten von Rollestone (95), Normann Walker (111), Piccardi (77), Fox (41), Buschke (21), Karschin (58), Hamilton (48) erwähnt, die mir leider nicht im Original, zum Teil nicht einmal im Referat zur Verfügung standen, und die daher bei Abfassung dieser Arbeit nicht berücksichtigt werden konnten.

---

Zum Schluß seien die Ergebnisse unserer Betrachtungen kurz, wie folgt, resümiert:

1. Als Adenome bezeichnen wir solche Geschwülste, die aus wirklich neugebildetem, dem normalen Gewebe in seinem Bau entsprechendem Drüsengewebe bestehen, in welchen eben die vermehrte Wachstumtendenz das Wesentliche darstellt, während die sekretorische Tätigkeit herabgesetzt ist.

2. Die multiplen, miliaren, symmetrischen Talgdrüsengeschwülste des Gesichtes („Typus Pringle") dürfen nicht mit den systematisierten Talgdrüsennaevi (Jadassohn) identifiziert werden. Sie gehören auch ätiologisch wahrscheinlich nicht zur Gruppe der Naevi und sind als wirkliche Adenome aufzufassen. Auch in unserm Fall handelt es sich um ein solches „Adenoma sebaceum disseminatum".

3. Talgdrüsenadenome kommen ferner in einer zweiten klinisch verschiedenen Form vor, nämlich als umfangreichere, vereinzelte, nicht symmetrische Geschwülste, die sich an verschiedenen Stellen des Körpers lokalisieren können, meist aber die Kopfhaut und das Gesicht bevorzugen („Adenoma sebaceum circumscriptum").

[1]) zitiert bei Barlow (9).

4. Der mikroskopische Befund bei diesen beiden Typen von Talgdrüsenadenomen ist vollkommen gleich.

5. Neben den reinen Adenomen kommen in denselben klinischen Formen Neubildungen vor, die aus epithelialen, in ihrer äußeren Form an Talgdrüsen erinnernden Massen zusammengesetzt sind, und wahrscheinlich auf der Basis eines Adenoms durch Wucherung des Randepithels der Drüsenacini (sowie auch des Epithels der Talg- und Haarfollikel) entstehen (Epitheliom, resp. Adenoepitheliom). Die klinisch dem „Typus Pringle" entsprechenden epithelialen Tumoren werden meist als Epitheliomaadenoides cysticum („Epithelioma sebaceum disseminatum"), die anderen als „Epithelioma sebaceum circumscriptum" bezeichnet.

6. Bei beiden Formen von Epitheliomen dürfte es sich um eine auf einem Übergangsstadium von Adenom zum Adenocarcinom stehende Neubildung handeln.

---

## Literatur.


1. Ajello, A. Contributo allo studio dell' Adenoma sebaceo. La Riforma medica. 1899. pag. 710 u. 723.

2. Albrecht, E. Über physiologische Funktionen von Tumoren. Münch. med. Wochenschr. 1902. pag. 1184.

3. Anderson, W. A case of Adenoma sebaceum, intermingled with Molusca fibrosa. Brit. Journ. of Derm. 1895. pag. 316.

4. Audouard. De l'acne sébacée partielle et de sa transformation en cancroide. Paris. 1878. (Bericht in Gaz. des Hôp. Nr. 34. pag. 265.)

5. Audry. Über eine Veränderung der Lippen- und Mundschleimhaut, bestehend in der Entwicklung atrophischer Talgdrüsen. Monatsh. für prakt. Derm. 1899. Bd. XIX. pag. 101.

6. Balzer et Grandhomme. Nouveau cas d'adénomes sébacés de la face. Archive de Physiologie. 1886. pag. 93.

7. Balzer et Ménétrier. Études sur un cas d'adénomes sébacés de la face et du cuir chevelu. Arch. de Physiol. 1885. pag. 564.

8. Bandler. Zur Histologie des Naevus sebaceus. Archiv für Derm. u. Syph. 1899. Bd. XLIX.

9. Barlow, R. Über Adenomata sebacea. Deutsches Archiv für klinische Medizin. 1894. Bd. LV. pag. 61.

10. Beier. Über einen Fall von Naevus subcutaneus mit hochgradiger Hyperplasie der Knäueldrüsen. Arch. f. D. u. S. 1895. Bd. XXXI.

11. Bérard, L. Note sur deux cas d'épithéliome sébacé primitif. Revue de chirurgie. 1900. pag. 147.

12. Besnier, Brocq, Jacquet. La pratique dermatologique. I. Tome. Paris. 1900.

13. Bettmann. Über das Vorkommen von Talgdrüsen in der Mundschleimhaut. VII. Versammlung des Vereins süddeutscher Laryngologen. Heidelberg. 1900.

14. Bettmann. Über angeborenen Haarmangel. Arch. f. Derm. u. Syph. 1902. Bd. LX. pag. 343.

15. Birch-Hirschfeld. Adenom. Eulenburgs Realenzyklopädie 3. A. 1894. Bd. I.

16. Bock, E. Über ein Adenom der Talgdrüsen. Virchow's Archiv. 1880. Bd. LXXXI.

17. Broca. Des Adénomes multiglandulaires. Traité des tumeurs. Paris. 1869. Tome II. pag. 508 u. 525.

18. Brooke. Adenoma sebac. Brit. Journ. of Dermat. 1895. pag. 332.

19. Brooke. Epithelioma adenoides cysticum. Monatsh. f. prakt. Derm. 1892. Bd. XV. pag. 589.

20. v. Brunn. Haut. Bardelebens Handbuch der Anatomie des Menschen. 1897.

21. Buschke. Ein Fall von Naevus sebaceus. Berl. derm. Gesellsch. Ref., Derm. Zentralblatt. 1902. pag. 220.

22. Caspary. Über Adenoma sebaceum. Arch. f. Derm. u. Syph. 1891. Bd. XXXIII. pag. 372.

23. Caspary. Adenoma sebaceum. I. Jahresbericht d. Königsberger Poliklinik f. Hautkranke. 1893.

24. Chambard. Sur un cas d'adénomes sébacés. Annales de Derm. et Syph. 1886. pag. 457.

25. Chenantais. De l'épithéliome calcifié. Paris. 1882.

26. Cornil et Ranvier. Manuel d'histolog. path. Tome I. p. 29.

27. Crocker. Milium congenitale (en plaques). Internat. Atlas seltener Hautkrankheiten. X. Lief. Tafel XXX.

28. Crocker. Adenoma sebaceum. Bericht des II. internat. dermat. Kongresses. Wien. 1892.

29. Curtis et Lambret. Un cas d'adénome sébacé volumineux de la face. Revue de chirurgie. 1900. pag. 147.

30. Darier. Cas de naevi vasculaires verruqueux de la face. Affection confondue avec les adénomes sébacés. Soc. franç. de Derm. 1890. pag. 217.

31. Delbanco. Über die Entwicklung von Talgdrüsen in der Schleimhaut des Mundes. Monatsh. f. prakt. Derm. 1899. Bd. XIX. pag. 353.

32. Délore. Tumeurs naeviformes sudoripares. Lyon méd. 1900.

33. Délore. Épithéliome primitif sébacé de la fesse. La Province médicale. 1896. pag. 138.

34. Denecke. Beitrag zur Kenntnis der verkalkten Epitheliome. Inaug.-Diss. Göttingen. 1893.

35. Dockrell, M. Adenoma sebac. Brit. Journ. of Derm. 1895. p. 340.

36. Dorst und Delbanco. Zur Anatomie der strichförmig angeordneten Geschwülste der Haut. Monatsh. f. pr. D. 1901. Bd. XXXIII. p. 317.

37. Elliot. Adenocystoma intracanaliculare occuring in a naevus unius lateris. Journ. of Cut. and gen.-ur. Diseases. 1898.

38. Esoff. Beitrag zur Lehre von der Ichthyosis und von den Epithelwucherungen bei derselben (nebst Bemerkungen über den Haarwechsel). Virchow's Archiv. 1877. Bd. LXIX. pag. 417.

39. Feulard, M. Adénómes sébacés et troubles nerveux. Annales de Derm. et Syph. 1895. pag. 530.

40. Fordyce. A peculiar affection of the mucous of the lips and oral cavity. Journ. of Cut. and gen.-urin. Diseases. 1896.

41. Fox. Adenoma sebac. Verhandl. der Americ. Derm. Assoc. 1898.

42. Führer, F. Zur Morphologie der Hautdrüsen. Deutsche Klinik. 1850. pag. 213.

43. Geber, E. Die Talgdrüsengeschwulst, das Adenoma sebaceum. Handbuch der Hautkrankheiten. Ziemssens Handbuch der spez. Pathologie und Therapie. 1884. Bd. VIII. pag. 521.

44. Hallopeau. Hydradénome compliqué d'épithéliome. Annales de Derm. et Syph. 1890. pag. 872.

45. Hallopeau. Les Naevi. Progrès médical. 1891.

46. Hallopeau et Leredde. Sur un cas d'adénomes sébacés à forme scléreuse. Annales de Derm. et Syph. 1895. pag. 473.

47. Hallopeau et Leredde. Traité pratique de Derm. Paris. 1900.

48. Hamilton. Sebaceous adenomata. Brit. Med. Journ. 1898. pag. 501. Ref., Derm. Zentralbl. 1898. pag. 259.

49. Herxheimer. Neoplasmen der Haut. In den Ergebnissen der allgem. Pathologie etc. Hrsg. von Lubarsch u. Ostertag. 1896.

50. Heuss. Über postembryonale Entwicklung von Talgdrüsen in der Schleimhaut des Mundes. Monatsh. f. prakt. Derm. 1900. Bd. XXXI.

51. Israel. Talgdrüsenadenom. Deut. med. Wochenschr. 1891. p. 1080.

52. Jadassohn und Werner. Zur Kenntnis der systematisierten Naevi. Arch. f. Derm. u. Syph. 1895. Bd. XXXIII.

53. Jamieson. Adenoma sebaceum. Brit. Journ. of Derm. 1893. p. 138.

54. Jarisch. Die Hautkrankheiten. Wien. 1900.

55. Jarisch. Zur Lehre von den Hautgeschwülsten. Arch. f. Derm. u. Syph. 1894. Bd. XXVIII.

56. Jarisch. Demonstration eines Falles von „Colloidoma ulcerosum". Verhandl. des 5. Kongr. der deutsch. derm. Gesellsch. Wien. 1896.

57. Juliusberg, F. Über „kolloide Degeneration" der Haut, speziell in Granulations- und Narbengewebe. Arch. f. Derm. u. Syph. 1902. Bd. LXI.

58. Karschin. Adenoma sebaceum. Ref., Derm. Zentrbl. 1902. p. 109.

59. Klingel. Zwei Fälle von Talgdrüsenadenomen am äußern Ohr. Zeitschr. f. Ohrenheilkunde. 1890-91. Bd. XXI.

60. Köllicker, A. Über das Vorkommen von freien Talgdrüsen am roten Lippenrand des Menschen. Zeitschr. f. wissenschaftl. Zoologie. 1862. Bd. XI. pag. 341.

61. Kopp. Naevus verrucosus vasculosus faciei (Darier). Verhandl. der 71. Versamml. deutsch. Naturforscher u. Ärzte. 1899.

62. Krauss, E. Über Riesenzellenbildung in epithelialen Gebilden. Virchows Archiv. 1884. Bd. XCV. pag. 249.

63. Laver, H. A case of Adenoma sebaceum. Lancet. 1895. 14. Sept.

64. Lücke. Geschwülste. Pitha-Billroth, Handb. d. spez. Chirurgie. II, 1. pag. 275.

65. Lublinski. Über das Vorkommen von Talgdrüsen in der Wangenschleimhaut. Deutsche med. Wochenschr. 1900. Nr. 52.

66. Marullo, A. Ein Fall von diffuser chronischer Talgdrüsenhypertrophie. Dermat. Zeitschr. April 1902.

67. May. Über ein Cystadenom der Talgdrüsen. Virchows Archiv. 1881. Bd. CVIII. pag. 531.

68. Montgomery und Hay. Talgdrüsen in der Schleimhaut des Mundes. Dermat. Zeitschr. 1899. Bd. VI.

69. Monti, A. Recherches sur l'adénome sébacé. Archives italiennes de Biologie. 1895. Nr. 8. pag. 664.

70. Nasse. Multiple Hautgeschwülste des Kopfes. Deutsche med. Wochenschr. 1891. pag. 1080.

71. Oppenheimer-Maerklin. Ein Fall von halbseitigem Talgdrüsennaevus. Inaug. Diss. Freiburg. 1898.

72. Paviot. Histologie pathologique des tumeurs sudoripares naeviformes. Lyon méd 1900. pag. 157.

73. Perls. Handbuch der allgemeinen Pathologie. 1877. Bd. I.

74. Petersen, W. Ein Fall von multiplen Knäueldrüsengeschwülsten unter dem Bild eines Naevus verrucosus unius lateris. Arch. f. Derm. u. Syph. 1892. Bd. XXIV. pag. 919.

75. Petersen, W. Beiträge zur Kenntnis der Schweißdrüsenerkrankungen. Arch. f. Derm. u. Syph. 1893. Bd. XXV. pag. 441.

76. Pezzoli, C. Zwei Fälle von sog. Adenoma sebaceum. (Hallopeau-Lereddes Naevi symmetriques de la face). Arch. f. Derm. u. Syph. 1900. Bd. LIV.

77. Piccardi. 2 Fälle von Naevus sebaceus. Giornale italiano delle malattie veneree e della pelle. 1900. Bd. XXXV.

78. Pick, Walther. Über das Epithelioma adenoides cysticum und seine Beziehung zum Adenom der Talgdrüsen (Adenoepitheliom). Arch. f. Derm. u. Syph. 1901. Bd. LVIII. pag. 201.

79. Pinkus, F. Über eine Form rudimentärer Talgdrüsen. Arch. f. Derm. u. Syph. 1897. Bd. XLI.

80. Pollitzer. A case of adenoma sebaceum. Journ. of Cut. and gen.-urin. Diseases. 1893. pag. 475.

81. Poncet, A. Note sur une variété de tumeurs confluentes du cuir chevelu siégeant également sur la peau d'autres régions. Revue de chirurgie. 1890. pag. 245.

82. Poncet et Bérard et Lumière. Sur un cas d'épithéliomes sébacés multiples. La Médicine Moderne. 1899. pag. 679.

83. Poret. Thèse de Lyon. 1893—94.

84. Porta, L. Dei tumori folliculari sebacei. Milano. 1856. Ref., Schmidts Jahrbücher. Bd. XCVI. pag. 127.

85. Porta, L. Dei tumori folliculari sebacei. Milano. 1859. Ref., Canstatts Jahresberichte. 1859. Bd. III. pag. 329.

86. Pringle. A case of congenital Adenoma sebaceum. Brit. Journ. of Derm. 1890. pag. 1.

87. Rabl, H. Histologie der normalen Haut des Menschen. In Mračeks Handbuch der Hautkrankheiten. Wien. 1901.

88. Rafin. Tumeurs sébacés du cuir chevelu. La Province médicale. 1896. pag. 188.

89. Reizenstein. Über die Altersveränderungen der elastischen Fasern in der Haut. Monatsh. f. prakt. Derm. 1894. Bd. XVIII.

90. Respighi. Sopra di una speziale modificazione di ghiandole della mucosa orale. Giorn. ital. delle mal. vener. e della pelle. 1899. p. 405.

91. Ribbert, H. Lehrbuch der allgemeinen Pathologie. Leipzig. 1900.

92. Rindfleisch. Lehrbuch der path. Gewebelehre. 1878. 5. A.

93. Robinson, B. Sebaceous tumors of the scalp. Transacts of the Path. Soc. London. 1880. pag. 275.

94. Rollestone. An anomalous tumour adenoma of sebaceous glands. Transacts of the Path. Soc. London. 1896. pag. 242.

95. Rollestone. Cystisches Adenom der Talgdrüsen. Ref., Dermat. Zentralbl. 1899. pag. 95.

96. Rosenthal. Adenoma sebaceum. Verhandl. der Berl. derm. Vereinigung. Arch. f. Derm. u. Syph. 1894. Bd. XXIX. pag. 300.

97. Rozières. De l'état ponctué et des glandes sébacés de la muqueuse labiobuccale. Gaz. hebdom. 1902. Nr 18.

98. Rumschewitsch. Zur Onkologie der Lider. Klinische Monatsblätter für Augenheilkunde. 1890. Bd. XXVIII. pag. 387.

99. Savill. Adenoma sebaceum. Engl. derm. Gesellschaft. Ref., Derm. Zentralbl. 1901. pag. 189.

100. Schmidt, M. B. Über die Altersveränderungen der elastischen Fasern in der Haut. Virchows Archiv. 1891. Bd. CXXV.

101. Selhorst, S. B. Naevus acneiformis unilateralis. Brit. Journ. of Derm. 1896.

102. Solger, F. B. Über Rhinophyma. Arch. f. Derm. u. Syph. 1901. Bd. LVII. pag. 419.

103. Stieda, L. Über freie Talgdrüsen. Wien. med. Woch. Juli. 1902.

104. Suchanek. Über gehäuftes Vorkommen von Talgdrüsen in der menschlichen Mundschleimhaut. Münch. med. Wochenschr. 1900. p. 575.

105. Taylor and Barendt. Three cases of adenoma sebaceum in only family. Brit. Journ. of Derm. 1893. pag. 360.

106. Thibierge. Naevus acnéique unilatéral en bandes et en plaques. La semaine médicale. 1896. pag. 465.

107. Unna. Histopathologie der Hautkrankheiten. Berlin. 1894.

108. Unna. Basophiles Kollagen, Kollastin und Kollazin. Monatsh. f. prakt. Derm. 1894. Bd. XIX. pag. 465. (siehe auch ebenda pag. 397.)

109. Villard et Paviot. Des tumeurs sudoripares naeviformes. La Province médicale. Juli. 1896.

110. Waldheim, F. v. Haemangioendothelioma cutis papulosum. Arch. f. Derm. u. Syph. 1902. pag. 225.

111. Walker, N. Adenoma sebaceum. Derm. Sekt. auf dem Kongr. der Brit. Med. Association. Ref., Derm. Zentralbl. 1899. pag. 157.

112. White, I. C. Multiples benignes Cystepitheliom. Journ. of Cut. and gen.-urin. Diseases. 1894. pag. 477.

113. Wolters. Epithelioma adenoides cysticum. Arch. f. Derm. u. Syph. 1901. Bd. LVI.

114. Zander, P. Über Talgdrüsen in der Mund- und Lippenschleimhaut. Monatsh. f. prakt. Derm. 1901. Bd. XXXIII. pag. 104.

115. Ziegler, E. Lehrbuch der allgemeinen Pathologie und pathologischen Anatomie. 9. A. Jena 1898.

## Erklärung der Abbildungen auf Taf. XV—XVIII.

Fig. 1. Übersichtsbild eines vom Kinn entnommenen Knötchen (Hämatoxylin-Eosin). Mächtig entwickeltes Talgdrüsengewebe. Bei *a*) ein cystisch erweiterter Ausführungsgang. Spärliche Haarfollikel (*b*). Rudimentäre Schweißdrüsen (*c*) mit glatten Muskelfasern. Das Stratum papillare hypertrophisch, sehr kernreich. Papillarfortsatz wenig ausgebildet. Die Epidermis senkt sich an 2 Stellen tief ein.

Fig. 2. (Hämatox.-Eosin.) Eine Talgdrüse mit einem Stück des dilatierten Ausführungsganges. (*a*) An der Grenze zwischen beiden rechts Verdickung des Follikelepithels, in welchem sich eingestreute Talgzellen befinden und welches 3 Fortsätze bildet, die mit je 1—2 kleinen, neugebildeten Drüsenläppchen (*b*) endigen. In der erwachsenen, länglichen Talgdrüse bemerkt man zwischen den zentralen Talgzellen Anhäufungen kleiner epithelialer Zellen (*c*), die vom Wandepithel ihren Ausgang genommen haben.

Fig. 3. (Methylenblau-Van Gieson.) 2 Haarfollikel unterhalb der Epidermis, beide mit mehreren Epithelknospen, die z. T. im Querschnitt (*b*) getroffen, daneben liegen (links). Rechts ist die Haarzwiebel kolbenartig umgewandelt und läuft in einen Haarstengel (*a*) aus. 2 Talgdrüsenläppchen (*c*).

Fig. 4. Präparat eines Knötchens von der Innenfläche des rechten Oberschenkels. (Hämatox. Eosin.) Übersichtsbild. Epidermis mit großen Papillarfortsätzen versehen, stellenweise stark pigmentiert. Papillen außerordentlich reich an Bindegewebszellen, fibrilläre Zwischensubstanz fehlt gänzlich. An der Grenze zwischen Stratum papillare und reticulare zahlreiche Gefäße (*a*). Letzteres bedeutend verdickt, Bindegewebsfasern gequollen, fast gar keine Kerne. In der Mitte eine normale Talgdrüse (*b*), 2 Haarfollikel. (*c*). Bei Schweißdrüsen.

Fig. 5. Efflorescenz vom Rücken (Unna-Tänzer). Kolloide Degeneration des elastischen und Bindegewebes. Die elastischen Fasern in den Papillen normal, weiter unten gequollen, z. T. in kurze Stäbchen und tropfenartige Gebilde aufgelöst.

Aus dem Institut für pathologische Anatomie des Prof. Przewoski.

# Zur pathologischen Anatomie des Herpes progenitalis.

Von

Dr. med. **W. Kopytowski,**
Primararzt im St. Lazarushospital zu Warschau.

(Hiezu Taf. XIX—XXI.)

(Schluß.)

Indem ich seit längerer Zeit Vorstand der venerischen Frauenabteilung im St. Lazarus-Hospital bin, habe ich sehr oft die Gelegenheit gehabt, bei stationären Kranken Herpeserkrankungen als Komplikation ihres Hauptleidens zu beobachten. Die sehr akut verlaufenden Effloreszenzen traten gewöhnlich im Frühjahr und im Herbst auf; das Leiden trat periodisch auf, zu 2—3 Fällen in kurzen Abständen; sehr oft hatten wir zugleich zwei Kranke in Behandlung. Das Leiden schützt nicht vor Rezidiven, welche binnen kurzer Zeit auftraten; manche Patientinnen machten die Krankheit zweimal im Monat durch. Im Winter und Sommer begegnete ich dem Leiden viel seltener.

Der Verlauf war stets ein sehr akuter. Während die Besichtigung der Genitalien und der Innenfläche der Oberschenkel in der Nähe derselben, d. h. der Lieblingsstätten des Herpes an einem Tage nichts abnormes ergab, konnte man am nächsten Tage bereits typische Herpesblasen wahrnehmen. Es sei hier bemerkt, daß nicht in allen Fällen die histologische Untersuchung stattgefunden hatte, da nur von einem geringen Teil der Kranken die Exzision der Haut zugelassen wurde.

Wie bekannt, besteht die typische Herpeseruption in Blasenbildung. Auf 24 Fälle der Erkrankung wurden in 23 Fällen eine oder mehrere Blasen gefunden; nur im Fall 8 fehlte eine ausgebildete Blase.

Vergleicht man die pathologisch-anatomischen Veränderungen der Blasen in verschiedenen Fällen, so überzeugt man sich, daß dieselben im großen und ganzen stets gleich sind; nur die Einzelheiten differieren untereinander, was hauptsächlich von dem Krankheitsstadium abhängt. Das Material zu den Untersuchungen bemühte ich mich verschiedenen Stadien der Krankheit zu entnehmen. In jedem Fall wurde angegeben, an welchem Krankheitstage die Exzision vorgenommen wurde; indem ich dies zusammenfasse, muß ich bemerken, daß in den Fällen 11 und 14 die Haut vor Ablauf von 24 Stunden, in den Fällen 1, 2, 5, 7, 19, 23 nach Ablauf dieser Zeit exzidiert wurde. In den Fällen 3, 4, 9, 13, 15, 22, dauerte das Leiden 36 Stunden, in sieben Fällen (Nr. 6, 10, 12, 16, 17, 18, 21) 48 Stunden, in den Fällen 8 und 24 3 Tage, schließlich im Fall 20 fünf Tage. In 12 Fällen stammte das Präparat von der Innenfläche des Oberschenkels, in 11 von der großen Schamlippe, in einem Falle vom Mons veneris.

Die lokalen Veränderungen der Haut im Bereich der Efflo-reszenc waren gewöhnlich gering. Außer den Blasen begegnete ich einem geringen Hautödem unter denselben in neun Fällen (Nr. 4, 8, 10, 11,12, 13, 14, 18, 19), einer leichten Rötung der Haut in sechs Fällen (Nr. 10, 11, 14, 15, 16, 24), in den übrigen neun fehlten Veränderungen der Haut (außer der Blasen) Fälle 5, 6, 9, 17, 20, 21, 22, 23.

In den ersten zwölf Fällen wurde die Haut vor der Exzision mit 2% Kokainlösung unempfindlich gemacht, in den zwölf anderen wurde die Exzision ohne Anästhesie vorgenommen.

Zur Fixierung der Präparate wurde in vier Fällen (Nr. 1, 2, 13, 19) Alkohol, in dreizehn 6% wässerige Sublimatlösung für 2—6 Stunden gebraucht (die Fälle 3, 4, 5, 6, 7, 8, 10, 12, 15, 16, 18, 23, 24), einmal (Nr. 9) wurde die Flemingsche, einmal (Nr. 14) die Müllersche, einmal die Kultschikische (Nr. 20) Lösung verwendet. In zwei Fällen (Nr. 21, 22) wurden die Präparate in 6%wässeriger Lösung von Brechweinstein mit Zusatz von 2% Formalin fixiert. Auf die letztere Methode werde ich noch zu sprechen kommen.

Die Zahl der Bläschen im Präparat schwankte zwischen 2, 3 bis mehreren. Dieselben lagen 2—10 Papillen weit von einander entfernt; zuweilen, wie im Fall XIII, konfluierten die Bläschen. Die verschiedenen Schnittserien differierten bedeutend voneinander in Bezug auf Zahl und Form der Bläschen, wiewohl sie aus einem Präparate stammten. Am Rand der Schnitte begegnete ich sehr oft einem Teil einer leeren Blase. (Die Fälle 11, 12, 17, 21, 24.)

Die weiteren, gut ausgebildeten Bläschen sind gewöhnlich rundlich, eiförmig; bei größerer Anzahl benachbarter oder konfluierender Blasen wird ihre Gestalt unregelmäßig, ihre Wände uneben.

Die über die Haut sich bedeutend erhebende Blasenspitze ist im Präparat entweder flach, oder nur sehr wenig erhaben. Die Blase liegt entweder unter der Hornschicht, oder es besteht seine obere Wand noch aus mehreren Reihen stark veränderter Stachelzellen. Die Blase ist gewöhnlich einkämmerig. Viel seltener sind die Seitenwände der Blase aus gelockerten Zellen gebildet; dieselben gehen teils einzeln, teils gruppenweise auseinander; an den Seiten der Blase bemerkt man hie und da Spalten, welche teils leer, teils mit feinkörnigen Exsudatmassen oder morphologischen Elementen gefüllt sind. Solche gut ausgebildete Spalten wurden in den Fällen 5, 7, 10, 14 und 19 beobachtet. Zuweilen bemerkt man in den Blasen ganze mehr oder weniger veränderte Epithelstreifen; dieselben bestehen aus verlängerten, spindelförmigen Stachelzellen, wodurch das Bläschen in einzelne Höhlen geteilt wird. In der Mitte werden diese Streifen gewöhnlich unterbrochen. Sie wurden in den Fällen 4, 5, 6, 12, 14 und 23 beobachtet. Im letzten Falle waren die Epithelstreifen in einer der Blasen unversehrt. Das Fehlen der Scheidewände in den Bläschen, sowie unvollständige Ausbildung der letzteren, schließlich die Spaltbildungen in den Seitenwänden beweisen am besten, daß die Ausbildung der Blasen rasch vor sich geht; die Stachelzellen kommen in der kurzen Zeit der Exsudatbildung nicht nach und sind eben nicht im stande Epithelbälkchen zu liefern. Die Spaltbildungen und unvollständigen Scheidewände deuten auf interepitheliale Abstammung der Bläschen.

Die intraepitheliale Blasenbildung ist nur dann möglich, wenn die regressive Metamorphose der morphotischen Elemente bis zur völligen Atrophie derselben führt. In vielen Blasen hängen von der oberen Wand Streifen herab, welche aus einzelnen, spindelförmigen Epithelzellen mit atrophischen Kernen oder aus ganzen Gruppen degenerierter, eingetrockneter Epithelien bestehen. Ähnlichen Bildungen begegnet man zuweilen auch am Blasengrund. Diesen degenerierten Epithelstreifen liegt vielfach später gebildetes Fibrin auf, welches ein verschieden dickes Netz bildet. Das Fibrinnetz bildet Maschen, welche teils leer, teils mit feinkörnigen Exsudatmassen und morphotischen Elementen in verschiedenen Degenerationsstadien gefüllt sind. Da die degenerierten Hornzellen und das Fibrin sich mit sauren Farbstoffen färben, so ist es in den späteren Stadien schwer zu bestimmen, welche Scheidewände aus Horngewebe, welche aus Fibrin gebildet wurden. Als Leitfaden dient

hier teils die Form der vorhornten Plättchen, teils die in manchen Zellen noch enthaltenen Kernreste. Netzförmige Bläschen aus Fibrin wurden in den Fällen 10, 12, 15, 16, 21, 22, 23, 24 gefunden.

Die obere Blasenwand besteht aus einer Hornschicht, deren Bau hauptsächlich von dem allgemeinen Zustand dieser Schicht an der betreffenden Hautstelle abhängt. Wo diese Schicht stärker entwickelt ist, ist sie auch über den Blasen stärker ausgeprägt. Für gewöhnlich sind ihre oberen Lagen zerfasert, die unteren fester gefügt.

Die obere Lage ist oft gefaltet und bildet Spalten und Höhlen, welche zuweilen etwas seröses Exsudat und solitäre Leukocyten enthalten. In der Mitte der oberen Blasenwand wurden Keratohyalinzellen niemals beobachtet; dagegen enthält die obere Blasenwand seitlich sehr oft vereinzelte Zellen mit Keratohyalin, zuweilen selbst eine schwach ausgeprägte einfache Lage derselben. Es hängt dies ab von der Dicke der betreffenden Schichte an der betreffenden Hautstelle.

Je nach dem Sitz der Blase ist der Boden der oberen Blasenwand verschieden. Man findet hier 1, 2, 3 und mehr Lagen (s. F. Nr. 9) Stachelzellen; dieselben sind stark verändert, konfluieren untereinander und besitzen geschrumpfte Kerne mit Vacuolen. Die Grenzen der Zellen sind undeutlich und lassen sich nur auf Grund der geschrumpften in körnigen gefärbten, zuweilen faserigen Massen liegenden Kerne erkennen. Sehr oft hängen in das Innere der Blase Hornfetzen aus degenerierten Epithelzellen hinab; diese Fetzen beherbergen zuweilen einzelne Spindelzellen und Kernreste.

Der oberen Blasenwand liegt mehr oder weniger Blaseninhalt, je nach dem Füllungsgrade an. Wenn die Blase, was zumeist der Fall ist, nicht vollständig gefüllt ist, so findet man unter der oberen Wand einzelne Gruppen von Leukocyten und etwas feinkörniges Exsudat. Degenerierte Epithelzellen sind hier selten und spärlich. Bei vollständiger Füllung der Blase mit serösem Exsudat begegnet man hier feinkörnigen Massen; Fibrin bildet hier ein Netz mit Leukocyten, degenerierten Zellen und ihrem Detritus.

Die obere Blasenwand geht allmählich in die seitlichen über. Da die ausgebildete, solitäre Blase gewöhnlich rundlich oder eiförmig ist, so erfährt die obere Wand am Übergang in die seitlichen eine Verdickung infolge Apposition neuer Stachelzellenlagen.

Wie schon erwähnt, enthalten die seitlichen Blasenwände zuweilen Spalten, indem sich die Stachelzellen zerfasern.

Die Zellen werden spindelförmig und berühren einander mit den Spitzen. Die Spalten sind entweder leer oder mit

serösem Exsudat und Formelementen gefüllt. Die Größe der Spalten ist verschieden; sie erreicht zuweilen die Größe der benachbarten Stachelzellen, oder überragt sie ein wenig; manchmal findet man die Spaltbildungen nur in einer Seitenwand. Die Seitenwände bestehen gewöhnlich aus abgeflachten, langen, spindelförmigen, gebogenen Stachelzellen. Letztere sind intensiv gefärbt und besitzen längliche, oft vacuolenhaltige Kerne und zerfallendes Chromatin. Zuweilen sind diese Zellen stark ödematös; das Protoplasma zerfließt teilweise, seine Reste erfüllen den peripheren Teil der Zelle in Gestalt eines Netzes. Auch die nicht unmittelbar an die Blase grenzenden Stachelzellen sind sehr oft ödematös. Von der Seitenwand lösen sich zuweilen einzelne Zellen oder Zellgruppen, quellen auf, verlieren ihre Protoplasmafortsätze und werden eiförmig oder rundlich; die Kerne sind vergrößert, eiförmig, das Chromatin zerfällt oder ist atrophisch. Die Tinktion ergibt ein Klümpchen mit ovalem, schwach konturiertem, oder zwei Kernen. In anderen Zellen ist der Kern geschrumpft, intensiv gefärbt, so daß die Zelle zu einem Klümpchen wird, in dessen Mitte sich geschrumpfte, unregelmäßige, oft geteilte Kerne befinden. Letztere sind häufig von sichelförmigen oder ringförmigen leeren Räumen umgeben.

Mehr nach unten zu, und in der Nähe des Blasengrundes finden wir in den Seitenwänden der Bläschen noch andere Veränderungen der Epithelzellen. Wo der feinere Bau durch die Infiltration nicht verwischt wird, tritt die Lockerung der Epithelzellen in viel höherem Maße, als in den oberen Abschnitten der Seitenwände auf. Auch hier nehmen die Zellen an Volumen zu, verlieren ihre Protoplasmafortsätze, aber die vergrößerten Kerne mit desorganisiertem Chromatin vermehren sich amitotisch. Die Zellen enthalten 2—4 und mehr verschieden gruppierte Kerne. Da die Präparate nur flache Durchschnitte der Zellen liefern, so besitzen die letzteren in der Tat die Form von Maulbeeren, Himbeeren u. s. w. Die Taf. V enthält Abbildungen dieser Zellen teils mit einzelnen, teils mit vielen Kernen; die Zellen stammen von verschiedenen Herpesfällen. Die Kerne werden von mehr oder weniger Protoplasma umgeben; letzteres sieht zuweilen wie faserig, öfter wie homogen aus; an den Zellrändern ist es gelockert; zuweilen scheinen die polynucleären Zellen zu konfluieren. (Fall 17.)

Bei der Färbung polynucleärer Zellen ist die Mitte des Kernes meist am stärksten gefärbt und körnig, von einem farblosen Ringe umgeben; auch der Rand des Kernes ist stets intensiv gefärbt. Seltener begegnet man homogen gefärbten, schwach körnigen Kernen, doch auch hier ist der Rand intensiv gefärbt. Am seltensten findet man ungefärbte Kerne mit

feinen, unregelmäßig verteilten Körnchen und gut gefärbtem Rande. Manche Präparate enthielten zwei bis drei Arten solcher polynukleärer Zellen. Letztere enthielten zuweilen zwei Arten von Kernen; homogen gefärbte und mit einem farblosen Zwischenring. Von der Gruppierung und dem gegenseitigen Druck der Kerne in den polynucleären Zellen hängen die Veränderungen der ursprünglich ovalen oder rundlichen Kernform ab; es wurden oft elongierte, spitzige, polyedrische Kerne beobachtet. Das Protoplasma der Bindegewebszellen und der tieferen Lagen der polynucleären Epithelzellen enthielt sehr oft braune Pigmentkörner.

Andere Gestalten degenerierter Zellen gehören im unteren Abschnitte des Bläschens zu Seltenheiten. Man begegnet hier formlosen, homogenen Klümpchen, zum Teil mit Kernresten oder feinkörnigem Pigment.

Der Blasengrund liegt selten in der Stachelzellenschicht; in jungen, ausgebildeten Bläschen liegt er meist im Bereiche der Papillarschicht oder der oberen Lagen der Cutis. Der Blasengrund ist meist von Leukocyten stark infiltriert, das Infiltrat dringt oft tief in die Cutis hinein, so daß die untere Begrenzung des Bläschens undeutlich auftritt.

Allmählich erhebt sich der Blaseninhalt in die Höhe gegen die Oberfläche der Haut; das Volumen des Bläschens wird kleiner, der Blaseninhalt trocknet ein und wird schließlich von den neugebildeten Epithellagen gleichsam eingekapselt und in die Höhe gedrängt.

Endlich wird aus der Blase eine Borke; letztere hängt mit der Epithelschicht zusammen und bildet in dieser eine Vertiefung, aus welcher sie bald herausfällt. Im Fall 20, wo zwei solche Börkchen bestanden, war das Epithel unter denselben verdünnt, und die Papillarschicht noch nicht ausgebildet. Über den Bau der unteren Blasenwand wäre nicht viel mehr zu sagen. Wo das Infiltrat unbedeutend ist, begegnet man am Blasengrund zahlreichen polynucleären Zellen, serösem oder fibrinösem Exsudat und Leukocyten, später befinden sich diese Formelemente im Zustand des Zerfalles.

Die am Kranken stets volle Blase ist in den Präparaten selten prallgefüllt. Der Blaseninhalt ist nicht gleichförmig; im oberen Abschnitt ist das Bläschen nur zum Teil mit serösem Exsudat gefüllt und arm an Formelementen, wogegen nimmt die Zahl derselben nach unten zu. Der Blaseninhalt besteht aus serösem oder fibrinösem Exsudat, degenerierten Zellen und Leukocyten und Detritus; das gegenseitige Verhältnis dieser Bestandteile hängt vom Entwicklungsstadium der Bläschen ab; allerdings tritt zuweilen schon sehr früh — nach 24 Stunden — ein Fibrinnetz auf (Fall Nr. 5). Nach 48 Stunden ist das

Fibrinnetz fast immer bereits ausgebildet (die Fälle 6, 10, 12, 16, 21). Im Fall 22, bei 36stündiger Krankheitsdauer, war die eine Blase mit serösem Exsudat, die andere mit einem Fibrinnetz gefüllt. Die Blase wird selten mit serösem Exsudat vollständig gefüllt. (Im Fall 3 war eine Blase vollständig, die andere zum Teil gefüllt.) Der obere Abschnitt der Blase ist meist leer, oder enthält spärliches, feinkörniges, mit saueren Farbstoffen und Eosin tingierbares Exsudat. Der untere Abschnitt, häufig $^2/_3$ der Blase, ist vollständig mit Exsudat gefüllt, wenn die Blase wenig Formelemente enthält, oder nur teilweise, indem es die letzteren untereinander verbindet. Zuweilen setzt sich das seröse Exsudat vom oberen leeren Blasenabschnitt scharf ab, und bildet ab und zu gespaltene, schwach homogen gefärbte Säulchen.

Das fibrinöse Exsudat wurde schon erwähnt; es bildet in der Blase ein Netz mit verschieden dicken Balken und Maschen; im Gegensatz zu dem serösen Exsudat nimmt es die ganze Blase ein und hängt oben mit den degenerierten und verhornten zelligen Bestandteilen der oberen Blasenwand zusammen; von diesen läßt es sich nicht immer differenzieren.

In der Blase findet man folgende Formelemente: degenerierte Epithelzellen, polynucleäre Gebilde und Leukocyten. Die Veränderungen der Epithelzellen und die polynucleären Zellen wurden bei der Beschreibung der seitlichen Blasenwand ausführlich berücksichtigt. Um Wiederholungen zu vermeiden, will ich nur bemerken, daß diese Gebilde in verschiedener Zahl auftraten und auf folgende Typen zurückgeführt werden können.

1. Homogene oder längliche Klümpchen, zuweilen mit Resten bläschenförmiger Kerne oder mit geschrumpften, intensiv gefärbten Kernen; zuweilen beobachtet man mehrere geschrumpfte Kerne. Letztere sind oft von leeren Räumen umgeben. Die Klümpchen enthalten oft feinkörniges Pigment.

2. Homogene, spindelförmige, längliche Hornplättchen zum Teil in Gruppen, kernlos oder mit Spuren von Kernen in Gestalt grober oder feiner Körnchen.

3. Ödematöse große Zellen mit großen, ovalen, teils homogen intensiv, teils nur in der Mitte und am Rande, oder nur randständig gefärbten Kernen. Das Protoplasma dieser Zellen ist meist spärlich, schwach konturiert, zerfließt an den Rändern; seltener begegnet man deutlich konturierten, schwach faserigem Protoplasma.

4. Ähnliche Zellen mit 2, 3 und mehr eiförmigen Kernen. In der Regel färben sich alle Kerne eines solchen Gebildes gleich. Seltener findet man in einer Blase verschiedene Typen

polynucleärer Zellen. (Nr. 4 und 5.) In den Fällen 11 und 20 fehlen polynucleäre Zellen.

Ungewöhnlich große polynucleäre Zellen wurden im Fall 10 beobachtet. Im Fall 17 konfluierten sie untereinander. Das Protoplasma tritt in diesen Zellen in verschiedener Quantität auf. Gewöhnlich ist es spärlich, zuweilen reichlicher, wobei seine Ränder zerfließen; selten ist es faserig. Manches Mal enthält es braune Pigmentkörner.

Die Stärke der Leukocyten-Infiltration ist in den Blasen verschieden. Dieselben sind in den Frühstadien der Krankheit spärlich, werden dann allmählich reichlicher. Zuweilen (die Fälle 13, 18, 21) sind die Blasen meist mit Eiter gefüllt. Im oberen Abschnitt findet man im serösen Exsudat meist nur einzelne Gruppen von Leukocyten; die Zahl derselben nimmt gegen den Boden der Blase zu; letztere ist gewöhnlich so stark infiltriert, daß die untere Blasengrenze undeutlich erscheint. Die Leukocyten der Bläschen enthalten zuweilen eosinophile Granulationen, wie in den Fällen 4 und 18. Wo der Blaseninhalt aus Fibrin besteht, treten Leukocyten allenthalben auf und füllen das Fibrinnetz aus. In älteren Blasen befinden sich die Leukocyten im Zustande des Zerfalls. Außer Blasen findet man in der Epithelschicht verschieden große Zerfallsherde in Form sei es eines mit der Basis gegen die Hautoberfläche gerichteten Keiles oder großer Spalten. Diese Herde lagen oberflächlich oder tief im Epithel; darunter findet man öfters in der Papillarschicht und den oberen Cutisschichten starke Infiltration.

Solche Herde findet man in den Fällen 3, 4, 7, 8, 15, 18. Die Epithelzellen dieser Herde erscheinen gelockert, vergrößert, werden oft rundlich, verlieren die Protoplasmafortsätze. Manche Zellen enthalten Vacuolen, in anderen sind die Kerne bedeutend vergrößert, werden oval, vermehren sich amitotisch; das Chromatin zerfällt. So erhält man polynucleäre Zellen, analog denen in den Bläschen; der Unterschied besteht in der geringeren Zahl der Zellen selbst und ihrer Kerne in solchen Herden. Letztere enthalten zuweilen spärliches seröses Exsudat, etwas Leukocyten, zuweilen auch ein Fibrinnetz wie im Fall 8. Die Herde werden zuweilen so groß, daß sie schon eine kleine Blase bilden, wie in den Fallen 7 und 13. In den Präparaten der Fälle 1, 2, 9, 15, 16, 23 findet man große entzündliche Infiltrate in der Cutis. Bei der Beschreibung des Falles 6 wurde ein solcher in der Cutis liegender und mit der Epithelschicht noch nicht zusammenhängender Herd genau erwähnt. Ein ähnliches Verhalten der Herde wurde in den Fällen 1 und 9 beobachtet. In den übrigen drei Fällen gingen die Herde auf das Epithel über, dessen Zerfall und Degene-

ration mit Blasenbildung sie bewirkten. Hier konnte man bereits einzelne amorphe Klümpchen, polynucleäre Zellen, seröses Exsudat und ein Fibrinnetz bemerken. In dieser Richtung ist besonders der Fall 23 belehrend, wo an einer Schnittserie eine Blase sichtbar war, ferner starke entzündliche Infiltrate, welche von der Cutis in die Epithelschicht eindrangen und die Hälfte des Blasengrundes einnahmen; dagegen bestand die andere Hälfte aus gut erhaltenen Epithelzellen.

Die beschriebenen Herde enthielten seröses Exsudat, zuweilen mit einem feinen Fibrinnetz und zahlreich epitheloide regellos gruppierte Zellen, teils mit kleinen bläschenförmigen Kernen und reichlichem Chromatin, teils mit geschrumpften Kernen. Zuweilen traten zahlreiche Kerne auf; das Chromatin war öfters im Zustand des Zerfalles und trat in Gestalt von Klümpchen zwischen den gut erhaltenen Kernen auf. Die Kerne dieser Zellen waren meist von leeren Räumen umgeben, welche teilweise mit feinkörnigen Exsudatmassen gefüllt waren. Ihr Protoplasma ließ sich mit saueren Farbstoffen gut färben, war deutlich abgegrenzt, leicht faserig.

Die Form der epitheloiden Zellen war unregelmäßig, obwohl der Druck der benachbarten Teile auf dieselbe keinen nennenswerten Einfluß auszuüben vermochte, da sie vereinzelt in den Herden lagen. (Taf. 2 und 5.)

Die Herde enthielten außer den epitheloiden noch polynucleäre Zellen, ähnlich den für die Blasen beschriebenen, ferner amorphe, zuweilen Spuren von Kernen enthaltende Klümpchen, schließlich Leukocyten.

Die elastischen Fasern waren verdünnt, leicht wellig, atrophisch. Im Fall 2, wo das Verhalten der elastischen Fasern genauer studiert wurde, fand ich sie nur im unteren Abschnitt des Herdes.

Im Fall 9 besaß ein solcher Herd netzförmigen Bau; das Netz schien aus feinen Bindegewebsfasern zu bestehen. Im Fall 2 konnte man unter dem Herde eine große, mit serösem Exsudat gefüllte Spalte wahrnehmen.

Die Größe der Herde schwankte zwischen 5 (Fall 10) bis 12 Papillen (Fall 2). Ihre Gestalt war rundlich, eiförmig. An einem Schnitt befand sich zuweilen ein solitärer Herd im Bindegewebe außer Zusammenhang mit dem Epithel, weiter ein bereits auf das Bindegewebe übergreifender Herd (Fall 1), oder eine schwer ausgebildete Blase (Fall 2) u. s. w.

Die Papillarschicht über den solitären Herden erchien abgeflächt, die Epithelzellen einmal verdickt, dann wieder verdünnt. Einzelne Zellen waren ödematös und vacuolenhaltig. In den Interzellulärräumen stecken solitäre Leukocyten.

In der Hornschicht in der Nähe der Blasen und Infiltrate begegnet man hie und da kleine Höhlen, von der Größe einer Stachelzelle; dieselben sind flach-rundlich, enthalten seröses, feinkörniges Exsudat ohne Formelemente. Die Höhlen wurden in den Fällen 3, 4, 6, 10 und 18 beobachtet. Ähnliche, aber mit Formelementen, wie Epithelien, polynukleären Zellen und Leukocyten gefüllte Höhlen fand ich in den Fällen 2, 7, 8, 14. Im Fall 8 waren die Höhlen ziemlich groß. In der Cutis wurden in den Fällen 3, 4, 10 und 18 4—6 stachelzellengroße solche Höhlen beobachtet; dieselben waren eiförmig, frei. d. h. von Endothel nicht begrenzt, und mit feinkörnigen Exsudatmassen gefüllt.

Die Hornschicht und granulierte Schicht bieten in der Nähe der Blasen keine deutlichen Veränderungen. Höchstens war die Hornschicht in den oberen Lagen etwas stärker zerfasert, die granulierte Schicht wie verdickt.

Die den Blasen anliegende Stachelzellenschicht war wenig verändert; die Zellen in der Nähe der Blase waren abgeplattet, ödematös oder vacuolenhaltig. Das Chromatin war ab und zu unregelmäßig gruppiert, zuweilen beobachtete man Chromatolysis. Zwischen den Stachelzellen in der Nähe der Blasen einzelne, zuweilen gruppierte Leukocyten. Auch etwas von den Bläschen entfernt, wo die Stachelzellen unverändert waren, begegnete man zuweilen solitären Leukocyten.

Die Papillen in der Nähe der Bläschen, sowie die interpapillären Epithelauswüchse stark elongiert; die Papillen ödematös, zuweilen treten im Papillargewebe Spalten und Höhlen mit feinkörnigem Exsudat (die Fälle 10, 14, 15, 16, 18) auf. Die Bindegewebszellen der Papillen gequollen, ihre Kerne vergrößert, sie enthalten oft kleine Pigmentzellen (die Fälle 2, 3, 5, 6, 14, 17, 24). Die Papillargefäße erweitert, die Endothelzellen gequollen, die Kerne verdickt. Die Gefäße gewöhnlich leer, enthalten zuweilen spärliche rote Blutkörperchen (Fälle 17, 20), welche sie ab und zu ganz ausfüllen (Fälle 23, 24).

Die Infiltration der Papillen in der Umgebung der Blase war zuweilen sehr stark, wie in den Fällen 2, 3, 6, 8, 9, 10, 12, 13, 15, 21, 22, 23, so daß die Differenzierung der Bestandteile der Papillen schwierig war. In den Fällen 9, 21, 22 waren die Infiltrate an der Basis der Papillen stärker ausgeprägt, als in der Mitte und an der Spitze. Sonst waren die Infiltrate viel schwächer, zuweilen unsichtbar. In einiger Entfernung von den Blasen waren die Papillen, mit Ausnahme des Falles 11, ganz frei von Infiltration.

Außer der großen Entzündungsherde mit epitheloiden Zellen findet man in allen Fällen zerstreute Leukocyten und verschieden große kleine Herdinfiltrate meist in der Umgebung

von Gefäßen, seltener um die Haarscheiden und Hautdrüsen. Die Gefäße der Cutis sind in der Regel erweitert, leer. Rote Blutkörperchen werden in den Fällen 23 und 24 begegnet. Das Endothel war gequollen, seine Kerne deutlich, intensiv gefärbt.

Die elastischen Fasern traten stets deutlich auf; in den entzündlichen und Zerfallsherden der Cutis wurden sie dünner, gerade, zuweilen atrophisch. Die Haare ohne deutliche Veränderungen. Die Haarscheiden oft gespalten, hie und da in Zellgruppen und solitäre Zellen zerfallend; dazwischen Leukocyten und spärliches seröses Exsudat.

Bedeutende Veränderungen der Zellen und Zellgeneration derselben, d. h. Vergrößerung der Kerne, unregelmäßige Verteilung ihres Chromatins, amitotische Teilung, polynucleäre Zellen wurden nur im Fall 13 beobachtet. Die Haarscheiden waren oft von Infiltraten umgeben. Zerfall von zelligen Bestandteilen der Talgdrüsen in Gruppen und Kernveränderungen wurden in den Fällen 12 und 16 gefunden. Außerdem wurden Infiltrate um die Talgdrüsen und solitäre Leukocyten zwischen den Zellen in den Fällen 9, 10 und 19 beobachtet. In den Fällen 5, 15, 16, 18 waren die Knäuel der Schweißdrüsen erweitert, ihr Epithel zerfiel in Gruppen und einzelne Zellen, die Knäuel waren mit serösem Exsudat gefüllt. Die Knäuel waren oft von Infiltraten umgeben.

Die Hautmuskeln boten keine deutlichen Veränderungen. Solitäre Leukocyten zwischen den Muskelfasern wurden in den Fällen 9 und 12 gesehen. Nerven fehlten. In den geschlossenen Bläschen wurden keine Bakterien gefunden. Fehlte die obere Wand, so traten verschiedene Bakterienarten in Gestalt von Kokken, Diplokokken und Bazillen auf; desgleichen in Börkchen.

In den Fällen 21 und 22 wurde das Präparat in 6% wässeriger Brechweinsteinlösung mit Zusatz von 2% Formalin fixiert. Die Brechweinsteinlösung wurde von mir in Kenntnis der Tatsache versucht, daß dieselbe in der Industrie bei Färbung vegetabilischer und animalischer Gewebe mit Anilinfarben verwendet wird.

Doch waren meine Resultate im allgemeinen wenig zufriedenstellend. Ich versuchte dann ganze Hautstücke in die Lösung zu bringen, doch quillt das Präparat dabei stark auf. Indessen wird auf diesem Wege das Protoplasma gut fixiert, so daß es selbst in Leukocyten und Bindegewebszellen öfters deutlich auftritt.

Es wurde das Präparat entweder auf 2—6 Stunden in 4—6% Brechweinsteinlösung gebracht, dann in Wasser abgewaschen und in Alkohol gelegt, oder nach Abwaschung mit Wasser auf 6 Stunden in Sublimat, dann wieder ins Wasser,

Alkohol u. s. w. gebracht. Die gleichzeitige Verwendung von Brechweinstein und Sublimat führt zu Niederschlagbildung. Dem Brechweinstein kann man Formalin in gewöhnlicher Quantität zusetzen.

Diese Methoden geben oft, aber nicht immer gute Resultate; die Färbung der Präparate geschieht rasch und intensiv, das Protoplasma wird dabei fest fixiert.

---

Vergleichen wir die Resultate der oben angeführten Untersuchungen über pathologische Anatomie bei Herpes progenitalis mit den Veränderungen in der Haut bei Herpes zoster (s. Arch. f. Derm. u. Syph. Bd. LIV, H. 1), so ergibt sich völlige Analogie beider Krankheitsbilder in Bezug auf den histologischen Befund; dabei ist das klinische Bild different.

Nehmen wir an, daß gleiche Ursachen gleiche Folgen haben, so muß umgekehrt angenommen werden, daß gewisse spezifische Veränderungen der Haut durch analoge Ursachen hervorgerufen werden. Wir gelangen somit zu der Überzeugung, daß entweder beide Krankheiten eine gleiche Ätiologie besitzen, oder, daß die ätiologischen Momente sehr ähnlich sind.

Vergleichen wir, der Analogie wegen die Malariaparasiten der verschiedenen Formen von Wechselfieber untereinander, so sehen wir, daß die zwar nicht identischen Parasiten doch zu einer Gruppe gehören.

Dasselbe dürfte für den uns unbekannten Parasiten des Herpes zoster und progenitalis gelten. Vergleicht man die Veränderungen in der Haut bei Frühstadien der Pocken und Vaccine auf Grund neuerer Untersuchungen (Funck: l'agent étiologique de la vaccine et de la variole. Semaine médicale 1901. Nr. 6; Steinhaus: Zur Kenntnis der Impfpockenbildung beim Kalbe. Zentralbl. f. allg. Path. u. path. Anat. 1897. Nr. 19, 20. Taf. IX), so kann man sich überzeugen, daß die anatomischen Veränderungen bei diesen Krankheiten denen bei Herpes zoster und progenitalis sehr ähnlich sind. Meine persönlichen Untersuchungen gestatten mir nicht darüber zu urteilen, da ich nur zweimal die Gelegenheit hatte die Haut eines an Pocken verstorbenen und einmal die eines Kalbes zu untersuchen. Es sei hier auf meine Arbeit über den Herpes zoster verwiesen. Polynucleären Gebilden begegnet man in den Frühstadien aller dieser Krankheiten bei der Bläschenbildung. Die Ansichten verschiedener Autoren über diese Gebilde gehen auseinander; während dieselben von den einen für degenerierte Zellen angesehen werden, gelten sie den anderen für parasitäre Bildungen.

Die Analogie der pathologischen Veränderungen gestattet uns eine Analogie der ätiologischen Momente bei diesen vier Krankheitsformen anzunehmen; wurden die Krankheiten durch Parasiten hervorgerufen, so dürfte ihr gegenseitiger genetischer Zusammenhang ein sehr enger sein, und dieselben zu einer Gruppe gehören.

Bei der ausführlichen Beschreibung der Fälle von Herpes progenitalis wurden Veränderungen der Cutis, der Papillen und des Epithels erwähnt. Diese Veränderungen bestanden in einigen Fällen im Auftreten verschieden großer, umschriebener Entzündungsherde in der Cutis. Zumeist waren diese Herde diffus und verbreiteten sich nach oben gegen die Papillar- und Epithelschicht. An manchen Schnitten konnte man verschiedene Stadien 2 bis 3 solcher Herde beobachten. Dies deutet auf das Bindegewebe der Haut, als vermutlichen Ausgangspunkt der Krankheit. Das ungemein rasche Fortschreiten des entzündlichen Prozesses an der Cutis und den Papillen auf die Epithelschicht, wo derselbe viel länger dauert, bewirkt, daß bei ausgebildeten Blasen die Cutis bereits unbedeutende Veränderungen aufweist und zwar in Form kleiner Infiltrate um die Gefässe, den Ausgangspunkt des Prozesses, während die Epithelschicht deutlich verändert erscheint.

Indem ich die Gelegenheit hatte zahlreiche Fälle von Herpes progenitalis in verschiedenen Stadien zu untersuchen und zwar an Serienschnitten, wurde es mir möglich, den Ausgangspunkt des Prozesses zu bestimmen. Der Infektionskeim stammt aus den Gefäßen der Cutis oder der Papillen und ruft zuweilen in den Bindegewebszellen, stets aber in den Epithelien entzündliche Reaktion, Degeneration und Koagulationsnekrose hervor. Gleich bei Beginn des Prozesses tritt leukocytäre Infiltration hinzu, welche, zumal bei Nekrose der Zellen, zunimmt. Aus uns unbekannten Gründen kann der Prozeß im Beginn am längsten in der Cutis lokalisiert werden, wo er entzündliche Herde hervorruft; in denselben treten gruppenweise epitheloide, ein- bis mehrkernige Zellen auf, sowie homogene Klümpchen mit Kernresten, schließlich polynucleäre Gebilde als Resultat der Nekrose.

Ähnlichen, aber viel stärkeren Veränderungen begegnet man im Epithel. Hier sind, wie beim Zoster, zwei parallel verlaufende Prozesse zu unterscheiden: 1. ödematöse Degeneration hauptsächlich der zelligen Bestandteile der Blase; 2. Nekrose der Zellen im Inhalte und am Boden der Blase. Der erste dieser Prozesse ist an sich für den Herpes nicht charakteristisch, da er oft auch andere Krankheiten der Haut und Schleimhäute, z. B. Ödem, Verbrennung u. s. w. begleitet; hingegen wird durch die Zellnekrose der Herpes zoster und pro-

genitalis aus der Reihe der übrigen entzündlichen Hautkrankheiten entschieden und bestimmt herausgehoben. In den Frühstadien vergrößern sich die nekrotisierenden Zellen, zerfallen in Gruppen, verlieren ihre Protoplasmaauswüchse; die Kerne werden größer, eiförmig, mehren sich häufig amitotisch. Das Chromatin der Kerne wird desorganisiert. Es entstehen 2, 3 bis mehrkernige Zellen.[1]) Das Protoplasma ist in diesen Zellen gewöhnlich spärlich und an den Rändern undeutlich konturiert, erscheint zuweilen verschwommen, um mit dem Protoplasma anderer Zellen zu konfluieren, wodurch große polynucleäre Gebilde zu stande kommen. Unter der Einwirkung des spezifischen Infektionskeimes sterben diese Zellen ab; die weiteren Veränderungen, wie die Karyorrhexis und Karyolysis des Chromatins wären schon auf die Wirkung des flüssigen Blaseninhaltes auf die nekrotischen Zellen zurückzuführen. Der seröse Inhalt der Blasen nimmt allmählich ab, die leukocytäre Infiltration nimmt zu, es bildet sich Fibrin, die morphotischen Elemente der Blase zerfallen, und letztere wird zu einem eintrocknenden Zerfallsherd, welcher von den neugebildeten Stachelzellenlagen in die Höhe gehoben wird; schließlich wird daraus eine Borke, welche eliminiert wird. Nach der Elimination der Borke bleiben noch eine Zeitlang Infiltrate in der Umgebung der Gefäße, sowie unvollkommen ausgebildete Papillen zurück.

Es sei hier bemerkt, daß ich den von Unna im ersten von ihm zitierten Falle beschriebenen Etagenbau der Blase nicht konstatieren konnte; (eine einschlägige Beobachtung machte ich im Fall 13 von Herpes zoster).

Die von Unna für Herpes progenitalis beschriebenen anatomischen Veränderungen stimmen zum Teil mit meinen Ergebnissen überein. Bei seinem kleinen Untersuchungsmaterial sind Unna die Veränderungen des Bindegewebes entgangen, zumal die umschriebenen, entzündlichen, degenerativen Herde, welche ich für den Ausgangspunkt des Leidens halte. Während Unna gewöhnlich spätere Stadien der Krankheit beobachtete, beschreibt er nicht die polynucleären Zellen, welche bei der ausgebildeten kleinzelligen Infiltration der Blase bereits zerfallen sind. Den Prozeß, welchem der zellige Blaseninhalt anheim-

[1]) Das Resultat dieser regressiven Metamorphosen in den Kernen der Epithelzellen ist analog den von Janowski in den Eiterzellen des alten Eiters beschriebenen. — Zur Morphologie des Eiters verschiedenen Ursprungs. Arch. f. exp. Path. B. XXXVI. 1895.

fällt, hält Unna für Koagulationsnekrose, wozu ich nur beistimmen kann. Zugleich betont Unna die Heterogenität der Prozesse bei Zoster und progenitalis. Meine Untersuchungen führen mich zu der Ansicht, daß die beiden Krankheitsformen vom anatomisch-pathologischen Standpunkt aus bis in die Einzelheiten hinein vollkommen identisch sind.

---

Zum Schluß sei es mir gestattet, Herrn Prof. Przewoski für die Unterstützung bei Verfassung vorliegender Arbeiten meinen Dank zu sprechen.

---

## Erklärung der Abbildungen auf Taf. XIX—XXI.

Alle Zeichnungen wurden in der Höhe der Basis des Mikroskops aufgenommen, wodurch die Vergrößerung in der Tat viel größer ist als für die einzelnen Systeme der Linsen angegeben.

Fig. 1. Reichert. Ok. 3. Obj. 4. Fall 1. Ausgebildete Blase. Färbung mit Hämatoxylin-Delafield und Eosin. *a*) leerer Raum in der Blase. *b*) Hornschicht. *c*) granulierte Schicht. *d*) Papilla cutis. *e*) Leukocyten. *ff*) polynukleäre Zellen.

Fig. 2. Reichert. Ok. 3. Obj. 4. Fall 2. Entzündlicher Herd mit Zerfall im Bindegewebe der Cutis. Hämatoxylin-Eosin. *a*) Strat. Malpighi. *b*) Papilla cutis. *cc*) polynukleäre Zellen. *dd*) epitheloide Zellen.

Fig. 3. Reichert. Ok. 4. Obj. 8°. Fall 12. Eiterblase mit Fibrinnetz. *a*) degenerierte Zellen aus der oberen Blasenwand. *b*) seröses Exsudat. *c*) Reste einer Scheidewand. *dd*) polynukleäre Zellen. *ee*) Leukocyten. *ff*) Fibrin.

Fig. 4. Zeiss. Ok. 2. Obj. AA. Fall 23. Mehrere Blasen; Reste von Scheidewänden. Hinausdrängen der Infiltrate aus dem Bindegewebe der Cutis. Blasenbildung. Hämatoxylin-Eosin. *aaa*) Blasen. *b*) Reste einer Scheidewand. *c*) Infiltrat am Boden der Blase, *dd*) Gefäße. *e*) Haar und Haarscheiden.

Fig. 5. Reichert. Ok. 4. Homog. Immersion. 1/18. Veränderte und polynukleäre Zellen aus dem Blaseninhalt verschiedener Fälle von Herpes progenitalis. Die unteren zwei Reihen sind epitheloide Zellen aus Infiltraten des Bindegewebes. Die Fälle 2, 1, 9.

# Insonte oberflächliche (Ano-) Genitalgeschwüre bei Frauen.

Von

Professor **Edvard Welander**
in Stockholm.

(Hiezu Taf. XXII–XXV.)

---

In den Jahren 1896—1903 habe ich im Krankenhause St. Göran Gelegenheit gehabt, manche Fälle von eigentümlichen (Ano-) Genitalgeschwüren bei Frauen verschiedenen Alters zu beobachten, deren Aussehen und Verlauf einander so vollkommen gleich und so verschieden von anderen in diesen Gegenden vorkommenden Geschwüren waren, daß ich diese Geschwüre nur als eine Krankheit sui generis auffassen kann.

Natürlich sind diese Geschwüre vor 1896 auch vorgekommen, und es könnte somit eigentümlich erscheinen, daß ich derartige Geschwüre nicht vor diesem Jahre observiert habe, aber hierfür findet sich eine ganz natürliche Erklärung. Den größeren Teil der Jahre 1870—74 war ich Assistenzarzt am Krankenhause für venerische Kranke in Stockholm und hatte da zwar Gelegenheit, eine Menge Fälle venerischer Krankheiten bei Frauen zu sehen, aber in diesen Jahren wurde nicht so genau differentiiert, sondern man führte unter dem Namen Ulcus molle alle Fälle zusammen, die den typischen Fällen dieses Geschwüres mehr oder weniger ähnelten. Von 1878—1889 war ich Arzt am Besichtigungsbureau für Prostituierte; in der Vorschrift für Ärzte an diesem war bestimmt, daß der Arzt jede Frau nach dem Krankenhause zu senden habe, die auch die unbedeutendste Hautlosigkeit habe, ganz unabhängig davon, ob er diese Hautlosigkeit als ganz unschädlich auffaßte, oder ob er den Verdacht hegte, daß sie von ansteckender Beschaffenheit war. Aus diesem Grunde hatte ich während dieser Jahre niemals Gelegenheit, ein insontes, oberflächliches Geschwür sich entwickeln zu sehen, auch wenn in diesen Jahren unter den Prostituierten eine beginnende vorgekommen wäre. 1888 wurde ich Oberarzt am Krankenhause St. Göran, hatte aber bis

zum Jahr 1896 nur eine Abteilung für Männer; erst in diesem Jahre habe ich eine Abteilung für Frauen bekommen und erst in diesem Jahre erhielt ich Gelegenheit diese Geschwüre zu beobachten.

Man kann ja anmerken, daß ich sie in meiner Privatpraxis hätte sehen müssen. Der Grund, warum dies nicht geschehen, ist wahrscheinlich der, daß ich Frauen mit venerischen Krankheiten selten privatim behandle.

Da alle Personen in Schweden das Recht freier Krankenhauspflege für venerische Krankheiten genießen, behandelte ich aus leicht verständlichen Gründen niemals eine Frau privatim, von der ich argwöhne, daß sie Unzucht als mehr oder weniger Erwerbsquelle ausübt; durch die Behandlung eines solchen Frauenzimmers (besonders wenn diese gegen pekuniäre Entschädigung geschieht) muß der Arzt zur Verbreitung der venerischen Krankheiten beitragen. — Dienstmädchen, Frauen, die in ihrem eigenen oder fremden Heim leben u. a. m., welche mich bei erworbener venerischer Krankheit konsultieren, suche ich zu überreden, sich in Krankenhäusern pflegen zu lassen; privatim behandle ich sie nur unter der Voraussetzung, daß sie ihren Eltern, Dienstherren etc. etc. ihre Krankheit mitteilen, denn nur unter diesen Umständen können sie Gelegenheit erhalten, sich ordentlich zu pflegen, und nur unter diesen Umständen kann ihre Umgebung Gelegenheit erhalten, sich davor zu schützen, daß die Krankheit nicht auf insonte Weise auf sie übertragen wird. Da nun viele dieser Frauen nicht geneigt sind, ihre Krankheit ihrer Umgebung mitzuteilen — trotzdem ich ihnen stets versprochen habe, sie unter diesen Umständen kostenfrei zu behandeln — wenden sie sich an andere Ärzte, die nicht so streng in ihren Forderungen sind. Die Folge davon ist die, daß ich in meiner Privatpraxis, trotz einer langen Reihe von Jahren, nur eine sehr geringe Anzahl Frauen an venerischen Krankheiten behandelt habe; ganz sicher ist dies die Ursache, warum ich in meiner Privatpraxis keinen einzigen Fall dieser insonten Geschwüre angetroffen habe, die so eigentümlich sind, daß ich, wenn ich dergleichen Fälle zu sehen bekommen hätte, sicher darauf aufmerksam geworden wäre.

In der Literatur habe ich sie nicht beschrieben gesehen. Finger sagt zwar, daß das, was man Ulcus molle nennt, kein einheitlicher Begriff sei, und hegt den Verdacht, daß die Ursache des Ulcus molle verschiedene Mikroben seien, er hat aber, so viel ich weiß, keine mit den insonten oberflächlichen Geschwüren identische Geschwüre beschrieben.

Ich will hier nicht alle die 20 Fälle, die ich von diesen Geschwüren gesehen habe, detailliert beschreiben, sondern nur die drei folgenden anführen; die anderen stimmen mit ihnen vollständig überein.

Fall 1. 24 Jahre (s. Abbild. I.). Pat. behauptet, niemals geschlechtlichen Verkehr ausgeübt zu haben. Einige Tage vor der Aufnahme im Krankenhause St. Göran fühlte sie Schmerzen, wenn sie Wasser ließ, einige Tage nachher entdeckte sie Geschwüre in den Genitalien. Bei der Einlegung im Krankenhause zeigte sich der Hymen intakt. An der äußeren Seite des linken Labium hatte sie ein mehr als 10 Pf. großes Geschwür, oberflächlich mit graulichem Boden; die Ränder waren scharf begrenzt, lebhaft rot, etwas Infiltration, keine Inflammation um das Geschwür. Am rechten Labium befand sich ein ebensolches kleineres Geschwür, ebenso eine über der Urinrohrsöffnung (diese treten auf der Photographie undeutlich hervor). Inokulation wurde mit dem Sekret von dem größten Geschwür gemacht; das Resultat war negativ. Nach vierzehntägiger Reinhaltung waren die Geschwüre geheilt.

Fall II. 21 J. (s. Abbild. II.). Pat. hatte ihren letzten geschlechtlichen Verkehr am 18./III. Am 22./III. merkte sie Schmerzen in den Leisten sowie am 24./III. Geschwüre an der Außenseite der linken Seite der Geschlechtsteile. 26./III. im Krankenhause wegen ulcus molle eingeliefert. Am 26./III. hatte sie in der Furche zwischen dem linken Schenkel und dem linken Labium majus (bei der Photographierung der Geschwüre ist die Haut etwas verschoben worden) zwei größere und zwei kleinere Geschwüre mit scharfen, unbedeutend inflammierten Rändern, unreinen, eiterbedeckten Geschwürboden; die Umgebung unbedeutend inflammiert; in der linken Leiste eine kleine, schmerzende, inflammierte Drüse. Inokulation am Bauch wurde mit dem Sekret von dem größten Geschwür vorgenommen. Pat. hatte sich gar nicht behandelt, sich auch nicht rein gehalten. Reinwaschung mit warmem Wasser wurde ordiniert. Am 28./III. Die Inflammation um die Geschwüre wie in der Drüse bedeutend geringer; die Geschwüre traten nun als deutliche insonte Geschwüre hervor; das Inokulationsresultat negativ. Kulturen auf Agar wurden von dem größten Geschwüre gemacht, nur Staphylokokken wuchsen. Verordnet warmes Wasser, hierauf Dermatol. Am 1./IV. Geschwüre reiner, Pat. wurde auf konstante Wärmebehandlung gelegt. Am 6./IV. Geschwüre geheilt.

Fall III. 14 Jahre (s. Abb. III.). Pat. sagt, sie sei bis vor einer Woche vor der Ankunft im Krankenhause vollkommen gesund gewesen; sie bekam an jeder Seite neben der Analöffnung eine Blase; diese Blasen platzten dann und es entstanden Geschwüre, die sich sehr schnell vergrößerten; sie erklärte, sie habe etwas Kopfschmerzen und ein wenig Fieber. Der konsultierte Arzt hielt die Geschwüre für venerischer Natur, sie wurden, bis Pat. ins Krankenhaus kam, mit Sublimatlösung behandelt. Pat. leugnete einen Coitus, der Hymen war intakt, bei der Einlegung war der allgemeine Zustand vollkommen gut. An beiden Seiten der Analöffnung befand sich ein mehr als ein thalergroßes oberflächliches Geschwür mit sehr scharfen, beinahe gar nicht inflammierten Rändern, mit graugelbem Boden und mucopurulenter Sekretion. Die umgebende Haut ist ganz normal, der scharfe Geschwürrand hat eine lebhafte rote Farbe. Die beiden Geschwüre sind beinahe symmetrisch und liegen mit

einander in Berührung. Außer diesen Geschwüren befinden sich am oberen Rand des linken Geschwürs ein paar andere erbsengroße von ganz gleicher Beschaffenheit. Keine angeschwollenen Inguinaldrüsen. — Inokulation am Bauch wurde mit Sekret aus einem der großen Geschwüre gemacht; das Resultat war ein negatives. Bei der Züchtung auf Agar von einem der Geschwüre wuchsen Stäbchen-Kulturen. Pat. wurde auf Wärmebehandlung (konstante Wärme) gelegt, wobei die Geschwüre schnell sich reinigten und zu heilen begonnen; nach einigen Wochen wurde sie mit oberflächlichen, scharf begrenzten Narben entlassen.

Die Patienten, die genau acht auf sich gegeben haben, sagen, es wäre ohne bekannte Ursache und ohne Unbehaglichkeit eine kleine Blase in der (Ano-) Genitalgegend entstanden, dieselbe habe sich vergrößert, getrübt und sei geplatzt, worauf wieder ein Geschwür gekommen, sehr schnell exzentrisch gewachsen sei und schließlich die Größe einer Mark oder mehr habe erreichen können. In der Regel überschritten jedoch diese Geschwüre selten die Größe eines 5—10 Pfennigstückes. Ist erst einmal ein solches Geschwür entstanden, entwickeln sich in der Regel neue, beinahe regelmäßig auf der Stelle der Genitalien oder der Analgegenden, die nach den vorherbefindlichen Geschwüren hin liegt und dieselben berührt. Dort entwickelt sich ein ganz ähnliches Geschwür, es geschieht aber auch, daß neue Geschwüre an anderen Stellen der (Ano-) Genitalgegenden, die in keiner Berührung mit vorherigen Geschwüren stehen, entstehen können. In der Regel sitzen sie an den Geschlechtsteilen selbst, oft an der Labia minora, aber sie kommen auch in der Genito-Analfalte und am Anus vor. Außerhalb dieser Region habe ich sie niemals gesehen.

Das Aussehen der Geschwüre ist folgendes: die Umgebung des Geschwüres ist in der Regel gar nicht inflammiert, sie sitzt auf der normalen Haut oder der Schleimhaut. Die Geschwüre sind in der Regel rund oder oval, zwar oberflächlich, aber mit deutlich markiertem Substanzverlust, sie haben einen graulichen Boden, der zuweilen ins gelbe sticht; die Sekretion aus ihnen ist nicht reichlich, sie ist schleimig und mit Eiter gemischt. Die Geschwürkanten sind in der Regel scharf konturiert, oft so scharf, daß man glauben könnte, sie seien mit einem Messer geschnitten; der Rand der Geschwürkante selbst hat in der Regel eine eigentümliche stark rötliche Farbe, die

sowohl von dem Geschwürboden, sowie von dem kleinen infiltrierten Wall, der das Geschwür umgibt, absticht. Dieser Wall unterscheidet sich, was die Farbe betrifft, ganz unbedeutend von der umgebenden gesunden Haut oder Schleimhaut. Ganz ausnahmsweise sind die naheliegenden Drüsen angeschwollen.

Bei den Patienten, die sich nicht sauber halten, können andere Bakterien in diese Geschwüre kommen und sie reizen und inflammieren, wodurch sie teilweise ihr eigentümliches Aussehen verlieren; aber selbst, wenn dies der Fall sein sollte, bedarf es gewöhnlich nur einer ein- bis zweitägigen Reinlichkeit dazu, daß sich dieser Reiz legt und das eigentümliche Aussehen der Geschwüre hervortritt. Bei derartigen Patienten habe ich einige Male eine angeschwollene Inguinaldrüse fühlen können, welche jedoch gleich, sobald Reinlichkeit beobachtet wurde, zurückging.

In einem Falle zeigten ein paar Geschwüre eine Andeutung oberflächlichen brandigen Zerfalls, die jedoch bald aufhörte, worauf die Geschwüre ihr typisches Aussehen erhielten.

Besonders bei größeren oder mehreren Geschwüren klagen die Patienten über Schmerzen und Beschwerden beim Gehen, bei der Urinierung u. s. w. Im übrigen fühlen sie sich vollständig gesund, der Allgemeinzustand ist in der Regel gar nicht gestört.

Durch geeignete Behandlung reinigen sich die Geschwüre schnell, hören zu serpiginieren auf und beginnen zu heilen; die Zeit für die Heilung beruht natürlich auf der Größe der Geschwüre. Jedes dieser Geschwüre hinterläßt eine Narbe, was ganz natürlich ist, da bei jedem Geschwür ein deutlicher, sei es auch oberflächlicher Substanzverlust entsteht. Die Narben sind, gleich den Geschwüren, ganz charakteristisch; sie haben fast dieselbe Farbe wie die umgebende Haut oder Schleimhaut, sind ganz glatt, unbedeutend eingesenkt, mit sehr scharfen Rändern. In einigen Fällen habe ich Gelegenheit gehabt, diese Narben wochenlang scharf, deutlich markiert beibehalten zu sehen.

Welches der Anlaß zu diesen Geschwüren sein kann, kann ich leider nicht angeben, ziemlich sicher dürfte man aber infolge ihrer Entwicklungsart behaupten können, daß sie bakte-

rieller Natur sind. Natürlich habe ich auf verschiedene Weise zu ermitteln versucht, welche Bakterien diese Geschwüre verursachen, aber es ist mir nicht gelungen. Wie bei allen anderen Genitalgeschwüren findet man auch bei diesen eine Menge verschiedener Bakterien, Stäbchen, Kokken u. s. w.; bei der Züchtung wachsen oft Staphylokokken. Von der Analwunde des 14jährigen Mädchens entwickelten sich hastig einige kräftige, hohe Kolonien, die schmale, kurze Stäbchen enthielten, von denen ein Teil sich ganz mit Gram abfärbte und sich leicht mit Saffranin nachfärbte, während dem die anderen die gentianaviolette Färbung scharf beibehielten. (Bei Versuchen, mit den gezüchteten Stäbchen auf den Bauch der Patienten zu inokulieren, war das Resultat negativ.) Von ein paar Geschwüren hatte ich kleine Stückchen für eine mikroskopische Untersuchung herausgeschnitten, es gelang mir aber nicht, Mikroben, welche ich als die Ursache dieser Geschwüre hätte ansprechen können, in diesen nachzuweisen.

In beinahe jedem Falle habe ich mindestens einmal mit Sekret von dem Geschwür Inokulationen auf den Bauch des Patienten gemacht, aber jedesmal mit vollständig negativem Resultat. Es scheint, als könnten diese Geschwüre, oder richtiger gesagt, die Bakterien, die diese verursachen, nur unter den in der Genito-Analgegend existierenden Bedingungen gedeihen.

Insgesamt habe ich 20 derartige Fälle beobachtet; außerdem sind 1896 und 1897 vier Fälle vorgekommen, welche ich jetzt ganz sicher hierzu gezählt hätte, deren Beschaffenheit ich aber damals nicht bestimmen konnte; sie werden im Journal nur Ulcus Vulvae genannt.

Das Alter der Patienten hat zwischen $1^3/_4$ und 42 Jahre gewechselt. Einer war unter 5 J., 3 zwischen 5—9 J., 5 zwischen 10—14 J., 5 zwischen 15—19., 4 zwischen 20—29 J. und 3 über 30 Jahre.

Bei einem 9jährigen Mädchen wurde angegeben, daß es kurz vor dem Auftreten dieser Geschwüre einem Notzuchtsversuch ausgesetzt gewesen sei. Alle übrigen unter 15 Jahr waren virgines; von diesen über 15 Jahre waren 3 sicher, 5 möglicherweise virgines, 2 waren verheiratet.

Bei Männern habe ich nie derartige Geschwüre gesehen. Möglicherweise könnte Grund zu der Annahme vorliegen, daß ein großes oberflächliches Geschwür an der Außenseite des Präputium, welches ich im Anfang der 90er Jahre als Ulcus molle auffaßte und mit größtem Erfolg mit meiner konstanten Wärmebehandlung behandelte, gleichwohl ein solch insontes Geschwür gewesen sei; sie hatte eine große Ähnlichkeit mit den Geschwüren, die ich später bei Frauen gesehen habe. Seitdem ich diese eingehender zu studieren begonnen habe, habe ich bei Männern keinen einzigen Fall gesehen, von dem ich hätte annehmen können, daß es ein derartiges insontes Geschwür sei.

Alle diese Fälle sind wegen venerischer Krankheit, oder wenigstens einer solchen Krankheit verdächtig, ins Krankenhaus eingeliefert worden. Aus diesem Grunde haben diese Geschwüre eine große soziale Bedeutung erhalten, und ich will deshalb darzulegen versuchen, wie man sie von anderen in diesen Gegenden vorkommenden Geschwüren unterscheiden kann.

In einigen Fällen war Verdacht vorhanden, daß diese Geschwüre Sklerosen gewesen seien, wovon sie in der Regel leicht zu unterscheiden sind. Selbst wenn es vorkommt, daß mehrere Sklerosen und von verschiedener Größe an den weiblichen Genitalien vorhanden sein können, zeigen doch die Farbe, die oberflächliche Erosion, die mehr oder weniger markierte Induration sowie die Drüsen in den Leisten eine so große Verschiedenheit von den insonten Geschwüren, daß wenigstens nach kurzer Observation ein Irrtum nicht zu geschehen braucht.

Mit Ulcus molle sind die allermeisten dieser insonten Geschwüre verwechselt worden; aber bei Ulcus molle haben wir tiefere Geschwüre von einer Menge verschiedener Formen (runde, spaltenförmige, follikuläre u. a. m.) in verschieden Entwicklungsstadien, der Boden ist gelbspränkelig, stark Eiter sezernierend, die Ränder sind ungleichmäßig gezackt und gleich den Umgebungen mehr oder weniger bedeutend inflammiert; die angrenzenden Drüsen sind oft schmerzhaft, angeschwollen, weshalb, besonders nach einer Observation von einigen Tagen, ein Zweifel nicht zu bestehen braucht. Sollte gleichwohl Zweifel vorhanden sein, so gibt die Inokulation den Ausschlag — bei

Ulcus molle ein positives Resultat, bei den insonten Geschwüren konstant ein negatives Resultat.

Bei Frauen, die an den Genitalien Gruppen von Herpesbläschen gehabt haben, können, wenn sie sich nicht rein halten, Geschwüre entstehen, nachdem die Bläschen geborsten sind. Diese Geschwüre sind jedoch beinahe stets nur Hautlosigkeiten, in den allermeisten Fällen kann man wenigstens an einer Stelle sehen, daß die Kante der Geschwüre polyzyklisch ist und daran die Reste geborstener Bläschen erkennen; diese Geschwüre verbreiten sich außerdem niemals serpiginierend, weshalb eine eigentliche Schwierigkeit, diese Geschwüre von den insont-oberflächlichen zu unterscheiden, nicht entstehen kann.

Bei unreinlichen Personen, besonders mit gonorrhoischem oder nicht genorrhoischem Fluß von den Genitalien entsteht zuweilen eine Inflammation um diese, und es können dort Geschwüre entstehen; aber diese sind unregelmäßig, haben keine scharfen Ränder, haben eine inflammatorische Umgebung, das Sekret ist oft übelriechend, stinkend; diese Geschwüre dürften mit den insonten nicht verwechselt werden können. Ganz anders kann es sich bei einer Frau verhalten, die insonte, Geschwüre hat, schwere Ausflüsse hat und sich nicht rein hält; in diesem Falle treten die insonten Geschwüre nicht deutlich (möglicherweise gar nicht) hervor, wenn sie nicht erst mehrere Tage lang mit Reinlichkeit behandelt worden sind.

Einige Male haben diese scharfrandigen insonten Geschwüre beinahe den Eindruck gemacht, als ob ein ätzendes (kaustisches) Mittel an den Geschlechtsteilen appliziert worden sei, welches die Geschwüre verursacht habe, aber wenn dies der Fall gewesen ist, mußte man wenigstens an einer Stelle Reste eines Brandschorfes sehen, die Umgebung mußte inflammiert sein, außerdem könnten in diesem Falle niemals neue Inokulationsgeschwüre auftreten und ebenso wenig die alten Geschwüre serpiginieren.

Ich glaube deshalb, gestützt auf das Angeführte, daß es in den allermeisten Fällen ganz leicht ist, wenigstens nach einer ein- oder mehrtäglichen Observation dieser insonten Geschwüre diese von anderen Geschwüren in der (Ano-) Genitalgegend unterscheiden zu können. — Die charakteristischen

Zeichen, die ich genannt habe, halte ich für hinreichend, um sie als Geschwüre sui generis aufzufassen.

Die Prognose ist immer gut; durch geeignete Behandlung heilen sie schnell; Komplikationen habe ich nicht gesehen.

Die Behandlung ist außerordentlich einfach. Die Hauptsache ist, daß genaue Reinlichkeit beobachtet wird, daß die Geschwüre täglich einige Male mit einem schwach antibakteriellen Mittel, Borsäurelösung, Quecksilbercyanidlösung (1:2000) behandelt sowie nach dem Abtrocknen mit Dermatol und Baumwolle bedeckt werden. Das Zweckmäßigste ist, Wärme auf die Geschwüre anzuwenden; gewöhnlich wende ich nur lange dauernde Waschungen mit warmem Wasser an, oder der Patient muß täglich mehrere Male 15—20 Minuten lang in einem Bidet mit warmem Wasser sitzen. Das beste ist jedoch die Anwendung der von mir angegebenen Wärmebehandlung mit konstanter Wärme (s. meine Aufsätze in Nordiskt Med. Archiv 1893 Nr. 20: Versuche, weichen Schanker mittelst Wärme zu behandeln und in Wiener klinische Rundschau 1895 Nr. 9 u. 10: Über die Behandlung mit Wärme). Die Geschwüre werden gereinigt, und diese insonten Geschwüre heilen sehr schnell; je längere Zeit die Wärmebehandlung angewendet wird, desto schneller heilen die Geschwüre.

Wie aus dem obigen hervorgeht, haben diese Geschwüre in der Beziehung keine eigentliche Bedeutung, daß sie schnell und leicht zur Heilung gebracht werden, sie haben aber eine umso größere soziale Bedeutung, indem alle diese Geschwüre, die ich observiert habe, mit venerischer Krankheit verwechselt, und alle die an diesen Geschwüren leidenden infolge dessen vollständig ungerechtfertigt beschuldigt worden sind, sich diese Krankheit durch geschlechtlichen Umgang zugezogen zu haben.

Dies ist bei mehreren jungen Mädchen geschehen, die vom Arzte als mit venerischer Krankheit behaftet erklärt worden sind, und mehr als eine von ihnen hat infolgedessen ihre Stellung aufgeben müssen und ist vielen Unannehmlichkeiten ausgesetzt gewesen.

Bei einigen der minderjährigen Mädchen hat man geglaubt, daß sie einem Notzuchtsversuch ausgesetzt gewesen wären, und Personen sind unschuldig dieses verdächtigt worden.

Eine der verheirateten Frauen ist wegen Ulcus molle ins Krankenhaus eingeliefert worden, sie wurde von ihrem Manne verdächtigt, geschlechtlichen Umgang außer der Ehe gehabt zu haben, was sie auf das bestimmteste leugnete. Ich hatte Gelegenheit, den Mann zu untersuchen, er hatte nicht das geringste Geschwür, trotzdem er mit seiner Frau, nachdem diese Geschwüre entstanden waren, geschlechtlich verkehrt hatte, da die Frau sicher glaubte, daß er nicht angesteckt sein könne. Der häusliche Frieden wurde jedoch gleich wiederhergestellt, als der Mann darüber aufgeklärt wurde, daß die Genitalgeschwüre seiner Frau insonter Beschaffenheit seien.

Dem 14jährigen Mädchen mit den Geschwüren um den Anus hätten, wenn keine richtige Diagnose gestellt worden wäre, ganz ernste Unannehmlichkeiten entstehen können. Sie hatte gerade Konfirmandenunterricht, als sie diese insonten Geschwüre bekam, infolge deren sie als venerisch krank erklärt und in das Krankenhaus St. Göran gesandt wurde. Von hier wurde die Auskunft erteilt, daß die Geschwüre insonter Beschaffenheit seien, daß das Mädchen virgo sei, was gerade unter diesen Umständen äußerst wichtig für sie war, beglaubigt zu bekommen.

Mein früherer Assistenzarzt Dr. Almkvist hat in seiner Privatpraxis in zwei Fällen den Betreffenden Aufschluß geben können, daß die Geschwüre, die ein anderer Arzt für venerische Geschwüre erklärt hatte, nur diese insonten Geschwüre seien, und hat hiedurch diese beiden jungen Mädchen von größeren oder geringeren Unannehmlichkeiten retten können.

Diese großen sozialen Ungelegenheiten, denen die an diesen insonten oberflächlichen (Ano-) Genitalgeschwüren leidenden Patienten ausgesetzt sind, haben mich veranlaßt, auf das Vorkommen derselben hinzuweisen. Der Kürze halber werden sie von mir und meinen Assistenten am Krankenhause Helkose genannt, was jedoch unrichtig ist, da v. Sigmund, Lang und andere unter Helkose Ulcus molle verstehen.

## Erklärung der Abbildungen auf Taf. XXII—XXV.

Taf. XXII siehe Fall 1.
Taf. XXIII siehe Fall II.
Taf. XXIV siehe Fall III.
Taf. XXV betrifft denselben Fall wie Taf. XXIV. Das Bild ist vom Maler in vieler Beziehung mangelhaft ausgeführt worden, man sieht jedoch sehr gut, daß die die Geschwüre umgebende Haut vollkommen gesund, nicht entzündet ist und daß die Geschwürränder hier eine eigentümliche rote Farbe darbieten.

# Bericht über die Leistungen

auf dem

## Gebiete der Dermatologie und Syphilis.

# Die Blastomykose.[1]

## I. Referat

von

Privatdozent Dr. **A. Buschke,**
I. Assistent der Kgl. Universitätspoliklinik für Haut- u. Geschlechtskrankheiten in Berlin.

---

Während die Untersuchungen der letzten acht Jahre uns genauere Kenntnisse über die pathogenen Eigenschaften von Hefen und diesen nahestehenden Pilzen gebracht haben, ist der Gedanke, daß diese in der Natur so verbreiteten und eine so große Rolle spielenden pflanzlichen Mikroben, in den Organismus eingeführt, krankhaft wirken können, schon älteren Datums. Der erste, welcher diesem Gedanken experimentell näher trat, war Grohe, welcher wahrscheinlich Gemische von Hefen und Schimmelpilzen Tieren injizierte und beobachtete, daß Tiere nach diesen Injektionen zu Grunde gingen. In klarerer Weise hat Popoff im Jahre 1872 die Frage studiert, indem er Emulsionen der käuflichen Preßhefe Tieren einspritzte, Krankheit und Tod danach eintreten sah, in den Organen dieser Tiere tuberkelähnliche Knötchen fand, die zum Teil Hefen enthielten. Während diese Autoren mit unreinem Material arbeiteten und deswegen ihre Ergebnisse nicht beweiskräftig waren, haben im Jahre 1891 Raum und Neumayer mit Reinkulturen experimentiert, aber trotzdem ihre Versuche anscheinend nicht ganz ergebnislos verliefen, haben diese Autoren die Frage doch im negativen Sinne beantwortet. Der erste, welcher eine durch Sproßpilze hervorgerufene Krankheit bei Tieren nachwies, war Metschnikoff, welcher im Jahre 1884 bei Daphnien eine Krankheit beobachtete, die in der Weise entstand, daß Sproßpilze vom Darm aus vermittelst ihrer spitz zulaufenden Sporen durch die Darmwand in den Körper des Tieres eindringen, wachsen und so das

---

[1]) Entsprechend einer von Herrn Professor Pick an mich gerichteten Aufforderung, gebe ich hier einen kurzen Überblick über die wichtigsten Punkte der Frage. Es entspricht dies Referat im wesentlichen dem auf dem Madrider internationalen Kongreß in der Sektion für allgemeine Pathologie und Bakteriologie von mir erstatteten Bericht. Wir behalten einstweilen die Bezeichnung Blastomykose bei, wenngleich erst zukünftige botanische Forschungen lehren müssen, ob Sproß- und Fadenpilze strikte zu trennen sind.

Tier zu Grunde richten. Der nächste Autor, welcher eine bei Pferden in Japan endemische Hautkrankheit beobachtete, die er glaubte auf Hefepilze resp. Oidien zurückführen zu müssen, war Tockishige, Professor an der Veterinärschule zu Tokio. Allein seine Mitteilung war in einem so entlegenen Blatte gemacht, daß sie in Vergessenheit geriet, zumal damals der Autor seine Anschauung noch nicht so durch mikrobiologische Versuche bewiesen hatte, wie er es später, im Jahre 1895—96, tat; und erst vom Jahre 1894 an begann erst recht die Forschung über pathogene Blastomyceten. Anknüpfend an zwei fast gleichzeitig und unabhängig von einander gemachten Untersuchungen, deren eine Busse an einem von ihm und mir in der Greifswalder chirurgischen Klinik beobachteten Krankheitsfalle anstellte, deren andere von Gilkrist in Baltimore an einer eigenartigen Hautkrankheit zur Ausführung gelangte. Es ist dem letzteren Autor sehr hoch anzurechnen, daß er zu jener Zeit bei histologischer Untersuchung eines Hautstückchens die im Gewebe vorhandenen Mikro-Parasiten als Hefen deutete. Allein trotzdem kann seine Beobachtung nicht als völlig beweiskräftig angesehen werden, weil Kulturen und Tierversuche, wie dieser um die ganze Frage verdiente Autor sie in den späteren Fällen mit Erfolg angestellt hat, damals nicht gemacht wurden, und deswegen der Beweis für die Hefennatur der fraglichen Parasiten nicht geliefert war, ja gerade nach dem heutigen Stand unserer Kenntnisse es zweifelhaft erscheint, ob es sich damals um wirkliche Hefen gehandelt hat. Anders in dem Greifswalder Fall, in welchem Busse aus einem Knochenherd und später aus anderen Krankheitsherden Sproßpilze züchten konnte, welche im Gewebe mikroskopisch nachweisbar waren und sich für Tiere pathogen erwiesen, Untersuchungen, die ich dann mit besonderer Berücksichtigung der bei dem fraglichen Krankheitsfalle auftretenden Hautaffektion bestätigen konnte. Wir werden deshalb diesen von Busse und mir beobachteten Fall als den Ausgangspunkt der außerordentlich umfangreichen Forschungen in diesem Gebiet jedenfalls über Saccharomycosis ansehen müssen.

Bevor ich nunmehr auf die durch pathogene Hefen im Organismus hervorgerufenen Störungen eingehe, wird es zweckmäßig sein, über die Stellung mit wenigen Worten zu sprechen, welche die Pilze nach unseren heutigen Kenntnissen im Naturreich einnehmen. Diese Stellung ist noch keineswegs geklärt. Eine Reihe von Forschern glaubt, daß es sich bei den Hefen um eine selbständige Art handelt, andere dagegen nehmen an, daß die Hefen lediglich Entwicklungsstadien der Schimmelpilze darstellen. Zu den ersteren Autoren gehört Hansen, zu den letzteren Brefeld. Die Hefen stellen kugelige oder mehr ovale Zellen dar, an denen man die Membran und den protoplasmatischen Inhalt unterscheidet. Letzterer ist meist stark lichtbrechend, enthält fetttropfenartige Gebilde und nach der Ansicht einer Anzahl von Forschern, denen ich mich auf Grund meiner eigenen Untersuchungen wenigstens für einzelne Arten anschließen kann, einen Kern. Im Innern der Hefe trifft man gelegentlich Glykogen; die Zellmembran ist besonders bei nicht zu jugendlichen Arten doppelt konturiert. Gelegentlich findet man um diese Membran noch eine Art

Schleimhülle, welche bei anderen Arten fehlt. Im Tierkörper dagegen bildet sich anscheinend bei den meisten pathogenen Hefen um den größten Teil der eingedrungenen Parasiten eine sehr ähnliche Hülle zwischen dem Gewebe des Wirtes und den Hefenzellen. Die Fortpflanzung der Hefen geschieht auf dem Wege der Sprossung, indem sich an einer Stelle die Zelle einschnürt und der abgeschnürte Teil entweder selbstständig widerum sich zu einer Hefe entwickelt oder mit der Mutterzelle in Verbindung bleibt. Anscheinend wachsen die Hefen auch zu mycelähnlichen Fäden aus unter Bedingungen, die man noch nicht genau kennt, gehen dann wieder in die Sproß-Fortpflanzungsform über.

Die zweite Art der Fortpflanzung ist die Sporenbildung, die sich nicht bei allen Hefen findet und welche man künstlich erzeugen kann durch Wachsenlassen der Hefen auf Gipsblöcken; nicht sehr selten finden sich Vacuolen im Protoplasmaleibe der Hefen. Die Hefen wachsen am besten bei gewöhnlicher Zimmertemperatur, aber auch bei Bluttemperatur können viele derselben gedeihen. Der Eintrocknung widerstehen sie außerordentlich lange und können in getrocknetem Zustande jahrelang leben, ja noch pathogen bleiben. Sie wachsen auf gewöhnlichen, am besten auf schwach sauren und zuckerhaltigen Nährböden, auf Kartoffeln, auf Bierwürze und mit dieser vermengten Gelatine und Agar. Sie färben sich zwar mit den gewöhnlichen Anilin-Farbstoffen und auch in gewissem Umfange mit Kernfarbstoffen. Aber am besten ist, worauf Grawitz zuerst aufmerksam gemacht, zum Nachweis der Parasiten im Gewebe die Behandlung mit Kalilauge, wobei die Hefen stark hervortreten. Im übrigen empfiehlt sich die Untersuchung der frischen Mikroorganismen in feuchten Medien. Bei Gram-Weigertscher Färbung tingieren sich viele Hefen und sind hierbei auch im Gewebe gut nachweisbar. Auch die Russelsche für Krebsparasiten empfohlene Färbung hebt die Pilze gut hervor. Eine Anzahl anderer Färbungen sind für Hefen im Gewebe angegeben worden; dieselben haben keine Vorzüge vor den geschilderten. Eine Abart der Hefen sind die Oidien[1]) und ihnen anscheinend nahestehende Pilze, welche mehr noch als die eigentlichen Hefen die Tendenz haben, zu mycelartigen Fäden auszuwachsen, welche dann eiförmige Glieder abschnüren, die meist durch Sprossung weiterwachsen; äußerlich in ihrem groben, makroskopischen Wachstum unterscheiden sie sich vielfach dadurch von den Hefen, daß sie ähnlich den Schimmelpilzen Luftmycel bilden, während die Hefen am häufigsten zusammenhängende einfache Belege des Nährbodens darstellen. Eine genaue Klassifizierung der Hefen, die allen Bedürfnissen genügt, gibt es zur Zeit nicht; und die Haupteinteilung derselben wird gemacht in Kulturhefen und wilde Hefen, das heißt diejenigen, welche in den Gährungsgeweben benutzt werden,

[1]) Auch bezüglich der Oidien ist es zweifelhaft, ob wir sie botanisch als gesonderte Gruppe aufzufassen haben oder nicht vielmehr eine Entwicklungsform vorliegt, die verschiedensten Pilzarten regelmäßig oder gelegentlich zukommt.

und Sproßpilze, die man allenthalben in der Natur findet. Die bisher als pathogen bekannten Sproßpilze gehören allem Anschein nach zu den wilden Pilzarten, soweit ich sie selbst untersucht habe. Diese Frage ist ja insofern praktisch nicht unwichtig, als es nicht bedeutungslos sein kann, wenn man nachweist, daß eine zur Darstellung von Nahrungsmitteln gebrauchte Hefe vielleicht krankmachend wirken könnte, was aber bis jetzt nicht der Fall ist. Die weiteren botanischen Fragen, welche die hauptsächlich von dem Gesichtspunkte der Gährungsgewerbe ausgeführten Forschung beherrschen, glaube ich nicht in unsere Besprechung hineinziehen zu müssen, und zwar weil die bezüglichen Vorgänge, das ist Sporenbildung, Kahmhautbildung, Wachstum in sehr alten Riesenkolonien, äußere Färbung, Farbstoffbildung, mikroskopisches Verhalten zwar, wie ich das an anderer Stelle bereits dargelegt habe, gewisse Unterscheidungsmerkmale in Bezug auch auf die pathogenen Arten, soweit ich sie untersucht habe, geben, aber doch nicht mit einer solchen absoluten Sicherheit, daß sie nach dieser Richtung hin ohne weiteres verwertet werden können; für die pathogenen Arten scheint doch die Beziehung zu bestimmten tierischen Organismen und auch in gewissem Umfange besonders das äußere Aussehen der durch die Mikroorganismen hervorgerufenen pathologischen Produkte etwas Charakteristisches für die einzelnen Arten zu haben. Indessen auch nach dieser Richtung hin sind unsere Kenntnisse noch nicht sehr gesicherte, und wenn ich dieses kurze Resumé über das rein Morphologische der Sproßpilze jetzt schließe, so möchte ich darauf hinweisen, daß gerade diese Seite der Hefenforschungen am meisten noch der Aufklärung und Durcharbeitung bedarf, und daß, wenn ich durch eigene Untersuchungen auch zu der Anschauung gelangt bin, daß die bisher beobachteten pathogenen Arten wahrscheinlich zu den wilden Hefen und unter diesen hauptsächlich zur Torulaart gehören, daß sie ferner verschiedenen Arten und nicht ein und dieselbe darstellen, daß ich glaube, daß diese Anschauung erst noch durch viel weitere und umfangreichere Untersuchungen gestützt werden muß.[1])

Ich gehe nunmehr zur Besprechung der durch die Hefen im Organismus hervorgerufenen Störungen ein, und möchte hier in erster Linie darauf hinweisen, daß das Wachstum der Hefen auf den Oberflächen des tierischen Körpers und in den Körperflüssigkeiten bekannt war bereits vor dem Jahre 1894, daß aber diese Beobachtungen kein größeres Interesse erregten, weil sie erstens von keiner sehr großen praktischen Bedeutung waren, und auf der anderen Seite auch theoretisch kein hervorragendes Interesse beanspruchen konnten. So ist bereits 1893 von Achalme und Troisier eine Angina beobachtet worden, bei welcher sich Hefen in der Schleimhaut fanden. Ernst hat einen schweren Fall von Pyelitis obduziert, bei welchen sich unter anderem Hefen im Nierenbecken und in den Nierenabszessen nachweisen ließen; bei Pneu-

[1]) Auf die amerikanischen sogenannten „Oidiomyceten" gehe ich später gesondert ein.

maturie im Gefolge von Diabetes fanden Senator, Guillard, Dumenil Hefen im gärenden Urin als Ursache der eigenartigen Erkrankung. Später hat Kolpe einen hartnäckigen Zervikalkatarrh beobachtet, dessen Ursache vielleicht Hefen darstellten. Ich selbst konnte gelegentlich in chronischem Zervikalfluor-Hefen auffinden als Nebenbefund, wie ich glaube, die sich sogar für Tiere als pathogen erwiesen. In allerjüngster Zeit hat Lomm el aus dem Stuhl eines Patienten mit infektiösem Ikterus Hefen gezüchtet, welche vielleicht mit der Krankheit in irgend einem Zusammenhange standen. Diese vereinzelten Beobachtungen über Oberflächenerkrankungen des Organismus, hervorgerufen durch Hefen, dürften wohl alles darstellen, was wir hierüber wissen, denn die auf der äußeren Haut gelegentlich zu findenden Hefen, welche bei dem Ekzema seborrhicum nach Anschauung von van Hoorn eine Rolle spielen sollten, haben meiner Meinung nach, nicht die geringste pathologische Bedeutung.

Das Hauptinteresse konzentriert sich aber bei dieser Frage auf das Eindringen der Hefen in die Gewebe des Körpers, und die dadurch hervorgerufenen Läsionen, Affektionen, welche man in ihrer Gesamtheit als Blastomykose zusammengefaßt hat, und von der man bei Menschen und Tieren nunmehr bereits eine Anzahl von Fällen beobachtet hat, Affektionen, die man ferner in rein experimenteller Art durch Einführung einer ganzen Anzahl von Hefenarten in den tierischen Organismus erzeugt hat; hinzu kommt schließlich, daß eine Reihe von Autoren geglaubt hat, die Hefen in ätiologische Beziehung zu anderen schon bekannten Krankheiten zu bringen, in erster Linie vor allem zu den bösartigen Geschwülsten, dann auch zu den Pocken etc., zur Tonsillarhypertrophie, zum Aknekeloid, zu den Taubenpocken. Es kann hier nun nicht meine Aufgabe sein, einen eingehenden Überblick über die gesamte enorme Literatur, die durch besonders in den ersten Jahren fast fieberhafte Arbeit auf diesem Gebiete sich angehäuft hat, zu geben; ich kann um so mehr darauf verzichten, als das schließliche Endergebnis dieser ungeheuren Arbeit ein relativ kleines, wenigstens für die menschliche Pathologie ist, zumal auch das Ergebnis in rein wissenschaftlicher Beziehung, wie es sich am Ende dieser langen Forschungszeit gestaltete, kein viel größeres geworden ist, als es schon nach den ersten 4 bis 5 Jahren gewesen ist. Ich möchte nun zuerst das schildern, was in der Tierpathologie bekannt ist, von Hefenkrankheiten und zwar deshalb, weil es uns für die Auffassung der beim Menschen beobachteten Affektionen, wie ich glaube, sehr das Verständnis fördert.

Wie bereits Eingangs erwähnt, ist von dem Professor der Veterinärmedizin in Tokio Tokishige 1895 eine bereits von ihm im Jahre 1893 beschriebene Infektionskrankheit, die hauptsächlich bei Pferden und auch bei Rindern in Japan auftritt und auch in manchen Gegenden endemisch ist, genauer geschildert worden. Es handelt sich um eine chronisch verlaufende Affektion, die unter dem Namen „japanischer Wurm", japanischer Rotz in den Gegenden bekannt ist, in Form von Knoten, Geschwüren, strangartigen Infiltrationen der benachbarten Lymphgefäße mit Schwellung

der Lymphdrüsen auftritt und relativ selten auf die inneren Organe übergeht.

Eine zweite Lokalisation bildet ähnlich wie beim Rotz die Schleimhaut der Nase und der oberen Luftwege. Von der Haut kann sich die Affektion auf Nachbarorgane per contiunitatem fortsetzen, wie z. B. auf die Hoden. Die Krankheit heilt in sehr vielen Fällen, in anderen gehen die Tiere allmählich an Entkräftung zu Grunde, und gelegentlich kommt es eben zu einer Allgemein-Infektion. In den geschilderten Erkrankungsherden konnte Tokishige die Krankheitserreger nachweisen, dieselben züchten und wahrscheinlich machen, daß sie zu den Hefen, resp. Oidien zu zählen sind. Mit Kulturen ließen sich bei Pferden analoge Affektionen hervorrufen, dagegen waren Übertragungen auf Schweine, Meerschweinchen, Kaninchen, Hunde, Katzen, Kälber ergebnislos.

Eine ganz ähnliche Affektion ist in Süditalien und Südfrankreich schon lange unter dem Namen des „falschen Rotzes" oder der Lymphangoite eepicootica bekannt; und bereits früher wurden von Rivolta und Miscelone im Jahre 1883 ovale Körperchen als Streptococcus farciminosus Rivoltae beschrieben. Rivolta stellte auch bereits die Infektiosität dieser Krankheit und die Übertragbarkeit dieses Streptococcus fest. 1895 konnte nun Claudio Fermi diesen Streptococcus züchten und als Hefe agnoszieren. Die von ihm angestellten Tierversuche waren, wenn sie auch nicht ganz erfolglos verliefen, doch nicht sehr ergebnisreich.

Um eine analoge Krankheit mag es sich handeln bei einer in Rußland in einem Dorfe des Gouvernements Nowgorod und im Gouvernement Owensk vorkommenden, von Tartakowsky genauer geschilderten endemischen Pferdekrankheit, die er unter dem Namen „afrikanischer Rotz der Pferde" beschreibt. Auch hierbei lokalisiert sich die Affektion im wesentlichen in der Haut und in der Schleimhaut der oberen Luftwege, ferner an der Haut des Euters und des Skrotums. Die Knoten erweichen, die Erweichungsflüssigkeit stellt eine gelbliche oder bräunliche zähe Masse dar, und ist von festem weißen Gewebe umgeben. In den benachbarten Lymphgefäßen treten gelegentlich Knoten auf und Schwellungen der regionären Lymphdrüsen. In den Krankheitsherden findet sich ein Mikroparasit, der anscheinend dem von Tokishige ähnlich ist. Allem Anscheine nach gibt es in Frankreich, Algier, Schweden, Ägypten Tierkrankheiten, welche mit den eben geschilderten eine gewisse Analogie haben, und vielleicht eine ähnliche Ätiologie; indessen sind sie noch zu wenig erforscht, um mit Sicherheit für die uns beschäftigenden Fragen verwertet zu werden. Über andere, gelegentliche Befunde bei Tieren, wie sie von Mazanti, von Sanfelice, von Maffucci, Sirleo auch bei anderen Tieren gemacht worden sind, möchte ich an dieser Stelle noch nicht berichten, sondern im weiteren Verlaufe unserer Besprechung bei den rein experimentellen Saccharomycosen, weil sie nicht die Bedeutung und eine andere Form haben, als die eben geschilderten Tierseuchen.

Aus dem soeben kurz geschilderten ergibt sich also, daß an verschiedenen Punkten der Erde endemische, hauptsächlich bei Pferden und

Rindern vorkommende Tierkrankheiten bestehen, welche zum Teil mit Sicherheit, zum Teil mit Wahrscheinlichkeit durch Hefen, resp. Oidien erzeugt werden. Es handelt sich im wesentlichen um eine Hautkrankheit und Affektion der Schleimhaut der oberen Luftwege mit sehr seltener Beteiligung der inneren Organe und seltener Verallgemeinerung des Infektionsprozesses. Histologisch besteht eine sehr hochgradige Infiltration des erkrankten Gewebes mit den Krankheitserregern mit einer einfach entzündlichen Reaktion des Gewebes, welche sich an den Grenzen findet, während in dem Centrum der Infektion vom Gewebe meist nichts mehr vorhanden und nur ein dichtes Hefenlager zu finden ist, wie ich mich durch eigene Untersuchungen an Material, das mir gütigst vom Herrn Professor Tokishige zur Verfügung gestellt wurde, überzeugen konnte. Die geschilderte Tierkrankheit hat nun für die beim Menschen gemachten Beobachtungen insofern eine große Bedeutung, als nach meiner Ansicht die Hefeninfektionskrankheit und die einstweilen noch in Beziehung zu ihr gebrachten Oidium mykose hauptsächlich der amerikanischen Forscher auch im wesentlichen und wahrscheinlich mit geringen Ausnahmen primär sich in der Haut lokalisiert und entweder dort lokalisiert bleibt, oder in der überwiegend großen Zahl von Fällen von dort aus zu Metastasen und schweren inneren Erkrankungen und meistens zum Tode führt.

Wenn wir nunmehr zu Schilderungen dessen übergehen, was wir von der menschlichen Blastomykose wissen, wie wir die Affektion nennen wollen, welche durch Eindringen von Sproßpilzen im weitesten Sinne in die Gewebe entsteht, im Gegensatz zu dem einfachen oberflächlichen Wachstum dieser Mikroorganismen auf den Schleimhäuten oder in den Flüssigkeiten, so müssen wir nach den uns jetzt vorliegenden Erfahrungen vom ätiologischen und vielleicht auch vom klinischen Standpunkte zwei große Gruppen unterscheiden, die ich bereits im Jahre 1896 auf dem Straßburger Dermatologenkongreß in derselben Weise gesondert habe. Die erste Gruppe sind die wirklichen Hefeinfektionskrankheiten, welche wir am zweckmäßigsten in der von Busse vorgeschlagenen Weise als Saccharomykosis bezeichnen werden. Die Kenntnis dieser Affektion nimmt ihren Ausgangspunkt von dem bekannten Krankheitsfall, welchen Busse und ich an der Greifswalder chirurgischen Klinik bei Herrn Professor Helferich beobachtet haben, bei dem Busse aus einem Krankheitsherd der Tibia die Krankheitserreger züchten und als Hefen agnoszieren konnte, und bei dem ich dann nach Kenntnis dieser Untersuchungs-Ergebnisse aus den Hautulzerationen des Gesichtes denselben Mikroparasiten zuerst darstellte, und durch weitere Untersuchungen seine ätiologische Bedeutung für die Hautblastomykose feststellte.

Es handelte sich kurz um eine einunddreißigjährige Frau, welche vielleicht im Anschluß an das Wochenbett unter unbestimmten Symptomen erkrankte, und, nachdem sie ungefähr $^1/_2$ Jahr von ihrem Arzt behandelt worden war, mit Ulzerationen und Knötchen, die teils einen akneähnlichen Charakter trugen, teils kleinere und größere scharf geschnittene Geschwüre am Nacken, an der Stirn darstellten, einer

Schwellung des linken Knies und der benachbarten Tibiaregion und sehr starken Lymphdrüsentumoren in den Achselhöhlen, in der Submentalregion in die Klinik eingeliefert wurde. Die Frau war außerdem sehr anämisch und in ihrem Ernährungszustande heruntergekommen. An der Tibia war, da sich ein fluktuierender Tumor entwickelte, eine Inzision gemacht worden, es wurde eine bräunliche Flüssigkeit entleert, in der sich die Hefen nachweisen ließen; der Krankheitsprozeß ging aber weiter, es traten im Gesicht neue Ulzerationen hinzu, die Geschwüre vergrößerten sich, einzelne heilten, es traten Metastasen in der rechten Ulna, an der linken 6. Rippe auf, und die Patientin ging nach zirka einem halben Jahr unter zunehmender Entkräftung zu Grunde. Bei der Sektion fanden sich metastasische Herde in den Lungen, der rechten Niere, in der Milz, in den mediastinalen Lymphdrüsen und in allen diesen Herden ließen sich dieselben Pilze nachweisen, welche sich auf den gewöhnlichen Nährböden, Gelatine, Agar, Traubenzucker, Pflaumenmusdekokt etc., züchten, sich auf weiße Mäuse übertragen ließen, im Gewebe derselben ohne nennenswerte Reaktionsvorgänge hervorzurufen, wuchsen, und die Tiere töteten. Ich selbst konnte bei der Patientin durch Übertragung von Geschwürs- und Kulturmaterial auf andere Hautstellen dieselben Ulzerationen wiederum erzeugen, außerdem in einem kleinen Cornealgeschwür, das sich am linken Auge entwickelte, und im Blut bei Lebzeiten die Hefen nachweisen.

Trotzdem der Fall von vielen Autoren in Bezug auf seine Ätiologie angezweifelt worden ist, unterliegt es meiner Meinung nach nicht dem geringsten Zweifel, daß wir es hier analog der Anschauung von Busse mit einer pyämischen Infektion zu tun haben, welche durch Hefen hervorgerufen worden ist, und wahrscheinlich ihren Ausgangspunkt von der Haut genommen hat. Die histologische Untersuchung der Haut, welche ich selbst vorgenommen und zuerst genauer beschrieben habe, zeigte, daß es sich um eine sehr intensive Infiltration des Gewebes mit Hefen, Bildung von Abszessen und Riesenzellen im Papillarkörper und der Cutis und Proliferation der tiefsten Epidermis-Schichten handelte.[1]) Ähnlich waren die histologischen Befunde Busses an den inneren Organen, nur waren Riesenzellen selten.

Der zweite Fall von Blastomykose ist von Curtis in Lille beobachtet worden.

Es handelte sich um einen jungen Menschen, welcher mit sarkomähnlichen Knoten an verschiedenen Stellen der Haut ins Krankenhaus eingeliefert wurde. Im Gewebe noch uneröffneter Knoten waren zahlreiche Hefen nachzuweisen, die sich züchten ließen, und für Mäuse, Ratten, Meerschweinchen, weniger für Kaninchen und für Hunde, wie ich mich selbst überzeugen konnte, pathogen waren. Der Patient starb nach zirka einem Jahr unter meningitischen Symptomen. Möglicherweise handelte es sich um Metastasen im Zentralnervensystem.

---

[1]) cf. Hautblastomykose. Verhandl. des VI. Deutschen Dermatol.-Kongresses. (Dort ausführliche Schilderung der histologischen und experimentellen Untersuchungen).

Diese beiden Krankheitsfälle sind nun, wie ich glaube, die einzigen im Verlaufe dieses ganzen Jahrhunderts eifrigster Forschungen, welche mit Sicherheit auf Infektion mit eigentlichen Hefen zurückzuführen sind. Wir begegnen in der Literatur noch anderen Fällen, von denen die betreffenden Autoren selbst, von derem einem ich auch glaube, daß er mit großer Wahrscheinlichkeit auf eine Hefeninfektion zurückgeführt werden muß. Der eine Fall ist von Corselli und Frisco als ein Sarkom der mesenterischen Drüsen mit Ascites cylosus beschrieben worden. Bei der Sektion fand man die Drüsen des Mesenteriums sehr stark vergrößert zahlreiche, ungefähr linsengroße Geschwüre am Blinddarm und eine große Menge milchiger Flüssigkeit in der Bauchhöhle. In den Schnitten der Lymphdrüsentumoren fanden sich zahlreiche, den Hefen analoge Mikroorganismen, ebenso in der milchigen Flüssigkeit; dieselben ließen sich auf den gewöhnlichen Nährböden züchten. Mit Reinkulturen und der milchigen Flüssigkeit bei Kaninchen, Hunden und Meerschweinchen angestellte Versuche fielen positiv aus, indem besonders bei intraperitonealer Einverleibung die Tiere entweder ohne nennenswerte Veränderungen schnell zu Grunde gingen, und die Parasiten im Blute nachweisbar waren oder die Tiere nach 20 bis 30 Tagen starben, und man dann Lymphdrüsentumoren im Mesenterium, weitere Drüsenschwellungen an anderen Körperstellen, dann auch Infiltrationsherde besonders in der Lunge fand, und daß alle diese Herde dieselben Mikroorganismen aufwiesen. Es scheint in hohem Grade wahrscheinlich, daß wir es hier mit einer Blastomykose zu tun hatten, jedenfalls aber nicht mit einem Sarkom nach den von den Autoren geschilderten histologischen Veränderungen.

Es sind dann noch von anderen Autoren Krankheitsfälle bei Menschen beschrieben, welche auf Hefen zurückgeführt werden sollten. Besonders erwähne ich hier Roncali, welcher ein Darm-Adenocarcinom, in welchem er zahlreiche Hefen fand, als Hefenkrankheit glaubte ansprechen zu müssen. Er fand zahlreiche verkalkte Hefen in der Geschwulst und ihren Metastasen, konnte dieselben züchten und bei Tieren ein Wachstum der Parasiten in den Geweben mit entzündlichen Erscheinungen hervorrufen Da es sich um einen ulzerierten Darmtumor handelt, so erscheint die Möglichkeit, daß hier pathogene Hefen sekundär eingedrungen sind, doch nachdem, was wir jetzt wissen, nicht ganz von der Hand zu weisen und die ätiologische Bedeutung derselben für den Krankheitsprozeß ist keineswegs erwiesen, da die histologischen Veränderungen nicht der sonstigen Blastomykose, die experimentell erzeugten Läsionen aber kein Carcinom darstellen.

Bei einer schweren Hypopyonkeratitis konnte Lungsgaard in dem Eiter zahlreiche für die Tiere pathogene Hefen nachweisen. Nach alledem handelt es sich bei der eigentlichen Saccharomykosis demgemäß um eine vielleicht im wesentlichen primär in der Haut, vielleicht aber auch in den inneren Organen lokalisierte Affektion, bei der es dann im weiteren Verlaufe zu Metastasenbildung, Wachstum der Parasiten im Blut und in den meisten inneren Organen kommt. Histologisch handelt es sich teils um

ein regelloses Wachsen der Hefen im Gewebe, teils mit sehr hochgradigen, entzündlichen Reaktionserscheinungen, hin und wieder mit Riesenzellenbildung im Gewebe, teils mit minimaler Gewebsreaktion, um eine einfache Mykose. Diese Krankheitsgruppe nimmt ihren Ausgangspunkt von dem von Busse und mir beobachteten Krankheitsfall. Sie stellt, wie ich glaube, ein seltenes Leiden dar, welches für die menschliche Pathologie keine sehr große Bedeutung hat, wenn wir erwägen, daß in diesem langen Zeitraum, innerhalb dessen, wie selten bei einer anderen Frage eifrig gearbeitet und beobachtet wurde, nur diese wenigen Fälle zur Kognition gelangten.

Eine viel größere Bedeutung möchte ich der zweiten Krankheitsgruppe zuweisen, welche aller Wahrscheinlichkeit nach ihren Ausgangspunkt von der gleichzeitig mit dem Greifswalder Fall gemachten Gilkristschen ersten Beobachtung nimmt, und welche von einer großen Anzahl amerikanischer Forscher als Oidium-Mykose der Haut geschildert wird, von der es aber noch nicht ganz sicher feststeht, auch nach den Untersuchungen, die ich selbst unternehmen konnte, dank der Liebenswürdigkeit einer Anzahl amerikanischer Autoren, welche mir bereitwilligst Kulturen zur Verfügung stellten, ob es sich wirklich um Oidien als Infektionserreger handelt, oder ob wir es hier nicht, wenigstens zum Teil vielleicht mit einer zu den Schimmelpilzen in Beziehung zu setzenden Mikroorganismenart als Infektionsträger zu tun haben. So lange wir darüber noch nicht sicher orientiert sind, wird es zweckmäßig sein, diese Affektion unter den großen Begriff der Blastomykose als Oidiummykose zu führen. Wenn auch in einzelnen Fällen die entfernte Möglichkeit besteht, daß wirklich eine Saccharomykosis vorliegt, so sind in der überwiegenden Mehrzahl die Parasiten jedenfalls als reine Hefen sicher nicht aufzufassen. Ich möchte aber diese Gruppe, solange wir über die botanische Natur der Erreger nichts sicheres wissen, wegen ihres einheitlichen klinischen Charakters doch zusammenfassen und sie einstweilen als Oidiummykose führen.

In dem ersten unter dieser Rubrik untersuchten Fall stand Gilkrist nur ein von Duhring excidiertes Hautstückchen zur Verfügung, excidiert von einer Hautaffektion, die sich klinisch ähnlich der Tuberculosis cutis verrucosa darstellte; in diesem Stückchen fand Gilkrist Gebilde, die er als Hefen ansprach. Da eine Kultur nicht möglich war, erscheint dieser Fall zwar nicht beweiskräftig, aber durch die zahlreichen folgenden Beobachtungen auch des um die ganze Frage sehr verdienten Autors selbst doch hinreichend genug begründet, daß wir ihn als Ausgangspunkt für die Kenntnis dieser ganzen Krankheitsgruppen ansehen dürfen. Ich will nun auf die zahlreichen Beobachtungen, welche fast ausschließlich von amerikanischen Autoren — zum größten Teil Dermatologen — hinsichtlich dieser Affektion gemacht sind, nicht genauer eingehen und mich darauf beschränken, einzelne typische Fälle kurz zu schildern, weil sich auch in den übrigen dasselbe Krankheitsbild höchstens mit Abänderungen in Bezug auf die Lokalisation, die Dauer der Entwicklung, den weiteren

Verlauf, Hinzutreten von Komplikationen, die therapeutischen Maßnahmen findet.

Nach den Angaben von Gilkrist selbst sind bisher im ganzen 33 Fälle dieser Oidiummykose der Haut zur Beobachtung gelangt; allein zweifellos können nicht alle einer strengen Kritik Stand halten. So finden sich auch Fälle darunter, bei denen eine Komplikation der Affektion mit Syphilis und Tuberkulose angenommen wird. Es erscheint im höchsten Grade zweifelhaft, ob es sich hier um eine wirkliche Komplikation handelt oder vielmehr um ein zufälliges Hineingelangen von Hefen in andersartige Krankheitsherde, abgesehen davon, daß die Sproßpilzennatur der fraglichen Parasiten noch keineswegs überall sichergestellt ist. Bei einzelnen Fällen ist die Möglichkeit, daß es sich um eine Tuberculosis cutis verrucosa handelt, jedenfalls nicht ganz von der Hand zu weisen.[1]) In wieder anderen Beobachtungen ist es nicht gelungen, die Pilze zu kultivieren, so daß immerhin bei genauerem Zusehen doch eine Zahl von Beobachtungen so beschaffen ist, daß, wie ich glaube, man berechtigt ist, sie als Grundlage für die Schilderung der Oidiummykose zu benutzen.

Ich will zum besseren Verständnis einige Typen schildern:

Bei einem 50 Jahre alten holländischen Arbeiter entwickelte sich die Krankheit allmählich im Laufe von 5 Jahren. Es entstand zunächst ein roter Fleck dicht neben dem rechten Knie. Ganz allmählich breitete sich von hier aus die Affektion auf die ganze Vorderfläche und einen Teil der Seitenfläche des Unterschenkels bis zum Fußgelenk aus. Die Haut verwandelte sich in eine zarte, schmerzhafte, leicht blutende, hie und da ulzerierende Fläche. Unter operativer Behandlung heilte die Affektion bis auf eine kleine Fläche an der Innenfläche zwischen Knie und Fußgelenk aus mit zarter, oberflächlicher Narbe, etwas Schuppung. Ungefähr drei oder vier Jahre später entstand am linken Daumen ein rötlicher Fleck, von dem aus ganz langsam sich eine — am meisten der Tuberculosis cutis verrucosa ähnelnde — Affektion entwickelte, die schließlich den ganzen Daumen- und Handrücken und ein Drittel des Vorderarmes einnahm, während die Flachhand verschont blieb. Es wurde eine feuchte, klebrige Flüssigkeit abgesondert. Ausstrahlende Schmerzen bestanden. Die Finger standen in geringer Flexionskontraktur. An der oben bezeichneten Stelle des rechten Unterschenkels befand sich inmitten vom Narbengewebe eine ungefähr fingernagelgroße flache Ulzeration. Die ganze zusammenhängende Fläche war dunkelrot und war von einem blauroten, zirka 4 *mm* breiten erhabenen Rand scharf begrenzt. Die ganze Erkrankungszone hatte papillären Charakter, die einzelnen Elemente der

[1]) Die eigenartige histologische Beschaffenheit muß auch an die Möglichkeit epitheliomatöser Affektionen denken lassen. Allein ich glaube, daß dieselben — wenigstens nach den histologischen Präparaten, die ich sah — in exessiver Weise etwa ein Analogon zur Epithelwucherung bei Lupus hypertrophicus darstellen. Bei den Metastasen handelte es sich jedenfalls um einfach entzündliche Vorgänge.

papillären Exkreszenzen waren gut von einander zu sondern. Sonstige pathologische Erscheinungen waren nicht nachzuweisen (in den Lymphdrüsen fand sich nichts besonderes).

Die histologische Untersuchung ergab eine starke Wucherung des Epithels, in der Cutis und im Epithel zahlreiche miliare Abszesse mit Riesenzellen. Innerhalb der Epithelwucherungen und in den Abszessen fanden sich nicht sehr zahlreich innerhalb und außerhalb von Zellen hefenähnliche Gebilde. Sie haben runde oder ovale Gestalt und ein körniges event. auch vacuolisiertes Protoplasma und eine Kapsel. Sie wachsen auf den gewöhnlichen auch zuckerhaltigen Nährböden — in einigen auch mycelbildend — aber vergähren Zucker nicht. Auf weiße Ratten, Kaninchen, Meerschweinchen subkutan und interperitoneal verimpft, töten sie die Tiere in einer Zeit von zwei bis vier und mehr Wochen; sie bringen lokale Abszesse, Granulationsgewebe event. mit Riesenzellen zu stande, Herde von ähnlichem Charakter in Lunge und Leber; in die vordere Augenkammer geimpft, machen sie Hypopyon. Intraperitoneal einem Hunde injiziert, machen die Parasiten keine Störungen.

Von klinischem Interesse ist, daß in diesem Falle durch operative Eingriffe — Kurettement — teilweise Heilung erzielt wurde, ohne daß verhindert werden konnte, daß sich ein Rezidiv entwickelte. Sehr interessant ist, daß durch innerliche Darreichung von Jodkali in Bezug auf den großen Herd an der Hand eine ganz auffallende und wesentliche Besserung erzielt wurde, wodurch die Affektion in eine gewisse Analogie zur Aktinomykose tritt.

Bei einem 44 Jahre alten, aus Deutschland stammenden Barbier, der anscheinend keine Syphilis gehabt hat und auch sonst gesund war, entwickelte sich die Affektion im Verlaufe von 20 Jahren, anscheinend im Anschluß an einen Erisypelabszeß am linken Bein. An die Inzision schlossen sich Ulzerationen an, die teils heilten, während an anderen Stellen neue erschienen. Allmählich breitete sich das Leiden auf die ganze linke untere Extremität aus. In der Gegend der Plantarfläche des dritten Metatarsophalangealgelenks befand sich eine dollargroße Ulzeration mit kleinen infiltrierten Rändern, von deren Grund cowly-flower ähnliche Exkreszenzen hervorragten, die über die Ränder des Geschwüres herübersinken. Ähnliche Ulzerationen fanden sich drei auf der Mitte der Fußsohle, ferner auf dem Rücken der Zehen; an der Rückenfläche der großen Zehe bestand eine größere ähnliche Ulzeration, die anscheinend aus mehreren kleinen konfluiert war; hier wie auch an einigen anderen Geschwüren fand sich ein infiltrierter Rand. An der Innen- und Außenfläche des Unterschenkels fanden sich teils Narben, herrührend von ähnlichen Geschwüren, teils Geschwüre von großer Ausdehnung und demselben Charakter.

Der Oberschenkel bis hinauf zu den Glutäen war fast in seiner ganzen Ausdehnung — mit Ausnahme einer kleinen gesunden Insel an der Vorderfläche — in eine Ulzeration verwandelt, die teilweise nicht scharf, teilweise scharf begrenzt war, und dort mit einem deutlich entzündlichen Infiltrationswall abschloß. Teils war die Ulzeration nur ober-

flächlich, teils reichte sie bis zur oberflächlichen Fascie. Die Basis der ganzen Fläche war mit zahlreichen kleinen und größeren, teils feuchten, eine seröse Flüssigkeit sezernierenden, teils trockenen, teils roten, braunen Exkreszenzen besetzt. Die Ulzeration an den Füßen sonderte eine stark stinkende Flüssigkeit ab; die Lymphdrüsen waren nicht vergrößert. Temperatur normal, sonst keine Störungen.

Die histologische Untersuchung ergab eine sehr hochgradige Epithelwucherung, aber nirgend Alveolenbildung; hier und da Gruppierung der Epithelzellen analog Cancroidkugeln, aber ohne Verhornung. Im Epithel lagen besonders zahlreich miliare Abszesse, zum Teil mit Riesenzellen. Am Rande — dem Wall — findet sich ebenfalls Epithelproliferation und entzündliche Infiltration mit vorwiegend polynucleären Leukocyten, eosinophilen Zellen und Plasmazellen. Teils frei zwischen den Riesenzellen, teils innerhalb der Abszesse finden sich teils einzeln, teils in Gruppen von zwei bis fünf, deutlich Hefen mit doppelten Konturen, 15—20 $\mu$ groß. In manchen Abszessen fanden sich massenhaft Hefen, gelegentlich in der Peripherie der Riesenzellen. Ein Kern konnte in den Parasiten nicht dargestellt werden. Kulturen wurden leider nicht gemacht, aber es scheint wohl nicht zweifelhaft, daß es sich um Hefen handelte. Die Autoren lassen es nicht als unmöglich erscheinen, daß hier eine Kombination von framboesiformer Syphilis und Blastomykose vorliegt. Allein weder die Anamnese noch der Befund gab für Syphilis irgend einen Anhaltspunkt; es dürfte ein Fall reiner Blastomykose sein. Durch Kurettement, antiseptische Spülung trat Besserung, aber keine Heilung ein.

Histologisch waren die Verhältnisse analog den in den vorhergeschilderten Fällen beobachteten: starke Epithelhyperplasie, miliare Abszesse im Epithel und der Cutis, zum Teil Riesenzellen.

Bemerkenswert ätiologisch ist, daß der Patient angibt, er habe vor einiger Zeit mit Korn zu tun gehabt, das an der Oberfläche wie mit feinem braunen Pulver bestreut war; anscheinend war das Korn krank, weil gelegentlich Pferde, die es fraßen, starben. Er selbst hatte die Gewohnheit Korn zu kauen.

Bei einem 45jährigen Mann entwickelte sich in etwa vier Monaten ein Tumor etwas links von der Mitte der Unterlippe. Derselbe war nicht ulzeriert, zeigte eine papilläre, etwas granulierte Oberfläche, war nicht besonders hart, anscheinend verschieblich; keine Drüsen. In der Umgebung fand sich eine Infiltrationszone. Sonst war der Patient gesund. Auf Jodkali keine Heilung; deshalb Exstirpation in gesunden Grenzen, Heilung. Aus der Mitte des Tumors wurden Kulturen angelegt. Auf allen — hier und da mit Staphylokokken verunreinigt — wuchsen Hefen, die bei weiterem Studium, besonders auch nach ihrem mikroskopischen Wachstum Oidien ähneln; Zucker vergähren sie. Inokulation eines Tumorstückchens in die Haut eines Meerschweinchens machte eines Abszeß, in dem sich die Pilze nachweisen ließen. Sonst waren die Impfversuche mit Kulturen nicht sehr ergebnisreich. In dem Tumor selbst waren mikroskopisch die Pilze nicht aufzufinden.

Ein 49jähriger, sonst gesunder, kräftiger Mann erlitt vor zirka 4 Jahren am Rücken der rechten Hand eine kleine Verletzung durch den Biß einer Katze. Dieser heilte in zirka 10 Tagen; wenige Wochen später entwickelte sich an dieser Stelle ohne besonders nachzuweisenden Grund eine Pustel oder Beule, die spontan aufbrach. Auch diese heilte in zirka 4 Wochen, und es blieb eine erhabene Narbe zurück. Bald aber begann sie anzuschwellen, bekam einen entzündeten und infiltrierten Rand. Sie brach dann auf, breitete sich weiter aus, und es bildeten sich in der Peripherie mehrere Aufbruchsstellen, die sich mit Krusten bedeckten. Im Verlaufe der Jahre breitete sich das Leiden nun über den ganzen Handrücken bis zu den Fingern und auf das Handgelenk aus, und auch am Vorderarm und Oberarm entstanden Herde. Die Haut nahm eine papilläre, warzige Beschaffenheit, von teils trockenem, teils nässendem Charakter an. Es wurde meistens eine zähe, gummiartige Flüssigkeit, wenig Eiter sezerniert. Dazu gesellten sich mit der Zeit abszeßähnliche Bildungen an der rechten Schulterregion und an verschiedenen Stellen des Armes. Es entstand eine Schwellung, auf deren Höhe oder an mehreren Stellen bildeten sich Perforationen, aus denen ein analoges Sekret sich entleerte. Manche dieser Bildungen bekamen ein siebförmig durchlöchertes Aussehen, ähnlich wie Karbunkel, nur ohne die akuten Entzündungserscheinungen. Manche dieser Pseudoabszesse heilten, an anderen Stellen — auch am Handrücken — entstanden neue.

Bei den geschilderten Beobachtungen handelt es sich also um eine Erkrankung, bei der im Vordergrund die Hautaffektion steht, und bei welcher zweifellos die Haut die Eingangspforte und primäre Lokalisation des Krankheitsgiftes darstellt. Daß es sich hier um etwas Einheitliches handelt, geht zweifellos aus den klinischen Erscheinungen und den histologischen Befunden hervor. Die Affektion beginnt zwar in verschiedener Weise, als Fleck, als Papel, Knötchen, Knoten, Blasen, Pusteln, der weitere Verlauf dagegen gestaltet sich immer in gleicher Weise. Aus allen diesen verschiedenen Anfangsformen entsteht eine auf infiltrierter Basis stehende verrucöse, teils der Tuberculosis cutis verrucosa, teils vielleicht mehr dem cowly-flower-carcinom sich nähernde Hautveränderung, welche peripherisch fortschreitet, während zentrale Erweichungen und Abszedierung sich bildet. Die papillären Exkreszenzen haben, gegenüber der harten und mehr hornigen Beschaffenheit, die sie bei der Tuberculosis cutis verrucosa zeigen, nach dem was ich selbst in einem Präparat von Herrn Ricketts zu sehen Gelegenheit gehabt habe, eine weichere Beschaffenheit, sie sind anscheinend ziemlich blutreich und auch länger als bei jener Hautaffektion. Die Färbung ist eine braune oder häufig dunkelblau cyanotische; zwischen gesunder Haut und papillären Exkreszenzen pflegt ein mehr oder weniger breiter infiltrierter, meistens auch etwas cyanotisch aussehender Rand zu liegen, welcher abszeßähnliche Einschmelzungsherde, Ulzerationen aufweist, geradeso wie das Zentrum der ganzen veränderten Hautfläche. Aus den Abszessen und Ulzerationen entleert sich spontan und auf Druck teils Eiter, eine teils mehr eiterähnliche,

teils fadenziehende Flüssigkeit. Die subjektiven Symptome der Hautaffektion scheinen, wenn nicht zufällig Entzündungserscheinungen hinzutreten, minimal zu sein. Die Entwicklung der Hautkrankheit ist eine außerordentlich chronische; und zwar kommt es gelegentlich in Monaten, meistens aber in Jahren erst zu einer nennenswerten Ausbreitung, ja es können 20 Jahre bis zur völligen Entwicklung des Gesamtleidens vergehen. Trotz der Chronicität pflegen im Verlaufe der Affektion von Zeit zu Zeit akute Schübe und akute Lokalisationen zu stande zu kommen. Solange das Leiden lokal bleibt, können zwar Fieber und sonstige subjektive Störungen eintreten, aber meistens entsteht keine nennenswerte Beeinflussung des Allgemeinbefindens. Das Bild ändert sich aber, wenn, wie es in der anscheinend größten Anzahl der Fälle sich zu ereignen pflegt, das Leiden auf andere Organe fortschreitet. Dieses geschieht, teils auf metastatischem Wege, indem Infiltrationsherde in den Lungen, in der Leber, in den Nieren im Periost, in der Milz auf den serösen Häuten, vielleicht auch im Zentralnervensystem sich entwickeln, teils indem die Affektion per continuitutem auf benachbarte Organe fortschreitet und in denselben zu schweren Zerstörungen führen kann, sowie in einem Gilkristschen Falle auf das Auge, auf die darunter gelegene Fascie, auf das darunter gelegene Periost. Tritt eine solche Verallgemeinerung des Leidens ein, so bildet sich neben den von der Läsion der betreffenden Organe herrührenden Störungen eine Cachexie aus, es treten unregelmäßige Fiebererscheinungen ein, und der Kranke geht allmählich zu Grunde.[1]) Daß bei dem Leiden eine vollkommene Heilung eintreten kann, erscheint nach den bisherigen Beobachtungen sehr zweifelhaft; dagegen unterliegt es nicht dem geringsten Zweifel, daß herdweise spontane Heilung beobachtet wird. Anscheinend ist es durch frühzeitige Excision von Herden möglich, die Krankheit zur Ausheilung zu bringen und in dem einen auch an dieser Stelle mitgeteilten Fall soll durch Jodkali ein Zurückgehen des Leidens erzielt worden sein. Ebenso einheitlich nun wie das klinische Krankheitsbild bei diesen doch immerhin recht zahlreichen Fällen, die sich zweifellos in Bezug auf ihre äußere Erscheinung unter keine der bisher bekannten Erkrankungen der Haut einreihen lassen, ebenso einheitlich ist das histologische Bild. Es handelt sich um eine außerordentlich hochgradige Wucherung der tiefsten Lager der Epidermis, wobei aber die Epithelzapfen ihre regelmäßige Lagerung selbst bei hochgradigstem Wachstum behalten und niemals einen so irregulären Charakter annehmen, wie wir es beim Carcinom zu sehen gewohnt sind. Die Epithelveränderung ist außerordentlich analog dem, was wir bei Lupus verrucosus resp. der Tuberculosis cutis verrucosa zu sehen gewöhnt sind, nur fehlt hier die starke Hyperkeratose. Der Papillarkörper und die Cutis zeigen hochgradige Veränderungen; auch das subkutane Gewebe und bei weiterem

[1]) Gelegentlich dürfte wohl auch eine von den Hautherden ausgehende septische Infektion für den schweren Allgemeinzustand und die Metastasen in Betracht kommen.

Fortschreiten auch die darunter gelegene Muskulatur ist nun in ganz diffuser Weise kleinzellig filtriert und weist eine große Anzahl meistens miliärer selten ausgedehnter Einschmelzungsherde auf. Solcher miliärer Abszesse finden sich meistens eine ganze Anzahl mitten im Epithel. Sie weisen vielfach Fremdkörper-Riesenzellen auf; jedenfalls fehlt, was ich auf Grund eigener Untersuchungen der mir gütigst von den Autoren überlassenen Präparate bestätigen kann, die Bildung von Tuberkeln, so daß auch die histologische Untersuchung bestätigt, was die klinische Beobachtung schon als zweifellos erscheinen läßt: daß wir es hier nicht mit einem tuberkulösen Prozeß zu tun haben, sondern mit einer Störung sui generis.

Was nun die Parasiten anbetrifft, so ist hier nun gegenüber der vorhin geschilderten Saccharomykose hervorzuheben, daß, während wir bei jener auf den ersten Blick unzählige Hefen fast in jedem Schnitt und fast in allen Herden, wenn es sich nicht grade um in Rückbildung begriffene handelt, finden können, wir bei dieser Oidiummykose zwar bei genauem Suchen fast immer die mikroparasitären Gebilde nachweisen, aber in sehr spärlicher Zahl. Entweder innerhalb der Riesenzellen oder innerhalb der Abszesse außerhalb der Riesenzellen oder im tiefsten Infiltrationslager finden wir entweder einzelne oder paarweise, manchmal recht deutlich gesproßt erscheinende, fast immer kugelrunde, seltener in mycelartiger Form liegende Gebilde, welche allem Anschein nach im Durchschnitt bedeutend größer sind als die eigentlichen bei der Saccharomykosis gefundenen Hefen, im übrigen auch eine doppelkonturierte Membran haben meistens eine akzidentelle Hülle wie die Hefen. Im Innern pflegen sie auch hier und da ein kernartiges Gebilde aufzuweisen. Frei im Epithel scheinen sie nicht vorzukommen, sondern höchstens wiederum in den intraepithelialen Abszessen. Der Umstand nun, daß bei einer großen Anzahl der geschilderten Erkrankungen in vollkommenen geschlossenen Herden auch der inneren Organe diese Parasiten sich haben nachweisen lassen, so, daß es schon nach der histologischen Untersuchung ausgeschlossen erscheint, daß es sich hierbei etwa um in saprophytischer Weise in die Gewebe hineingelagerte Mikroorganismen handeln könnte, läßt es meiner Meinung nach als sicher erscheinen, daß die Gebilde die Erreger der geschilderten Krankheit sind. Daß es sich immer um eine zufällige Kombination von Haut-Tuberkulose mit solchen Oidien handeln konnte, wie das mehrfach von zweifelnden Gegnern behauptet worden ist, erscheint vollkommen ausgeschlossen, wenn wir bedenken, daß bei sonstiger Tuberculosis cutis verrucosa niemals derartige Gebilde gefunden worden sind, abgesehen von den anderen Gründen, die ich vorher schon aufgezählt habe.[1]) Es ist nun in einer Zahl von Fällen gelungen, diese Para-

[1]) Daß die Parasiten, welche wir nicht im Epithel, sondern in Rundzellenlagern finden, etwa Zellderivate analog den „Karzinomparasiten" darstellen, erscheint mir auch auf Grund eigener Anschauung nicht verständlich.

siten zu züchten, und es hat sich hierbei ergeben, daß allem Anscheine nach in gewissem Umfange — soweit ich es aus Kulturen beurteilen konnte, die mir selbst zur Verfügung gestellt wurden — es sich um einen einheitlichen Mikroorganismus handelt, während andere Mikroben, die mir ebenfalls zur Verfügung gestellt wurden, unter Umständen isoliert wurden, die mir nicht so ganz einwandsfrei erscheinen, zumal es anscheinend keineswegs so einfach ist, wie bei der Saccharomykose, diese im Gewebe ja immerhin nicht so zahlreich vorkommenden Parasiten zum Wachsen außerhalb des Körpers zu bringen. Sie wachsen im übrigen auf denselben Nährböden wie die Hefen, gut auch auf Glyzerinagar, präsentieren sich meistens in Form eines schimmelpilzähnlichen Rasens mit Luftmycel, andere Formen aber zweifelhaftere sind entweder mehr äußerlich Hefen ähnlich oder stellen braune, samtartige Rasen dar. Einzelne dieser Parasiten sollen Zucker vergähren. Diejenigen, welche ich untersucht habe, scheinen dies nicht zu tun. Mikroskopisch setzen sie sich aus feineren oder stärkeren vielfach verzweigten Mycelfäden zusammen, an denen hier und da kurze Seitenglieder hervorsprossen, welche ein oidiumähnliches Endglied aufweisen. Dazwischen sieht man zahlreiche hefenartige Gebilde liegen, die auch zum Teil in Sprossung begriffen sind. Tierversuche mit diesen Gebilden sind bis jetzt nicht so gelungen, daß man sie als absolut beweiskräftig ansehen darf. Vor der Hand halte ich es deshalb in der Tat für praktisch, das ganze Gebiet unter dem Namen Oidium-Mykose zusammenzufassen, sie zurückzuleiten auf den ersten von Gilkrist geschilderten Fall, und abzutrennen von der Saccharomykose, welche von der Greifswalder Beobachtung ihren Ausgang nimmt. Es scheint aber, daß diese Oidiomykose, was schon die Zahl der Beobachtungen selbst, wenn man klinisch einen großen Teil der nicht zuverlässigen absondert, lehrt, eine größere praktische Bedeutung hat als die Saccharomykosis, welche lediglich eine Rarität darstellt, und, wie ich schon oben erwähnte, für die menschliche Pathologie keine so große Bedeutung hat. Für unsere Zone scheint allerdings auch diese Affektion keine Dignität zu haben, da bisher sicher nur in Amerika die Krankheit zur Beobachtung gelangt ist; woher sie in diesen Ländern auf den Menschen gelangt, entzieht sich bis jetzt jeder Kenntnis; gelegentlich scheint sie durch Verletzung auf den Menschen übertragen zu sein; einzelne Beobachtungen scheinen dafür zu sprechen, daß sie teils von Tieren, teils vielleicht auch von Getreide, ähnlich wie wir es bei der Aktinomykose wissen, auf den Menschen übertragen wird.

Wenn wir nunmehr die in der Natur bisher beobachteten Affektionen, die sich auf Hefen Oidien resp. denselben nahestehenden Pilze zurückführen ließen, zusammenfassen, so handelt es sich um chronische Infektionskrankheiten, welche meist über Monate und Jahre verlaufen, wenn auch während der Dauer der Krankheit akute Schübe und Verschlimmerungen sich entwickeln können. Das wesentlichste primäre Lokalisationsorgan aller dieser Affektionen mit den geringen zweifelhaften Ausnahmen, in welchen vielleicht Abdominalorgane zuerst erkrankten,

scheint, wie ich das bereits 1895 hervorgehoben habe und wie es mir durch die bisherigen Beobachtungen als zweifellos bestätigt zu sein scheint, die Haut zu sein. In einer Anzahl von Affektionen bleibt die Krankheit entweder ganz oder doch sehr lange hier überhaupt lokalisiert, in andern dagegen pflanzt sie sich per continuitatum auf benachbarte Schleimhaut, Knochen, Testikel, kurzum der Haut benachbarte Organe fort und pflegt bei Tieren anscheinend nur selten, bei Menschen mit geringen Ausnahmen fast regelmäßig Metastasen in den inneren Organen zu machen, in den Lungen, den Nieren, der Milz, den Samenblasen, dem Periost, dem Zentralnervensystem. In der größten Zahl führt die Verallgemeinerung des Leidens zum Tode, in andern erscheint es möglich, daß durch eine Kombination mit anderen Affektionen, besonders Tuberkulose, der exitus letalis beschleunigt wird. Bei den eigentlichen Hefeninfektionskrankheiten lassen sich die Mikroben, was auch vielfach bei den später zu erwähnenden experimentell erzeugten Blastomykosen der Fall ist, Hefen im Blut nachweisen, und zwar finden sie sich einzeln und in kleinen Sproßherden, oft mit deutlicher akzidenteller Hülle extrazellulär. Die Verbreitung der Krankheit von der Haut in die ferneren Organe geschieht allem Anscheine nach im wesentlichen aber auf dem Wege der Lymphbahnen. Darauf weisen besonders bei der Saccharomykosis und bei den Tierinfektionskrankheiten die Hefeninfiltrationen der benachbarten Lymphgefäße und Lymphdrüsen hin, welche besonders bei den Tierkrankheiten der Affektion ein dem Rotz resp. Wurm so ähnliches Bild verleihen, daß die Affektion unter dem Namen „Pseudorotz" bekannt war und noch heute geführt wird. Die allgemeinen Erscheinungen, welche die Krankheit macht, haben nichts Typisches; Fieber kann ganz fehlen, unregelmäßige sehr häufige Fiebersteigerungen können im Verlaufe der Krankheit eintreten und weisen allem Anscheine nach auf weitere besonders innere Lokalisationen hin. Beim malignen Verlauf stellt sich allmählich eine allgemeine Macies ein; unter zunehmender Anämie und Kachexie tritt der Tod ein. In wenigen Fällen ist das Leiden anscheinend zur Ausheilung gelangt. Die Ausheilung einzelner lokaler Herde scheint nicht so selten zu sein spontan resp. unter indifferenter äußerer Behandlung. In einzelnen Fällen soll die Verabreichung von Jodkali ähnlich günstig gewirkt haben wie bei Aktinomykose der Haut. In den äußeren klinischen Krankheitserscheinungen scheinen nun die durch Hefen resp. Oidien auf der einen Seite und die durch jene zweifelhafte Mikroorganismengruppe, von der wir nicht sicher wissen, ob wir sie mehr zu den Oidien oder den Schimmelpilzen rechnen sollen, hervorgerufen werden, markante Unterschiede zu bestehen. In jenen Fällen handelt es sich entweder um akneähnliche Infiltrate, welche ulzerieren und zu flachen und tieferen Geschwüren führen, die ein meist glasiges, mit Krümeln untermegtes, mitunter auch eiterähnliches Sekret absondern, oder es entstehen Tumoren in der Haut, die dann ulzerieren können und zu ähnlichen Geschwüren die Veranlassung geben. Ganz ähnliche tumorartige Infiltrationen entstehen in den benachbarten Lymphgefäßen, die ebenfalls ulzerieren können. Ganz anders ist das Bild bei

der anderen Krankheitsgruppe. Hier scheint typisch zu sein eine mehr diffuse Infiltration der Haut, an deren Oberfläche es zu kleineren oder größeren papillären Effloreszenzen kommt, zwischen welchen kleine Abszesse eingesprengt sind. Das Ganze ist von einem infiltrierten weichen Rand umgeben, welcher die progediente Zone der Hautaffektion darstellt. Die Affektion kann zentral abheilen und peripheriewärts schreitet sie vorwärts. Das Sekret der Ulzerationen scheint eine gewisse Ähnlichkeit mit den vorher geschilderten zu besitzen resp. mehr eitrig zu sein. Inwieweit hier Mischinfektionen mit eiterregenden Mikroorganismen bestehen, ist bisher nicht mit genügender Sicherheit festgestellt. Bei weiterem Fortschreiten auf tiefere Organe kommt es zu schweren Zerstörungen, z. B. des ganzen Auges; bei der Propagation in innere Organe entwickeln sich entweder mehr feste, diffuse, weißgraue oder rötliche Infiltrate oder Herde mit zentraler Verflüssigung, mitunter auch mit mehr hämorrhagischer Beschaffenheit, oder es entstehen in den inneren Organen mehr tuberkelähnliche Knötchen. Bei der von Curtis geschilderten Form hat das infiltrierte Gewebe auf dem Schnitt eine mehr sulzige, zum Teil myxosarkomähnliche Beschaffenheit. Die histologische Untersuchung dieser Affektion zeigt nun, soweit es sich um die Hefen- und Oidienaffektion handelt, entweder eine diffuse intensive Infiltration des Gewebes mit Hefen ohne nennenswerte oder mit geringen einfachen entzündlichen Reaktionserscheinungen, während die letzteren in anderen Herden, bei denen anscheinend das Wachstum der Parasiten kein so energisches ist, stärker sein können. Es handelt sich teils um eine starke entzündliche Infiltration, an der Randzone entstehen Wucherungen der fixen Bindegewebszellen, gelegentlich Bildung vielkerniger Fremdkörperriesenzellen, welche dann und wann auch Parasiten in ihrem Leibe enthalten. In der Haut scheint auch das Epithel in geringerem Grade Proliferationserscheinungen darzubieten, während dies sonst nicht in nennenswerter Weise der Fall zu sein scheint. Vaskularisationsvorgänge, wie wir sie bei chronischen infektiösen Entzündungen so häufig sehen, lassen sich nicht feststellen; es handelt sich also im wesentlichen um eine Mykose mit geringeren oder stärkeren einfachen Entzündungen. Bei der anderen Gruppe sind die histologischen Veränderungen in den inneren Organen nicht wesentlich andere. Es handelt sich in erster Linie um Infiltrationen des Gewebes mit Parasiten, die allerdings meist in viel geringerer Anzahl vorhanden sind. Die entzündlichen Erscheinungen der Nachbarschaft event. mit Riesenzellenbildung sind meistens stärker. In der Haut ist der Papillarkörper, die Cutis und die Tela subcutanea ebenfalls in ganz diffuser Weise von Rundzellen infiltriert, dazwischen finden wir besonders auch wiederum an den Grenzen Wucherungserscheinungen der fixen Bindegewebszellen und das Ganze pflegt von miliaren Abszessen durchsetzt zu sein. Das Bemerkenswerteste nun und anscheinend Regelmäßige, welches uns auch das Verständnis für die klinischen Erscheinungen gibt, ist die hochgradige Wucherung des Epithels, welches in langen Zapfen sich in die Tiefe erstreckt und in toto außerordentlich verbreitert ist. Diese

Verbreiterung betrifft im wesentlichen die Schleimschicht, in welcher wir auch zahlreich Mitosen auffinden können. Im Epithellager und in den tieferen Schichten der Haut finden wir an vielen Stellen eine Anzahl miliarer Abszesse. In diesen Herden, besonders in den Abszessen, scheinen nun Fremdkörperriesenzellen ziemlich häufig sich zu finden. Ein ganz markanter Unterschied ferner zwischen beiden Krankheitsgruppen, besonders in Bezug auf die Hautaffektion ist das Verhalten der Parasiten. Während bei der eigentlichen Saccharomykosis eine enorme Zahl sich ohne weiteres nachweisen läßt, muß man in diesen Krankheitsherden lange suchen, bevor man eine oder einzelne der hefenartigen gelegentlich auch in Sprossung begriffenen Mikroorganismen nachweisen kann. In einzelnen Fällen — und ich habe selbst solche Präparate durchmustert, in denen sonst das klinische Bild genau der beschriebenen Affektion entspricht, ließen sich keine Parasiten nachweisen, trotzdem sie einige Male sich aus den Affektionen züchten ließen. Die auf den Kulturen in der früher geschilderten Weise wachsenden, ausgedehnte Mykelien bildende Pilze haben im Gewebe wesentlich Hefenformen, sie scheinen aber im Durchschnitt größer als die eigentlichen Hefen zu sein; sie liegen meistens frei und nicht innerhalb von Riesenzellen. In einzelnen Fällen glaubten die Autoren auch histologisch eine Kombination teils mit Tuberkulose, teils mit Syphilis festgestellt zu haben. Diese Fälle erscheinen überhaupt fraglich teils ob wirklich eine solche Kombination vorlag, teils ob die gefundenen mikroparasitären Gebilde überhaupt eine ätiologische Bedeutung haben. Was den histologischen Verlauf der Rückbildung der Affektion betrifft, wie man sie sowohl bei der Saccharomykose wie auch bei der anderen Krankheitsgruppe ja gelegentlich beobachten kann, so markiert sie sich in einer Abnahme der Parasitenmenge, welche ihre normale Gestalt verlieren, Sichelgestalt und andere Formen annehmen, schließlich zu Grunde gehen; und es kommt zur Narbenbildung. Alles in allem handelt es sich also bei den geschilderten Affektionen um eine durch das Eindringen der Mikroorganismen entstehende Mykose mit geringeren oder stärkeren Entzündungserscheinungen ohne spezifischen Charakter.

# Verhandlungen der Wiener dermatologischen Gesellschaft.

**Sitzung vom 28. Oktober 1903.**

Vorsitzender: Neumann. Schriftführer: Löwenbach.

---

**Spiegler** stellt einen Mann mit beiderseitiger Tonsillarsklerose vor; der Fall ist besonders deshalb interessant, weil auch die Frau eine Tonsillarsklerose zeigte. Der Infektionsmodus ist unbekannt. Bezüglich der Krankheitsdauer ist zu erwähnen, daß die Infektion höchstens einige Tage auseinander liegen kann und die Frau nur eine Woche später als der Mann mit einem maculo-papulösen Syphilid in Behandlung kam.

**Neumann.** Gerade in den letzten Jahren wurde dem Vorkommen der extragenitalen Sklerosen mehr Aufmerksamkeit geschenkt. Bei einer Zusammenstellung von 210 Fällen fanden sich 30 Tonsillarsklerosen, meist nur einseitig, in 1 Falle beiderseitig. Die Diagnose ist bei bereits bestehendem Exanthem nicht leicht gegenüber exulcerierten Plaques. Die circumscripte Infiltration und Rötung greift in scharf abgegrenzter Form auch auf den weichen Gaumen und das Velum über. Meist erfolgt die Infektion bei Kinderfrauen hereditär luetischer Kinder, seltener bei abnormem Geschlechtsverkehr. Durch die Mitbeteiligung der korrespondierenden Kieferdrüsen wird auch oft die Fehldiagnose Carcinom gemacht.

**Ehrmann** demonstriert 2 Fälle von Lupus erythematodes, darunter den schon früher vorgestellten, bei dem im Gegensatze zu den gewöhnlichen Fällen beide Ohrmuscheln am freien Rande angeschwollen, verdickt und schuppend waren. Der Mann hatte auch typische Plaques an beiden Wangen, der Nase und unter den Ohrläppchen. Der Patient wurde nur 4 Monate mit Jodtinktur und Chinin behandelt; eine Beeinflussung und Besserung erfolgte nur an den Ohren, während die anderen Stellen mit Pyrogallolpflaster behandelt wurden. Mit diesem Resultate stimmen auch meine Erfahrungen an anderen Fällen überein, daß das Chinin nur bei akuten Eruptionen mit Rötung und Schwellung, u. zw. ausgezeichnet wirkt, während es bei älteren Herden mit Schuppenauflagerung nahezu unwirksam ist.

**Oppenheim** hat das Resultat eines mit Chinin behandelten Falles gezeigt. Die kombinierte Behandlung mit Jodtinktur und Chinin wirkt vorwiegend durch Beeinflussung der Gefäße, die er auch in 2 Fällen von Akne rosacea konstatieren konnte, welche bei derselben Behandlung eine deutliche Rückbildung der Gefäßektasien zeigten; auch Holländer führte den Effekt der von ihm angegebenen Methode auf diese Gefäßeinwirkung zurück.

**Sachs** demonstriert aus Prof. Fingers Abteilung:

1. einen Fall von universellem Leukoderma nach einem maculösen Syphilid.

Der 19 Jahre alte Patient wurde anfangs Juli 1903 wegen Sklerose am Penis im Wiedener Krankenhaus behandelt, kam Ende September d. J. mit Roseola syphilitica und Papeln am Penis und ad anum neuerdings in Spitalspflege.

Nach 14 Tagen schwand unter Einreibungen mit grauer Salbe das maculöse Exanthem. Auf der sehr brünetten Haut des Stammes sind an Stelle der Roseola weißliche Flecke von Schrotkorn- bis über Linsengröße aufgetreten.

Die Haut des Nackens ist von Leukoderma wenig befallen.

2. einen 26jährigen Mann mit Gummata cutanea und Narben nach Hautgummen.

Im Sept. 1902 wurde Patient wegen Sklerose und maculösem Exanthem im Wiedener Spital mit 35 Einreibungen und 2 Injektionen Hg. salicyl. behandelt.

In den Monaten März bis Mai d. J. stand er an der Klinik Hofrat Neumann mit Gummata cutanea in Behandlung und erhielt außer 37 Einreibungen mit grauer Salbe, Zittmannschen Dekokt, im Juli 20 Einreibungen, 5 Injektionen und Zittmannschen Dekokt.

Jetzt finden sich an der Stirnhaargrenze, am rechten Unterschenkel ulcerierte Gummen von Kronengröße; am linken Arcus palato-pharyngeus bis an die Uvula heranreichend ein bereits gereinigtes gummöses Zentrum. Am Nacken, im Gesicht, an der Schulter, ad nates, am Oberschenkel zerstreut zahlreiche peripher sepiabraun pigmentierte, zentral braunrote Narben.

An der Beuge- und Streckseite des linken Oberarmes, Nacken, linken Schulter keloidähnliche Narben nach Gummen von braunroter Farbe, umgeben von einem pigmentlosen Hof, dem ein zart sepiabrauner Pigmentring folgt.

3. eine 42jährige Frau mit Paronychia syphilitica. Im Juni d. J. wurde Patientin im Wiedener Krankenhaus wegen eines papulösen Syphilids, Papeln an den Tonsillen und am genitale, impetigo capitis mit 35 Einreibungen grauer Salbe behandelt.

8 Tage vor Eintritt ins Spital bestanden an den Nägeln heftigste Schmerzen, die bei Nacht exacerbierten.

Am Endgliede des Daumens und Mittelfingers beider Hände sieht man ein Infiltrat von bläulichroter Farbe, das vom Nagelfalz auf das Nagelbrett übergreift.

Die Nägel der betreffenden Finger sind vielfach deformiert. An der Nagelmatrix ist der Nagel höckerig, weißlich verfärbt, matt, ohne Riffenbildung.

Bei Druck am Nagelrande wird das rotbraune Infiltrat des Nagelbrettes durch den anämisierten Nagel deutlich sichtbar, gleichzeitig der Nagel aus dem Falz gehoben. Aus dem Winkel zwischen Nagelmatrix und Nagelfalz entleert sich ein Tropfen Eiter, in der Umgebung findet sich stets eingetrocknetes eitriges Sekret.

Durch lokale Behandlung mit Handbädern, grauem Pflaster und allgemeiner Behandlung mit Hg. Einreibungen hat die Eiterung an den einzelnen affizierten Nägeln bereits nachgelassen.

Ehrmann. Zum 2. Fall möchte ich einige anatomische Bemerkungen machen; denn ich glaube, die Bezeichnung Gumma wird in der Praxis viel zu weit gefaßt. Anatomisch ist das Gumma ein umschriebenes Rundzelleninfiltrat mit der Tendenz zu zentraler Verkäsung; schreitet

der zentrale Zerfall an die Oberfläche fort, so entsteht ein typisches Geschwür mit meniskoidalen überhängenden Rändern. Häufig werden aber auch als Gummen jene flach papulösen Infiltrate beschrieben, die pustulös werden und sich unter der crustösen Blasendecke durch weiteren nekrotischen Zerfall ausbreiten, das eigentliche pustulo-ulceröse oder krustöse auch als Rupia bezeichnete Syphilid. Das (von Mraček hervorgehobene) Tuberculum cutaneum Ricordii steht in der Mitte von beiden, ist weder Papel noch Gumma und zeigt schon frühzeitig zahlreiche Riesenzellen, welche eine regressive Metamorphose ohne Verkäsung und Zerfall eingehen, dann ein Einsinken der papillenlosen Epidermis und eingesunkene Narben bedingen. Diese anatomische Differenzierung der einzelnen Formen nimmt absichtlich auf die Zeit der Infektion keine Rücksicht, da ihr keine scharfe Grenze zwischen sekundären und tertiären Erscheinungen entspricht.

Neumann. Vom klinischen Standpunkte aus sind jene Formen, welche man Tubercula cutanea nennt, meist über weitere Hautstrecken ausgebreitet; sie kommen bei Syphilis praecox vor und meist bald nach der Infektion zum Ausbruche. Die zu zentraler Verkäsung und zu Zerfall führenden Gummen dagegen entsprechen mehr den späteren Stadien, in der Regel 3—4 Jahre nach der Infektion.

Matzenauer. Die Ausführungen Ehrmanns beziehen sich nur auf bestimmte Arten von Gummen, auf die abgekapselten und im Zentrum erweichten Knoten. Es können aber auch die spät luetischen Produkte, ohne sich abzukapseln, nach der Peripherie ausdehnen ohne Zerfall im Zentrum, ebenso wie Früherscheinungen zerfallen können; so sind die Formen, welche Finger seinerzeit als Lioderma syphiliticum beschrieb, flächenhafte Infiltrate, die nicht zerfallen und sich ganz resorbieren.

**Leiner** stellt vor (aus dem Karolinen-Kinderspitale):

1. einen lichen ruber planus bei einem 7jähr. anämischen Mädchen an der Volarfläche beider Vorderarme, an denen deutlich die facettierten, wachsglänzenden Knötchen hervortreten; weniger sind beide Patellae ergriffen. Die seit einem halben Jahre bestehende Affektion juckt sehr stark.

2. bei einem 16monatlichen hereditär-luetischen Kind grauweiße Plaques, die fast die ganze Ober- und Unterlippe einnehmen. Das Kind kam schon 6 Wochen alt wegen allgemeiner Lues in Behandlung. Trotz der antiluetischen Behandlung von Inunktionen mit im ganzen 30 *g* und 35 Kalomelpulver à 001, sowie der lokalen Einpinselung mit Lapis, Chromsäure blieben, wie oft bei der hereditären Lues die Schleimhautveränderungen resistent.

**Zumbusch** zeigt einen Fall von Xeroderma pigmentosum bei einem 20jähr. Kartonnagearbeiter. Die Erkrankung besteht mehrere Jahre und begann im Gesichte. Daselbst sieht man zahlreiche heller- und dunkelbraune Efflorescenzen, die zum Teil ganz flach im Hautniveau, ephelidenähnlich liegen, teils auch mehr prominieren. Am Halse sind neben vielen depigmentierten, leicht eingesunken aussehenden Stellen rechts und links prominente, lebhaft rot gefärbte Knötchen von Stecknadelkopfgröße, an der rechten Schläfe ein etwa erbsengroßer Herd, dessen Rand von kleineren Knötchen eingesäumt ist. Am rechten Mundwinkel,

am linken Nasenflügel und hinter dem Ohre wurden im Sommer drei Epitheliome excidiert. Am übrigen Körper sind der Hals, beide Arme und Hände reichlich von den gleichen Pigmentationen besetzt, am Stamme mit einzelnen Effloreszenzen zerstreut. Das Auge war wiederholt erkrankt und auch derzeit von Conjunotivitis und Keratitis befallen. Die Schleimhaut ist ganz frei.

2. eine Lepra bei einem 54jähr. Manne aus Palästina, seit 2 Jahren bestehend. Man sieht im Gesichte, besonders über der Nasenwurzel und den Augenbrauen einzelne bis haselnußgroße, kaum etwas gelbbraune Knoten, dann zerstreute an den Vorderarmen. Kleinfinger- und Daumenballen sind atrophisch. Am linken Oberarme im Verlaufe des sulcus bicipitalis internus tastet man verdickte Stränge, welche dem N. ulnaris entsprechen. In den Handtellern tritt eine leichte Bronzeverfärbung hervor. Die Pigmentierung des Gesichtes rührt zum Teil von der hier therapeutisch versuchten Röntgenbestrahlung her. Die Nasenschleimhaut ist wenig beteiligt, etwas aufgelockert und mit Krusten bedeckt. Im Nasensekret wurden Leprabazillen nachgewiesen.

Weidenfeld. Ich möchte Ihre Aufmerksamkeit auf eine Beobachtung lenken, die uns die Frage, ob das Xeroderma auf Lichteinfluß zu beziehen ist, aufhellt. Ich habe einen Kollegen in Beobachtung, bei dem am Handrücken nach Röntgenisieren ohne Ulzeration Atrophie und innerhalb der atrophischen Haut Lentigines und Gefäßektasien auftraten; ob auch Carcinombildung auf einer solchen Hant beobachtet wurde, ist mir nicht in Erinnerung. Jedenfalls ist die Erwägung naheliegend, die ähnlichen Erscheinungen beim Xeroderma auch auf Lichteinwirkung zu beziehen.

Ehrmann. Die nach dem Röntgenisieren entstehende Hyperpigmentation ist an bereits vorhandenes Pigment gebunden. So werden früher blasse Epheliden dann viel deutlicher; bei einem Fall von Vitiligo dagegen, den Freund voriges Jahr bestrahlt, blieb die Vitiligostelle unpigmentiert, während die Umgebung dunkel gefärbt wurde.

**Pick** demonstriert aus der Klinik Prof. Riehl die im Sommer bereits vorgestellte Frau mit ausgebreiteter Mycosis fungoides. Im Vergleiche zur Moulage, die ihrem damaligen Bilde entsprach, scheint die Frau nach wiederholter Röntgenbestrahlung und innerer Arsentherapie nunmehr bedeutend gebessert. An Stelle der mächtigen Infiltrate an den Extremitäten und im Gesichte ist die Haut flach und stellenweise noch gerötet oder leicht schuppend. Die Tumoren an der Stirne und besonders an den Ohren sind bis auf flache Infiltrate zurückgegangen. An der behaarten Kopfhaut besteht über den früheren Herden eine nach der Röntgenapplikation noch nicht ganz reparierte Alopecie.

**Matzenauer** demonstriert mehrere Dermatosen, bei welchen unter Einwirkung eines lokalen Reizes am Orte der Reizung die betreffende Dermatose in spezifischer Weise reagiert hat.

1. zunächst einen Mann mit Lichen ruber planus mit zerstreuten Effloreszenzen über den ganzen Körper und zwei streifenförmig angeordneten Gruppen am Unterschenkel, welche augenscheinlich an einen Kratzeffekt sich angeschlossen haben;

2. ferner einen Mann mit Psoriasis vulgaris, welche die erste Eruption bei dem Patienten vorstellt; an der Innenseite des rechten Oberschenkel findet sich etwa in 10 *cm* Ausdehnung eine augenscheinlich wieder einem Kratzeffekt entsprechende streifenförmige Ausbreitung der Psoriasis;

3. endlich ein Mädchen mit Sklerodermie en plaques, gleichzeitig gruppierte Hautsyphilide und Mollusca contagiosa im Gesicht. Die Kranke, welche schon vor zwei Jahren in der dermatologischen Gesellschaft aus der Klinik Neumanns vorgestellt wurde, hatte damals nur einen etwa flachhandgroßen sklerodermatischen Herd am Mons veneris und übergreifend auf die rechte Schenkelbeuge; derzeit hat sie mehrere kreuzer- und über talergroße scheibenförmige Plaques über der Schulter, an der Hüfte, an Stellen, welche dem Druck ausgesetzt sind, ferner an beiden Oberschenkeln und Vorderarmen; an der Streckfläche des linken Oberschenkels finden sich drei isolierte, etwa guldenstückgroße Herde, zwischen welchen und in deren Umgebung gleichgroße Gruppen von papulösem Syphilid stehen; an der Streckfläche des rechten Unterschenkels ist ein schmaler bandförmiger sklerodermatischer Streifen, der seiner Gestalt nach einem vorausgegangenen Kratzeffekt entsprechen könnte. An den Vorderarmen finden sich in der Umgebung mehrere etwa kronengroße Sklerodermieherde, in Doldenform angeordnete etwa schrotkorngroße alabasterartig weiße und glänzende atrophische Stellen. Gleichzeitig bestehen sowohl an den Oberarmen als auch namentlich zerstreut am Rücken und an der Brust annähernd gleich große Gruppen von Lichen syphiliticus.

Da die gleichzeitig bestehenden Gruppen von Syphiliseffloreszenzen eine ganz gleiche Größe wie die Sklerodermieherde zeigen, zwischen und neben diesen letzteren untermengt sich finden, so wäre es vielleicht denkbar, daß in diesem Falle die Syphilisprodukte einen Reiz abgegeben haben, infolge dessen es bei einem hiezu disponierten sklerodermatisch veranlagten Individuum im Anschluß an die früheren Syphiliseffloreszenzen zur Bildung sklerodermatischer Plaques gekommen ist. Diese Annahme würde die Entstehungsursache der eigenartigen punktförmigen oder schrotkorngroßen glänzend weißen atrophischen Stellen in der Umgebung größerer sklerodermatischer Herde erklären, insoferne sie an Stellen vorausgegangener Effloreszenzen von Lichen syphiliticus sich entwickelt haben. Diese Annahme, daß in diesem Falle vorausgegangene Syphilisprodukte einen Reiz abgegeben haben, infolge dessen es am Orte der Reizung zur Bildung sklerodermatischer Herde gekommen ist, scheint bei der vorgestellten Kranken umso weniger gekünstelt und umso naheliegender, als für verschiedene andere sklerodermatische Herde wohl zweifellos ein Reiz die Gelegenheitsursache zur Entstehung neuer Sklerodermie-Plaques abgegeben hat, z. B. jene Stellen, wo Kleiderdruck eingewirkt hat, und der der streifenförmigen Ausbreitung am Unterschenkel wahrscheinlich nach einem Kratzeffekt. Bekanntlich reagiert ein Individuum gewöhnlich nur dann in spezifischer Weise auf einen Reiz, wenn die betreffende Dermatose in einem frischen Stadium sich befindet. So entstehen bei frischer Syphilis leicht am Orte der Reizung syphilitische Produkte, während bei älterer Syphilis überhaupt seltener und erst nach längerer Einwirkung eines Reizes lokale Herde zu stande kommen. Analoge Erfahrungen sehen wir bei Psoriasis und bei Lichen ruber bestätigt. Die soeben vorgestellten beiden Kranken mit Psoriasis vulgaris und Lichen ruber sind zum ersten Male von ihrer Krankheit befallen; bei dem Mädchen mit der Sklerodermie treten fortwährend neue frische Plaques auf, die am Rande noch mit erythematöser Haut umsäumt sind, während das Zentrum bereits das atrophische Stadium aufweist.

Bei all den verschiedenen isolierten, unter dem Bilde der sog. Morphea auftretenden Sklerodermieplaques spielt sich in diesem Falle der Prozeß außerordentlich oberflächlich ab, so daß an den betreffenden Stellen die Haut nur wie ein Pergamentblatt sich anfühlt. Die histologische Untersuchung excidierter Hautpartien bestätigte die klinische Diagnose.

Ehrmann. Bei Lichen ruber und Psoriasis sehen wir oft entsprechend von Kratzeffekten neue Effloreszenzen auftreten. Einzelne Autoren wie Blaschko erklären diese ähnlich den Naevi entsprechend den Voigtschen Grenzlinien verlaufenden Formen als neurotische Erscheinungen; Kaposi hielt sie für reine Kratzeffekte. Ich stellte im Sommer einen solchen Fall mit strichförmiger, ekzematöser Erkrankung ohne Jucken (Neurodermitis) vor. Das Ekzem schwand nach Behandlung mit Borsäure, aber auf der ganzen Linie entstanden entsprechend einer allgemein ausbrechenden Psoriasis Psoriasiseffloreszenzen.

Mracek beobachtete vor 5 Jahren bei einer Frau eine Sklerodermie, die mit zerstreuten erythematösen, mäßig erhabenen, etwas unterempfindlichen Flecken begann. Dieselben wurden erst nach 6—8 Wochen im Zentrum weißglänzend und deutlich unterempfindlich, so daß jetzt die Diagnose sichergestellt werden konnte. In diesem Falle möchte ich aber nicht die Lues als Ursache der sklerodermatischen Stellen beschuldigen, sondern als ganz nebenhergehend betrachten.

Ehrmann, der ähnliche mit Erythem einsetzende Sklerodermiefälle beobachtete und publizierte, meint, daß hier wie oft die kleinpapulöse Luesform mit narbig atrophischen, hie und da derberen Stellen ausheile und die eigentlichen Sklerodermieplaques aber nur im Sinne eines zufälligen Nebeneinandervorkommens aufzufassen sind.

Grosz. Bei der den kleinpapulösen Syphiliden folgenden Atrophie, die von Mibelli und Nobl näher untersucht wurde, handelt es sich nicht um eine Narbe, sondern um eine einfache Atrophie; in dieser Weise sind auch hier die punktförmigen, weißen Stellen aufzufassen.

Neumann. Alle Fälle von universeller und partieller, plaque- oder streifenförmiger Sklerodermie, die klinisch und histologisch untersucht wurden, bieten ein typisches Bild. Ich habe auch in dem aus meiner Klinik vorgestellten Falle seinerzeit beim ersten Beginne die Diagnose Sklerodermie als wahrscheinlichste gestellt. Auch was die anderen jetzigen fleckenförmigen Herde z. B. an der Schulter betrifft, ist über ihre Zugehörigkeit zur Sklerodermie kein Zweifel. Aber Matzenauer rechnet auch die punktförmigen, narbig atrophischen Veränderungen an Stellen, wo eben ein kleinpapulöses Syphilid bestanden, zu diesem Krankheitsbilde. Diese Form ist bisher von niemanden als Sklerodermie beobachtet worden Ob man diese Stellen nicht vielmehr als atrophische Reste nach luetischen Infiltraten auffassen muß, oder ob wirklich ein Zusammenhang zwischen diesen syphilitischen Stellen und der Sklerodermie besteht, kann sich erst aus der weiteren Beobachtung ergeben, daher die Diagnose noch nicht festgestellt werden kann. Schon bei der ersten Vorstellung habe ich auf das abnorme dieses Falles hingewiesen.

**Matzenauer.** 4. eine 35jährige Patientin mit einem den Knochen bloßlegenden Gumme des Stirnbeines. Außerdem besteht über der 3. rechten Rippe 2 Finger vom Sternum entfernt ein wallnußgroßes, von unveränderter Haut bedecktes fluktuierendes Lumma. Narben nach Gummen zum Teil den Knochen adhärent am Stirnbein links über die

Augenbraue, an der linken Wange und am linken Oberarm. Beginnende Perforation des harten Gaumens. Für die Annahme einer hereditären Lues spricht der allgemeine Habitus der Patientin: kleiner, in der Entwicklung zurückgebliebener Körperbau, stark prominente Tubera frontalea, gratiforme Bildung des Schädels, rosenkranzartige Auftreibungen an den Rippensternalansätzen. Hutchinsonsche Zähne; sie soll in der Jugend eine langdauernde Augenentzündung durchgemacht haben.

5. ein 12jähriges hereditär-luetisches Mädchen mit Nasenperforation an ungewöhnlicher Stelle nach außen (seitlich an der Ala nasi) und beiderseitigen gummösen, zum Teil ulzerierten Infiltraten in der Gegend des Saccus lacrymalis.

6. eine schon früher vorgestellte 38jährige Frau, bei welcher schon das erste Exanthem der Syphilis ein ulzeröses gewesen war, und welche jetzt ausgedehnte gummöse Zerstörungen im Gesicht zeigt, deren Progredienz trotz ununterbrochen 1½jähriger Spitalsbehandlung nicht zu beeinflussen gelingt. Es soll bei ihr der Versuch gemacht werden, den aufgeworfenen progredienten Rand durch Röntgenbehandlung zur Rückbildung zu bringen.

Spiegler sah in einigen Fällen bei so hartnäckigen Gummen gute Erfolge durch Einpinselungen mit 5% Sublimatlösung, die allerdings sehr schmerzhaft sind.

7. einen Mann mit ausgebreitetem Lupus exulcerans serpiginosus der behaarten Kopf-, Stirn- und Gesichtshaut, bestehend seit 5 Jahren. Besonderes Interesse bietet derselbe in differentialdiagnostischer Beziehung gegenüber serpiginös-gummösen Affektionen. Doch gibt die Beschaffenheit der Narben schon Aufschluß, welche zart, weich, weiß und seidenartig glänzend sind, ebenso der Rand, welcher nicht aus derben Infiltraten, sondern aus schlaffen schwammigen und geschwürig zerfallenen Granulationen besteht.

8. einen 35jährigen Mann mit hereditärer oder frühzeitig akquirierter Syphilis mit intensiven Zerstörungen, jetzt bereits narbiger Natur, welche zu Verlust der gesamten häutigen, knorpeligen und knöchernen äußeren Nase geführt haben, so daß von außen direkt die ganze Nasen-Rachenhöhle zu überblicken ist.

9. eine 51jährige Frau mit ausgebreiteten serpiginösen Gummen am Schädel, welche zu Nekrose und Sequestrierung größerer Knochenteile und an einer erbsengroßen Stelle zur Bloßlegung der Dura geführt haben, welche daselbst pulsierend zu Tage liegt.

10. einen 14jährigen Knaben mit hereditärer Syphilis, Perforation im harten Gaumen, Zerstörung des knöchernen Nasengerüstes, spindelförmige periostale Auftreibung der rechten Ulna nahe dem Handgelenk und Narben nach ausgeheilten Hautgummen. Die Mutter des Knaben soll angeblich niemals Syphilis gehabt haben, hatte aber damals vor 3 Jahren, als sie den Knaben zuerst in unserer Behandlung brachte, selbst ein Gumma an der Oberlippe.

11. einen jungen Mann mit einer tuberkulösen Gaumenperforation. Derselbe wurde bisher wiederholt wegen vermeintlicher Syphilis mit Quecksilber oder Jod behandelt, zuletzt im verflossenen Sommer im Jodbad Hall. Man konnte bei dem blassen anämisch aussehenden Burschen umso eher an eine hereditäre Syphilis denken, da gleichzeitig seit Kindheit fast vollständige Taubheit besteht. Doch ist die Gehöraffektion nicht durch eine Labyrintherkrankung, sondern durch eine chronisch-suppurative Otitis media bedingt, wahrscheinlich ebenfalls tuberkulösen Ursprungs; gleichzeitig vorgeschrittene Lungenphthise. Die Gaumenperforation besteht angeblich seit mehreren Jahren und bildet an der Übergangsstelle zwischen harten und weichen Gaumen ein etwa

guldenstückgroßes Loch. Die Schleimhaut der Umgebung zeigt eine seichte, drüsig-unebene, dünneitrig belegte Geschwürsfläche mit zackigen wie angefressenen seichten Rändern. Nirgends sind Narben, nirgends eine Tendenz zur Ausheilung wie bei syphilitischer Nasenrachenaffektion. Das knöcherne Nasengerüste intakt, das Zahnfleisch zeigt an mehreren Stellen gleichfalls kleine unregelmäßige seichte tuberkulöse Geschwüre.

Winkler sah einen ähnlichen Fall, wo die differentialdiagnose zwischen gummösen Geschwüren am Rachen und Tuberkulose lange schwankte. Die Inunktionskur blieb erfolglos. Erst das Auftreten frischer Knötchen in der Umgebung festigte die Diagnose.

12. einen Knaben mit Psoriasis vulgaris in zerstreuten linsen- bis kreuzergroßen Herden über der ganzen Körperhaut. Derselbe wurde vor $1^1/_2$ Jahren wegen der Psoriasis mit Röntgenstrahlen behandelt. Wenige Wochen im Anschluß daran entwickelte sich eine heftige Dermatitis, welche am behaarten Kopf fast vollständige Kahlheit zur Folge hatte und auch heute noch besteht. Die Kopfhaut ist gegenwärtig noch immer intensiv entzündlich gerötet, narbig platt und glänzend und an vielen Stellen in Form von seichten Geschwüren exulceriert. Besonderes Interesse bietet eine am Rücken gleichfalls durch die Röntgenbehandlung bedingte Hautveränderung, man findet hier in zweiflachhandgröße ausgedehnte hellrote Gefäßektasien nach Art von flachen Angiomen mit dazwischen inselförmig eingelagerten narbig-atrophischen Stellen. Die Röntgenbehandlung scheint mit weichen Röhren vorgenommen worden zu sein, da die Behandlung nur in 3 Sitzungen vorgenommen wurde. Es ist also die Behandlung mit wenigen aber intensiven Bestrahlungen erfolgt. Es erscheint mir dagegen besonders hervorhebenswert zu sein, daß wir an unserer Klinik, wo Herr Dr. Freund mit harten Röhren in einer größeren Anzahl von Sitzungen jedesmal mit einer geringeren Intensität der Bestrahlung arbeitet, noch niemals derartige traurige Konsequenzen beobachtet haben.

Winkler. Um der Röntgendermatitis vorzubeugen, haben wir gute Mittel. Wenn man unmittelbar nach der Röntgenbehandlung die Franklinisation anwendet, kann man den Erfolg der Strahlen verzögern, die Epilation hinausschieben und so auch die Dermatitis verhindern. Ich werde noch ausführlich darüber berichten und bin bereit, die Grundgesetze der Einwirkung der Franklinisation und Röntgenstrahlen auf die Vasomotoren auch an klinischem Material zu demonstrieren; die Tierversuche ergeben sicher diese Beobachtung.

Freund. Die Franklinisation übt, wenn sie überhaupt wirkt, einen ganz ähnlichen Reiz aus wie die Röntgenstrahlen und kann daher sicher nicht die Dermatitis verhüten. Für deren Zustandekommen kommt vielmehr ceteris paribus eine bestimmte Disposition wohl in Betracht, wie ich dies namentlich in 2 Fällen beobachten konnte. Der eine, ein wegen Hypertrichosis im Gesichte mit den gewöhnlichen Dosen behandeltes Mädchen, bekam an ganz entfernten Stellen, wie an den Unterschenkeln und dem Gesäß nach jeder Bestrahlung Ekzeme, der andere eine Urticaria.

Mracek schlägt vor, daß über dieses Thema ein einheitliches Referat von einem Radiologen gehalten werden möge.

**Löwenbach** stellt vor 1. einen Mann mit multiplen Sarkomen des rechten Unterschenkels, zum Teil ulzeriert, zum Teil subkutan als

derbe Knoten entlang der Vena caphena durchzutasten. Das Krankheitsbild entspricht weder dem multiplen idiopathischen hämorrhagischen Sarkom Kaposi, noch der Sarcomatosis cutis, indem nur eine Extremität befallen und die Tendenz zur Ulzeration und Multiplikation sehr ausgeprägt erscheint. Man konnte an sarkomatöse Degeneration eines Naevus mit folgender regionärer Metastasierung denken; damit würde der histologische Befund (großzelliges alveolar Sarkom) ganz passend übereinstimmen, während derselbe den oben erwähnten anderen Sarkomformen nicht entspräche.

2. einen Mann mit ausgebreiteter Eruption von Purpura am Stamm und Extremitäten, bei gleichzeitigen Gelenksschwellungen, unter steter Rezidive der Purpura.

3. ein Mädchen mit Purpura simplex, bei Beteiligung der Zungen-, Lippen- und Gaumenschleimhaut.

4. einen Mann mit multiplen Hautgummen an der Stelle von Narben nach früher bestandener ulzeröser Syphilis, mit welchen im Frühjahr der Patient auf der Klinik in Pflege stand. Dieser erklärt sich leicht durch die von Neumann nachgewiesenen Residien in den Geweben, welche neuerdings zur Wucherung gelangt sind.

5. einen Mann mit Urethritis acuta, bei welchem sich am Perineum zunächst eine Hervorwölbung rechts von der Medianlinie, später Fluktuation und schließlich Durchbruch einstellte, so daß jetzt eine trichterförmig eingezogene Fistelöffnung nach perforierter Couperitis besteht. Die Sonde gelangt durch die Fistelöffnung in die Urethra posterior; aus der Fistelöffnung träufelt Urin.

# Verhandlungen der Berliner dermatologischen Gesellschaft.

## Sitzung vom 3. November 1903.

Vorsitzender: Lesser. Schriftführer: Saalfeld.

---

1. **Lesser** stellt eine alte Dame vor, bei welcher ein oberflächliches Cancroid von erheblicher Ausbreitung mit typischem Wall seit 6 Jahren bestand. Die Patientin wurde am 19., 20. und 22. Mai dieses Jahres mit Röntgenstrahlen behandelt und zwar wurde eine mittelstarke Röhre mit 15 *cm* Abstand genommen. 11 Tage nach der letzten Bestrahlung war eine vollständige Überhäutung eingetreten; der Wall ist vollständig geschwunden, die Narbe ist leicht verschieblich. Da in der Nachbarschaft noch eine Anzahl roter Punkte vorhanden waren, so wurden im vorigen Monat noch drei Bestrahlungen vorgenommen. L. hält den Fall für vollständig geheilt, glaubt aber, daß sich die Methode nur für Epithialcancroide und nicht für die eigentlichen Carcinome eignet; für einen Fall, der noch gut operabel ist, scheint ihm der chirurgische Eingriff vorzuziehen zu sein.

2. **Pick.** Anatomische Beiträge zur Lehre von den Schweißdrüsenadenomen. P. demonstrirt drei Präparate von Schweißdrüsenadenomen aus der Sammlung der Landau'schen Klinik; zwei stammen vom Labium majus dextrum resp. sinistrum einer älteren Virgo, das dritte von der inneren Oberschenkelhaut einer älteren Frau; sie sahen aus wie erbsengroße weiche Warzen. Der erste Tumor stellt ein echtes Adenom dar, welches in der Cutis eingekapselt lag und von der Epidermis durch Bindegewebe getrennt war. Mikroskopisch war eine große Anzahl von Drüsentubuli zu sehen, welche in dem einen Fall direkt mit Schweißdrüsen-Ausführungsgängen, in dem anderen Fall mit dem Oberflächenepithel in Verbindung standen. Charakteristisch war die deutliche Zweischichtung des Epithels des Adenomgewebes und zwar ließ sich eine innere Lage von hohem zylindrischen Epithel mit basalem Kern und eine äußere Schicht von einkernigen Spindelzellen erkennen. Dieser Befund zeigt mithin die charakteristischen Eigentümlichkeiten der Schweißdrüsen und beweist, daß die Tumoren wirkliche Schweißdrüsenadenome waren. Unzweifelhafte Fälle dieser Art finden sich bisher in den Veröffentlichungen von Petersen, Schickele, der seinem Fall eine irrige Deutung zu Teil werden ließ, und ferner in denjenigen von Bartel und Perthes. Der letzte Autor ist der einzige, der die Doppelschichtigkeit des Epithels gewürdigt hat. Der Fall von Thierfelder gehört nicht hierher.

Was die Nomenklatur anbetrifft, so muß man unterscheiden das Hydradenoma oder Hydrocystadenoma tubulare simplex oder papilliferum,

das von fertigen Schweißdrüsen ausgeht, von dem (Cyst.)-Adenoma hydradenoides tubulare, dessen Ursprung mißbildete Ausführungsgänge oder Epidermissprossen sind, das mithin nur den Schweißdrüsentypus zeigt. Schließlich kommen noch Mischformen dieser beiden Arten vor. Geht das Adenom von den Ausführungsgängen aus, so könnte man auch von einem Hidradenoma tubulare syringogenes sprechen.

Blaschko hat vor längerer Zeit in der Gesellschaft einige Präparate von einem sogen. Syringocystadenom und einem Hydrocystadenoma proliferans papilliferum demonstrirt, bei denen es sich jedesmal um eine mehrschichtige Zellenlage gehandelt hat. Allerdings wurde von den bisherigen Autoren auf diese Eigentümlichkeit nicht in der Weise hingewiesen, wie der Vortragende es getan hat.

Die zwei Schichten brauchen aber nicht in dem Höhenverhältnis zu stehen, wie in dem von dem Vortragenden gezeigten Präparat, sondern die innere Epithellage kann durch den starken Druck des Cysteninhalts abgeplattet sein; andererseits kann sich, wie in dem von ihm gezeigten Fall von Hydrocystadenoma, wenn der Druck fortfällt, die Cyste nach außen öffnen und platzen und das Epithel auf der Oberfläche in so starker Weise wuchern, daß es sich nicht mehr um zwei, sondern um vielfache Schichten von Epithel handelt.

Wolters bearbeitet augenblicklich vier Fälle dieser kongenitalen Mißbildung und hat dabei die gleichen Verhältnisse wie der Vortragende gefunden. In dem einen Fall saß der Tumor unterhalb des rechten Auges, in zwei weiteren an der vorderen Axillargrenze und auf dem Oberarm, im letzten Fall auf dem Rücken. Die kleinen Geschwülste saßen pilzförmig mit eingeschnürter Basis auf diesen Stellen, die Tumoren waren aber nicht abgekapselt, sondern bestanden aus einer Unmasse von Kanälen, die sich vom Epithel herabsenkten. Gleich beim Übergang dieser Einsenkung begann sich das Epithel zu verändern; nur zum geringsten Teil gingen die Tumoren in einen mehr oder minder modifizierten, dilatierten Schweißdrüsenknäuel über. Von dem Beginn bis zu dem mutmaßlichen Ende der Schweißdrüse zeigte sich eine große Anzahl von Schläuchen, so daß unter Umständen fingerförmige Bildungen entstanden. Nur in dem einen Fall war eine deutliche Cyste vorhanden, welche sich in die Tiefe fortsetzte und in ein schweißdrüsenknäuelähnliches Gebilde endete.

Die Kanalisierung beginnt an den tiefsten Stellen des Tumors, ähnlich den Schweißdrüsenanlagen. In allen Schläuchen war das hohe Cylinderepithel mit den als Muscularis zu deutenden Kernreihen und eine Membrana propria vorhanden; die ursprünglich solid angelegten Zapfen zerfielen im Zentrum in eine Reihe riesenzellenähnlicher Bildungen. Bei der Färbung auf eosinophile Zellen konnte man eigentümliche Degenerationsprodukte nachweisen. Die Präparate ähneln am meisten dem Fall von Petersen, dagegen gehört der von Thierfelder publicierte Fall, bei welchem es sich um eine epitheliale Neubildung handelte, nicht hierher. Möglicherweise wird man bald verschiedene Gruppen von Schweißdrüsenadenomen unterscheiden lernen. Die einfache Hyperplasie oder die von den Franzosen als tubulöses oder adenoides Epitheliom beschriebene Form gehören nicht hierher, ebensowenig wie die Syringocystadenome. Die Tumoren sind nach seiner Überzeugung alle kongenital, sitzen pilzförmig auf der Haut und charakterisieren sich durch den frühzeitigen Übergang von Platten in Zylinderepithel.

Pick ist ebenfalls der Ansicht, daß diese Gebilde kongenital sind. Der Sitz in den Fällen von Wolters beweist, daß die Geschwülste nicht nur an der Vulva ihren Sitz haben; auch bei den abgekapselten Tumoren deutet die Doppelschichtigkeit des Epithels, welche modifiziert sein kann und nicht an allen Stellen deutlich hervorzutreten braucht, auf ihren Ursprung hin.

3. **Hollstein** demonstriert ein 6jähriges Kind, welches am linken Daumen zwei vollständig von einander getrennte Fingernägel zeigt. Der zweite Nagel liegt ungefähr in der Mitte der zweiten Daumenphalanx. Diese Bildung ist auf ein Trauma zurückzuführen, wie die Narbe deutlich zeigt. Die Patientin hatte im vorigen Jahr mit einem Beil eine Kartoffel aufschlagen wollen und traf die zweite Phalanx an der Stelle, wo jetzt die Narbe ihren Sitz hat. Die Wunde konnte erst am nächsten Tag vernäht werden und brauchte vier Wochen zur Heilung. Nach einem Vierteljahr zeigte sich in der Narbe eine Rötung; später bildete sich eine harte Spitze, welche sich allmählich zu einem Nagel entwickelt hat. Jedenfalls hat eine Verschiebung der unteren Hälfte der Nagelmatrix stattgefunden. Vergleicht man die beiden Nägel der Daumen, so sieht man, daß der linke gegen den rechten bedeutend in der Entwicklung zurückgeblieben ist. Diese Eigentümlichkeit dürfte nur auf den Druck der Narbe und das Fehlen des einen Teiles der Matrix zurückzuführen sein.

Heller hat in seinem Handbuch einen Fall veröffentlicht, in welchem anatomisch der Nachweis gegeben werden konnte, daß eine doppelte Nagelbildung aus der Verschiebung von Teilen der Nagelmatrix entsteht.

5. **Lesser** stellt einen Fall von Psorospermosis (Darier) vor. Der Patient ist 30 Jahre alt und leidet von Kindheit an dieser Affektion. Neben warzenartigen Bildungen ist die Haut mit fettiger, schmieriger Masse belegt; an besonders günstigen Stellen, wie in den Furchen zwischen Skrotum und Oberschenkel und in der crena ani finden sich papillomartige Wucherungen. Der behaarte Kopf ist besonders beteiligt; am Rücken zeigt sich eine Verhornung, welche den Eindruck erweckt, als wenn der Patient an Spina bifida leidet. Die Mutter des Patienten soll angeblich an derselben Affektion gelitten haben. Der Patient hat unter der Deformität sehr zu leiden, da ihm das Aussehen seines Gesichts schwer ermöglicht, eine Stellung zu bekommen. Die therapeutischen Versuche sind bisher vergeblich gewesen. Die mikroskopischen Präparate ähnlicher Fälle zeigen die deutliche Epithelzapfenbildung und auch die Bildung der sogen. Psorospermien, eine Deutung, die jetzt von allen Autoren verlassen ist. Auch die diesen Fällen eigentümlichen Körnchen (grains), in welchen es sich um scharf konturierte Gebilde mit doppelwandigen Membranen handelt, sind keine Charakteristika dieser Affektion. Der vorgestellte Fall ist von Schwenninger und Buzzi im internationalen Atlas seltener Hautkrankheiten veröffentlicht.

6. **Lippmann** stellt eine eigentümliche Form von Lichen ruber vor, welcher möglicherweise auf Infektion zurückzuführen ist. Der Patient hat eine Nacht in einem Bett seines Schwagers gelegen, welcher von L. an typischem Lichen ruber behandelt worden ist.

Saalfeld bestreitet die Infektiosität des Lichen ruber und bezweifelt in dem vorgestellten Fall die Diagnose. Bei Verwandten könnte höchstens eine gewisse Prädisposition vorhanden sein, welche sich auf das Gebiet des Nervensystems erstreckt. Nach der Mehrzahl der Autoren ist der Lichen ruber planus im weitesten Sinne des Wortes ein nervöses Leiden.

Wechselmann glaubt, daß es sich in dem vorgestellten Falle um eine Dermatomycose handelt.

7. **Wechselmann** stellt einen Patienten vor, bei welchem an der Stirn, am behaarten Kopf und vor dem Ohr eine Reihe zum Teil erythematöser, zum Teil schwach atrophischer Stellen vorhanden sind. Die Entwicklung dieser Flecken geht so vor sich, daß sich zuerst erythematöse Flecken bilden, welche vom Zentrum aus peripher fortschreiten. Jetzt ist deutliche Narbenbildung vorhanden, nur durch Reiben entsteht eine gewisse Rötung und Anschwellung. W. bespricht dann eingehend die für

diese Affektion in Betracht kommende Diagnosen: Sklerodermie, Lupus erythematodes, Syphilis, Lichen scrophulosorum u. s. w. Bei Betrachtung des Patienten sieht man am Rücken zwei kleine sich berührende Kreise, welche mit kleinen Knötchen umgeben sind und sich in spontaner Rückbildung befinden. Das mikroskopische Bild zeigt eine Lage von jungen spindelförmigen Gewebszellen, welche sich in der Umgebung der Infiltrationszone befinden. Das Bild bestätigt auch mikroskopisch die von W. angenommene Diagnose Lichen ruber atrophicans. Die Anamnese ergibt, daß der Patient bis vor 2 Jahren gesund war, wo er plötzlich einen sehr heftigen linksseitigen Kopfschmerz im Gebiet des linken Trigeminus bekam. Die Entstehung und die Ausbreitung der Affektion im Bereich dieses Nervengebietes spricht entschieden für die neurotische Theorie des Lichen ruber planus.

Lesser erinnert an den Fall, welcher vor längerer Zeit von dem verstorbenen Reisner demonstriert wurde und in welchem es sich nach L. ebenfalls um einen Lichen ruber atrophicans gehandelt hat.

8. **Blaschko** stellt einen Patienten vor, welcher zahlreiche kleinere follikuläre Narben am Oberschenkel zeigt. Da der Patient früher Pocken gehabt hat, so wäre es denkbar, daß die Narben mit dieser Krankheit zusammenhängen. Auch Tuberkulose könnte möglicherweise die Ursache sein, da der Patient eine Caries in der rechten Ellbogenbeuge durchgemacht hat. Derartige Atrophien im Verlaufe des Lichen pilaris sind außerordentlich selten.

9. **Blaschko** stellt einen Fall von Lichen simplex verrucosus vor. Typische follikuläre Knötchen sind sichtbar, aber keinerlei Lichen planus Efflorescenzen.

10. **Lippmann** stellt eine Patientin vor, welche seit 8 Wochen an einem lentikulären papulösen Ausschlag leidet. Die Diagnose konnte bisher nicht gestellt werden. Nebenbei besteht eine ausgesprochene Urticaria factitia. Lues liegt nach genauer Untersuchung nicht vor.

Saalfeld glaubt an einen Lichen specificus.

Rosenthal ist überzeugt, daß Lues bei der Patientin nicht vorhanden ist.

---

## Sitzung vom 17. November 1903.

Vorsitzender: Lesser. Schriftführer: Saalfeld.

1. **Ledermann** stellt einen 33jährigen Schutzmann vor, welcher vor 3 Jahren angeblich infolge einer Erkältung eine Entzündung der Handteller bekam. Diese führte zu einer schmerzhaften Verdickung, welche auch auf die plantae pedum überging und schließlich bildeten sich auch vereinzelte Stellen am Körper. Der Patient ist verschiedentlich behandelt worden; seit $^3/_4$ Jahren befindet er sich unter Ls. Beobachtung. Damals war die Haut der Handteller und Fußsohlen übergreifend auf die Streckseite der Finger und Zehen verdickt. Auf beiden Fußrücken befand sich ein Streifen verdickter Haut, ferner ähnliche Stellen symmetrisch an beiden Ellbogen und kleinere Plaques am Körper, die sich dadurch auszeichnen, daß die Haarfollikel verhornt sind. An Ichthyosis localis kann man schon aus dem Grunde nicht denken, weil sich die Affektion erst im 30. Lebensjahre entwickelt hat und der Patient nicht erblich belastet ist. Der Fall ist aufzufassen als eine Keratosis follicularis, vielleicht übergreifend in das Gebiet der Pityriasis rubra pilaris; mit Keratoma hereditarium hat der Fall nichts zu tun.

Lesser hat den Patienten vor längerer Zeit in der Charité behandelt und stellte damals die Diagnose Pityriasis rubra pilaris. Das damalige Bild war etwas anders als das heutige, und deshalb ist Lesser geneigt, den Fall heute als follikuläre Keratosis anzusehn. Der Patient ist zur Zeit mit Acidum arsenicosum behandelt worden. Im Anschluß daran entwickelte sich ein Arsenzoster, nach 2 Monaten wurde er gebessert entlassen.

Buschke macht auf den Unterschied dieses Falles mit der symmetrischen Keratodermie aufmerksam. Bei dem vorgestellten Patienten besteht eine diffuse Hyperkeratose, während bei der Keratodermie ein deutlicher infiltrierter roter Rand zu sehen ist; auch Verlauf und Anamnese sprechen gegen ein serpiginöses Fortschreiten.

Ledermann fügt hinzu, daß der Patient mit Salicylsalbe und Teer behandelt worden ist und daß seit dieser Zeit die Verhornungen viel geringer geworden sind; besonders merkwürdig ist die absolute Symmetrie aller Plaques.

Rosenthal frägt, ob noch jetzt follikuläre Verhornungen zu sehen sind.

Ledermann erwidert, daß noch deutliche Plaques am Rücken, die aus follikulären Eruptionen bestehen, vorhanden sind.

2. **Ledermann** stellt einen Patienten mit einer Affektion des behaarten Kopfes vor, welche mit dem Auftreten von Folliculitiden beginnt. Die Haare lassen sich leicht herausziehen, nach einigen Tagen ist die Hautstelle vernarbt und atrophisch; der Haarwuchs ist an dieser Stelle dauernd beseitigt; irgend ein entzündlicher Charakter fehlt. An Lupus erythematodes ist nicht zu denken. Die Affektion gehört in das Gebiet der zur Atrophie führenden Folliculitiden, wie sie von Darier u. a. beschrieben worden sind und zwar handelt es sich um Atrophodermia follicularis decalvans.

Lesser ist der Ansicht, daß ein typischer Fall von Folliculitis decalvans vorliegt, welcher mit einer entzündlichen Infiltration der Follikeln beginnt; auch er schließt die Diagnose Lupus erythematodes aus.

3. **Ledermann** stellt eine 81jährige Frau vor, welche seit ihrer Kindheit an bläschenförmigen Eruptionen an den Extremitäten leidet. Als sie älter wurde, traten die Eruptionen gewöhnlich nach den Menses auf. Als sie sich später verheiratete und zweimal gravida wurde, zeigten sich keine Ausbrüche, während nach der dritten Gravidität, die im Dezember vorigen Jahres mit Abort endigte, ein neuer Ausbruch erfolgte, welcher bis heute anhält. Augenblicklich ist der ganze Körper ergriffen, der Ausbruch ist polymorph: Papeln, Bläschen, Flecken, Krusten. Die Anordnung ist zum Teil serpiginös, starkes Jucken vorhanden, das Allgemeinbefinden nicht sonderlich gestört. Nach L. handelt es sich um eine Dermatitis herpetiformis.

4. **Ledermann** stellt ein Kind vor, welches im Juni dieses Jahres geimpft wurde. Nachdem die Pocken aufgegangen waren, bildete sich ein Erythem, das sich allmählich über den ganzen Körper ausbreitete: augenblicklich besteht ein mykotisches Ekzem. L. glaubte, daß es sich um Einimpfung von Herpes tonsurans handelte, aber Pilze sind nicht gefunden worden.

5. **Saalfeld** stellt einen 49jährigen Patienten vor, welcher vor 8 Jahren einen knötchenartigen Ausbruch in der Magengegend bekam. Allmählich hat sich das Exanthem weiter ausgebreitet und Kreuzbein und die Unterschenkel ergriffen; nebenbei besteht ein deutliches Erythrasma an den Skrotalfemoralflächen sowie in den Achselhöhlen. Das Exanthem, das jetzt über den ganzen Körper ausgebreitet ist, zeigt eine Anzahl typischer Lichen planus Efflorescenzen, zwischen denen Pigmentationen sichtbar sind. Jucken ist nicht sehr stark vorhanden, Es ist selten, daß ein Patient 8 Jahre hindurch diese Affektion hat, ohne behandelt zu sein und ohne zu große Schmerzen zu haben. Die Schleimhäute sind intakt.

Wechselmann frägt, ob Untersuchungen auf Pilze stattgefunden haben.

Saalfeld erwidert, daß die Stellen am Körper von Pilzen frei sind.

6. **Schmidt**: Über Röntgenbehandlung von Hautkrankheiten. Schmidt verwendet, wie Kienböck, weiche Röhren, um eine kumulative Wirkung der Röntgenstrahlen zu vermeiden. Der Schutz der nicht bestrahlten Haut wird durch $^1/_4$ *mm* dicke Bleiplatten mit entsprechenden Ausschnitten bewerkstelligt.

Im allgemeinen kommt man bei Hauterkrankungen mit einer Röntgenlichtmenge aus, die einen unkomplizierten Haarausfall zur Folge hat. Nur selten ist eine Dermatitis erforderlich, z. B. bei Cancroiden mit sehr derbem Wall.

Die Röntgenstrahlen wirken nur sehr wenig bakteriocid, aber destruirend auf zellige Elemente, besonders auf Epithelien und epitheliale Gebilde, wie Haare, Nägel, Talg- und Schweißdrüsen. In ganz hervorragenden Maße scheinen wachsende und wuchernde Epithelzellen beeinflußt zu werden. Die Indikation für die Röntgentherapie geben 2 Gruppen von Krankheiten:

1. Haarkrankheiten: Favus, Sykosis, Trichophytie, Hypertrichosis, Akneke loid.

2. Epitheliale Neubildungen: Warzen, Cancroide, inoperable oberflächliche Carcinome.

Außerdem sind noch andere Affektionen sehr verschiedener Art, wie Sarkome, Lupus vulgaris, Lupus erythematodes, Psoriasis, Acne vulgaris, chronische Ekzeme mit mehr oder weniger günstigem Erfolge der Röntgenbehandlung unterworfen werden. Bezüglich der Tiefenwirkung scheint soviel festzustehen, daß die Epidermis ein gewaltiges Hindernis für die Röntgenstrahlen bietet; der Vortragende hat bei subkutanen Carcinomen und einem Fall von Sarkom keine Verkleinerung der Tumormasse konstatieren können, dagegen in einem Falle von freiliegendem Mammacarcinom (Rezidiv in der Operationsnarbe) ein völliges Verschwinden der großen Tumoren beobachtet.

Zu dem Vortrag stellt Sch. aus der Lesserschen Abteilung eine junge Dame vor, welche mit einem Backen- und Schnurrbart behaftet war. In diesem Fall wurde eine stärkere Bestrahlung angewendet. Seit 2 Monaten besteht Haarlosigkeit, an einzelnen Stellen fangen die Haare aber wieder an nachzuwachsen; infolge dessen ist die Behandlung wieder aufgenommen worden. Die Möglichkeit ist nach den bisherigen Erfahrungen nicht ausgeschlossen, daß allmählich eine Verödung der Follikel herbeigeführt wird; auch jetzt besteht noch nach 2 Monaten eine geringe Hyperämie. Zu bemerken ist noch, daß sich im Anschluß an die Bestrahlung zahlreiche Comedonen entwickelt haben. Im ganzen ist die Patientin 17mal bestrahlt worden, indem das Gesicht in vier Abteilungen eingeteilt wurde, so daß ungefähr auf jeden Teil 3 Sitzungen kommen. Ferner stellt Sch. eine Anzahl von Sykosisfällen vor.

Der erste Patient litt seit 2 Jahren an Sykosis, die zum Teil geheilt ist, während in der Submentalgegend und auf den Oberlippen noch eine Sykosis vorhanden ist. Der Patient ist noch in Behandlung. In einem zweiten Fall liegt eine Sykosis vor, welche seit 6 Jahren besteht; seit einem Monat ist der Patient in dem jetzigen Zustand, in welchem nicht mehr viel zu sehen ist; er ist aber in den letzten Tagen wieder behandelt worden. In einem weiteren Falle von Sykosis ist eine Besserung auf der einen Seite vorhanden; auf der andern Wange ist der Patient erst gestern zum ersten Male behandelt worden. Der Unterschied beider Wangen ist deutlich zu erkennen. In einem ferneren Falle bestand eine Sycosis auf beiden Wangen; auf der linken ist Heilung eingetreten, die jetzt ungefähr einen Monat anhält. Die Haare beginnen jetzt wieder zu wachsen. Er ist so bestrahlt worden, daß eine Dermatitis aufgetreten ist. Die rechte Seite ist noch in Behandlung. Ferner stellt Sch. einen Fall von Akne-keloid vor, welcher durch Röntgenbehandlung sehr günstig beeinflußt wurde. — Ferner noch zwei Fälle von Sycosis parasitaria mit deutlicher Knotenbildung. Der eine ist viermal bestrahlt worden, zuletzt am 14. Juli und ist vollkommen geheilt. In andern Falle sind sieben Bestrahlungen nötig gewesen, die Heilung ist seit dem 14. Juli vollständig. — Bei einem Knaben, bei dem zahlreiche Warzen auf dem Handrücken und den Handtellern vorhanden waren, schwanden die Warzen auf dem Handrücken, ohne daß eine Dermatitis auftrat; an den Handtellern sind die Warzen noch nicht geschwunden. — Schließlich stellt Sch. zwei Fälle von Cancroid vor, bei denen seit 2 Monaten eine Heilung erzielt ist. In einem Fall ist noch eine geringe Infiltration zu fühlen. Das eine Cancroid saß am linken Augenwinkel, das andere an der Nasenspitze. In dem ersten Falle waren 6 Bestrahlungen nötig; da aber noch eine Infiltration vorhanden ist, so wird die Beleuchtung noch fortgesetzt. — Endlich stellt Sch. eine Dame vor, bei welcher sich nach Inzision eines parotitischen Abscesses vor dem Ohr eine hartnäckige Ulzeration entwickelt hatte; nach viermaliger Bestrahlung trat Vernarbung ein.

Levy-Dorn macht darauf aufmerksam, daß sich der Begriff des weichen Rohres nicht mit dem des wenig evakuierten Rohres deckt, da nicht der große Luftgehalt des Rohrs, sondern die Entladung den Härtegrad bestimmt. L.-D. gebraucht ebenfalls weiche Rohre, bestrahlt aber nur die ersten Male sehr stark und geht dann zu schwächeren Bestrahlungen über; er glaubt, daß bei manchen Menschen eine vorher nicht zu berechnende Disposition der Haut zur Entzündung vorhanden ist, so daß es selbst dem Geübtesten passieren kann, daß er eine stärkere Reaktion erhält als er beabsichtigte. Was die Carcinombehandlung anbetrifft, so beobachtete er, daß subkutane Knoten nicht zum Verschwinden zu bringen sind, während sich offene ulzerierte Carcinome relativ schnell überhäuten; auch einzelne inoperable Mammacarcinome sind durch Bestrahlungen gebessert worden, obgleich man in diesen Fällen mit dem Urteil sehr vorsichtig sein muß. Was die Behandlung der Hypertrichosis anbetrifft, bei dem ein kosmetischer Effekt beabsichtigt wird, so beobachtete er bei einer jungen Dame einen feinen Pigmentstreifen, der nach 2—3 Jahren noch nicht geschwunden ist. Die meisten Patientinnen ziehen die Pigmentation der Hypertrichosis vor. Bei der Behandlung der Sykosis zeigt sich im entzündlichen Stadium schon nach wenigen Bestrahlungen

oft eine so starke Entzündung, daß man nicht entscheiden kann, ob dieselbe durch die Bestrahlung oder durch die Sykosis hervorgerufen wird.

Wichmann hat unter Stanniolmasken mit Bleiunterlage in zwei Fällen unter vielleicht 60 ausgeführten Bestrahlungen oberflächliche, aber nicht bedeutende Dermatitiden gesehen, welche zum Ausfall der Augenbrauen und des Schnurrbarts führten.

Nagelschmidt macht auf die Gefäßektasien in der Haut als Folge der Röntgenbestrahlung aufmerksam. In der Neisserschen Klinik glaubte man, daß häufig wiederholte Bestrahlungen mit schwacher Intensität zu Pigmentierungen, eine schnell und intensiv durchgeführte Behandlung zu Gefäßektasien führt.

Rosenthal hat sich bis jetzt noch nicht von dem Vorzug der Röntgenbehandlung bei der Hypertrichosis überzeugen können, da die oft zurückbleibenden starken Pigmentierungen dauernde Störungen veranlassen. Der Prozentsatz derjenigen Fälle, in welchen eine Heilung erzielt worden sei, ist bisher so gering, daß die Depilatorien, welche gleiche Resultate ohne Entstellungen erzielen, im allgemeinen vorzuziehen sind; dauernde Heilung bewirkt nur die Elektrolyse, soweit sie anwendbar ist.

Lesser erwidert, daß das Verfahren noch zu neu ist, um ein definitives Urteil abgeben zu können. Bei den Depilatorien, welche ungefähr jeden zweiten Tag angewendet werden müssen, handelt es sich nur um eine Art von Rasieren, während bei der Röntgenbestrahlung selbst im ungünstigsten Falle erst nach einer Reihe von Wochen, vielleicht von Monaten eine weitere Behandlung nötig ist. Bei vorsichtiger Anwendung gelingt es, die Pigmentierung zu vermeiden; auch sind die Fälle, in denen die Behaarung dauernd ausgeblieben war, ein weiterer Ansporn zur Ausübung der Methode. Die Elektrolyse ist kein kosmetisch einwandsfreies Verfahren; außerdem ist sie mühsam und schmerzhaft.

Levy-Dorn fügt hinzu, daß von seinen Fällen vielleicht drei fast radikal geheilt sind, so daß seit 2—3 Jahren eine Bestrahlung nicht mehr nötig war; in einzelnen Fällen kommen die Haare, allerdings in geringer Anzahl, wieder. Ist die Entzündung sehr stark, so pflegt der Erfolg radikaler zu sein; die eintretende Atrophie der Haut ist nicht sehr sichtbar. Die Patienten lassen sich lieber mit Röntgenstrahlen als mit Elektrolyse behandeln; letztere Methode ist nicht anwendbar, wenn die Haare sehr dicht stehen.

Blaschko frägt nach der Zahl der von L.-D. behandelten Fälle und nach derjenigen, in welcher eine radikale Heilung eingetreten ist. Levy-Dorn erwidert, daß er im Laufe der Zeit vielleicht 10 Fälle behandelt hätte, von denen ungefähr ein Drittel geheilt ist.

Blaschko frägt, wie sich die andern Fälle jetzt verhalten. Levy-Dorn erwidert, daß in allen eine Besserung eingetreten sei.

Rosenthal sind die Vorteile und Nachteile der Elektrolyse seit einer Reihe von Jahren hinlänglich bekannt; aber er glaubt, daß die bisher bekannten Ergebnisse der Röntgenbehandlung der Hypertrichosis

nicht so zu Gunsten dieser Methode ausgelegt werden können, wie es im allgemeinen geschieht; er fügt hinzu, daß er therapeutisch in einigen Fällen mit gutem Erfolge Bimstein bei Hypertrichosis angewendet habe und zwar läßt er zwei Stücke gebrauchen, das eine glatt und das andere gerifft. Beide Stücke werden Abends abwechselnd je nach dem Haarwachstum benutzt; in den von ihm hiermit behandelten Fällen von exzessiven Wachstum, tritt wahrscheinlich ebenfalls allmählich eine Verödung der Follikel ein.

Lesser frägt, ob der Bimstein eine Art Rasiermaschine wäre. Rosenthal bejaht die Frage; zugleich wird aber ein leichter Grad von Reizung hervorgerufen.

Schmidt hat ebenfalls beobachtet, daß in manchen Fällen von Sykosis einige Tage nach der Bestrahlung neue Pusteln aufschießen, so daß man nicht weiß, ob die Bestrahlung oder die Sykosis die Ursache dieser Eruption ist. Auch in diesen Fällen sind Pigmentierungen aufgetreten, während die Hyperämie noch bestand; an den Stellen der stärkeren Entzündung besteht die Haarlosigkeit lange Zeit.

7. **Saalfeld** stellt eine Frau von 50 Jahren vor, bei welcher sich nach Eintritt der Menopause vor 4 Jahren an verschiedenen Körperstellen cavernöse Angiome entwickelt haben. Die Cavernombildung erstreckte sich auch auf die Mundschleimhaut und im Sommer trat ziemlich starkes Bluterbrechen auf; auch am Körper sind ziemlich hartnäckige Blutungen zu verschiedenen Malen beobachtet worden. S. verordnete mit gutem Erfolge eine 2%ige Gelatinelösung, wovon die Patientin täglich 3—4 Eßlöffel nahm.

8. **Seegall** stellt einen Patienten vor, welcher mit einer über den ganzen Körper ausgebreiteten Psoriasis behaftet in die Rosenthalsche Klinik kam. Vor der Aufnahme war er mit Chrysarobin behandelt worden. Im Anschluß daran hatte sich eine heftige Dermatitis entwickelt. Patient wurde in der Klinik mit Salizylvaseline, Naphthalinpaste und Teereinpinselung behandelt. Zu gleicher Zeit bekam er Einspritzungen von Acidum arsenicosum in 2%iger Lösung, und zwar wurde mit einem Teilstrich begonnen und jeden dritten Tag um einem Teilstrich gestiegen, bis Patient auf die Höhe von neun Teilstrichen kam. Von da an wurde dann allmählich mit der Dosis herabgegangen. Im ganzen hat Patient bis jetzt 8 *dg* Acidum arsenicosum subkutan erhalten. Die Einspritzungen hatten einen glänzenden Erfolg. Patient, der anämisch war, erholte sich und nahm an Gewicht zu, die Psoriasis hat sich überall vollständig zurückgebildet, so daß jetzt am Körper nur noch große Flächen von dunklen Pigmentierungen zu sehen sind. Allerdings ist Patient vor Rezidiven nicht sicher, da bereits seit der Entlassung wieder einzelne kleine frische Effloreszenzen aufgetreten sind. Dieser Fall zeigt auf das deutlichste den glänzenden Erfolg des Acidum arsenicosum bei Psoriasis universalis, besonders in denjenigen Fällen, in welchen eine äußerliche energische Behandlung nicht Platz greifen kann. —

Rosenthal macht auf die Wirkung dieser von ihm seit langer Zeit geübten Methode besonders in hartnäckigen Fällen aufmerksam.

9. **Seegall** stellt aus der Rosenthalschen Poliklinik einen Patienten mit Lichen ruber planus vor, dessen Eruption nur in

der Kreuzbeingegend besteht. Die Effloreszenzen sind medaillonartig, zeigen kleinste linsen- und bohnengroße Kreise, deren Peripherie aus einer zarten mit glänzenden Knötchen bedeckten scharfen Linie besteht. Patient ist seit 10 Wochen in Behandlung. Einzelne dieser Kreise haben sich zurückgebildet, andere bestehen noch in voller charakteristischer Form. Die Behandlung bestand in Einspritzungen von Atoxyl und lokaler Anwendung der Unnaschen Karbolsublimatsalbe. In diesem Fall hat die Anwendung mit Atoxyl nur eine sehr langsame Besserung herbeigeführt; in dieser Zeit pflegt durch Arsenik innerlich in den meisten Fällen bereits eine Involution eingetreten zu sein. Patient erhielt zweimal wöchentlich eine Einspritzung.

Lesser macht darauf aufmerksam, das Hebra für diese Form die Bezeichnung der „Gemme im zarten Perlenkranz" benutzt hat.

Lederma'n erwähnt, daß Arsenik vor dem Ausbruch des Lichen ruber planus nicht schützt. Ein Patient von ihm, welcher wegen Furunculose 1000 asiatische Pillen erhalten hatte, bekam kurze Zeit darauf einen Ausbruch von Lichen ruber universalis.

Wechselmann wundert sich über die günstigen Berichte des Atoxyls bei Psoriasis. Vom Kakodyl ist nachgewiesen worden, daß nur kleine Quantitäten desselben im Körper abgespalten werden und beim Atoxyl wird wahrscheinlich auch nur eine geringe Wirkung des Acidum arsenicosum eintreten, während das meiste unverändert abgeht.

10. **Adler** stellt einen Fall von Trychophyton superficialis disseminatus vor, welcher vor vier Monaten in der rechten Achselhöhle begann und sich über den rechten Arm, Rücken, Brust und Hals ausdehnte. Die Affektion zeigte sich in zahlreichen, verschieden großen Kreisen, welche zum Teil konzentrisch in einander lagen. Die Behandlung bestand in 5%iger Epicarinschwefelsalbe und 5%igem Chrysarobintraumaticin. Wahrscheinlich liegt eine Übertragung von einem Tier vor.

11. **Adler** stellt einen Patienten mit Lichen ruber verrucosus des rechten Unterschenkels vor, welcher sich anfangs des Jahres in verschiedenen charakteristischen Plaques, nachdem Pat. vier Wochen lang einen Gummistrumpf getragen hatte, entwickelte. Außerdem bestand eine Eruption auf der rechten Wangenschleimhaut, welche schon seit drei Jahren vorhanden sein soll. Pat. nahm innerhalb 4 Monaten 800 Pill. asiatic. à 0.001. Nebenbei bestand ein ziemlich universeller Pruritus nervosus.

12. **Adler** stellt einen Patienten mit Lichen ruber planus in der scroto-femoralfalte vor. In der Peripherie des bräunlichen Plaques sind einzelne wachsartige Knötchen sichtbar. Die Affektion besteht seit acht Jahren.

Saalfeld macht bei der großen Hartnäckigkeit des Lichen ruber verrucosus auf die Behandlung mit flüssiger Luft, welche jetzt in Berlin sehr bequem zu haben ist, aufmerksam; auch Bestäubungen mit Metäthyl wirken günstig.

Blaschko hält den letzten Fall nicht für einen Lichen ruber planus, da die Knötchen ihm den Charakter von Lichen chronicus simplex zu tragen scheinen; ihm scheint diese Diagnose die wahrscheinlichere.

Adler sah, als er den Patienten in Behandlung bekam, wachsartig glänzende Knötchen und glaubt daher, daß der vorgestellte Fall ein atypischer Lichen ruber planus ist.

Lesser spricht sich ebenfalls für Lichen chronicus simplex aus.

13. **Pinkus** stellt einen Fall von Keratosis follicularis rubra (Brocq) an den Extremitäten und mit außerordentlich starker Ausbreitung am Rumpf vor.

14. **Nagelschmidt** demonstriert den von ihm modifizierten Finsen-Reyn-Apparat, welcher mit gutem Erfolge auf der Neisserschen Klinik Anwendung gefunden hat. Ferner zeigt er einige Druckgläser, die auch zum Teil in Kopenhagen in Gebrauch sind und an den schwer zugänglichen Stellen, Nase, Augen und Oberlippe sowie im Innern der Nase zu verwenden sind. O. Rosenthal.

# Hautkrankheiten.

## Erythematöse, ekzematöse, parenchymatöse Entzündungsprozesse.

**Kusnetzow, M.** Dermatitis bullosa acuta, eine besondere Form der traumatisch infektiösen Entzündung der Haut. Journal russe de mal. cut. etc. 1901. p. 385.

Die als Dermatitis circumscripta bullosa (Trinkler) als subkutanes Panaritium bezeichnete Affektion erfordert eine klinische Sonderstellung infolge ihres eigentümlichen Verlaufes, den 10 Krankengeschichten in kurzem Auszuge illustrieren. Sie beginnt an den oberen und unteren Extremitäten nach geringfügigen Kontinuitätstrennungen der Haut mit der Bildung einer Blase von serösem, serös-eitrigem, eitrigem oder blutigem Inhalt, die oft von einem roten Hof umgeben ist. Die Vesikel ist sehr schmerzhaft und von lokalen (Lymphangitis, Lymphadenitis) und allgemeinen Erscheinungen (Erhöhung der Temperatur, Störung des Allgemeinbefindens) begleitet. Ist der Blaseninhalt hämorrhagisch, so kann eine Pustula maligna vorgetäuscht werden. Man muß eine oberflächliche, rasch durch trockene Umschläge heilende Form und eine tiefe, mit oft schleichendem Charakter und Nekrose der Haarbälge und Talgdrüsenausführungsgänge einhergehende Form unterscheiden, welche sich der Behandlung mit warmen Kompressen gefügiger zeigt. Die bakteriologische Untersuchung (10 Fälle) ergab Staphylokokken und Streptokokken als ätiologisches Moment. Richard Fischel (Bad Hall).

**Jamieson, W. A. and Welsh, A.** Pemphigus vegetans. British Journal of Dermatology. 1902.

Von den seit Neumanns erster, im Jahre 1886 veröffentlichter Publikation erschienenen Mitteilungen von Pemphigus vegetans — zirka 50 Fälle — wurde in Großbritannien nur einer, und zwar von Crocker beobachtet. Der vorliegende Fall, betreffend eine 32jährige Frau, unterscheidet sich, was klinisches Bild und den Verlauf der Krankheit anbelangt, nicht wesentlich von den übrigen. Von größerem Interesse ist das Ergebnis der von Welsh, Professors der Pathologie an der Universität in Sydney, vorgenommenen Autopsie, und zwar in Hinsicht auf die Ver-

änderungen, die in den Nervenzellen gefunden wurden. Die Nervenzellen des Rückenmarkes, in nicht so weit vorgeschrittenem Stadium auch die der Hirnrinde und der Symphthicusganglien, zeigten deutliche Degenerationserscheinungen, bestehend in einer allmählich progressiven Rarefizierung der chromophilen Substanz des Protoplasma, bedeutender in der perinucleären Zone, Bildung von winzigen Vakuolen daselbst, Schwellung der Zellkörper, Auflösung der Kerne und schließliche Destruktion der gesamten Elemente. Das Pigment der Nervenzellen erscheint nur mäßig vermehrt. Ungefähr ein Viertel der Zellen zeigt einen extremen Grad dieser Veränderungen. Die Gefäße der Nervensubstanz erscheinen ohne wesentliche Alteration. Die Hauterscheinungen sind möglicherweise bedingt durch Toxine gewisser Bakterien, welche Toxine wohl auch die Destruktion der Nervenzellen herbeiführen dürften.

Robert Herz (Pilsen).

**Zumbusch** v., Leo. Über Gesamtstickstoff- und Harnsäureausscheidung bei Psoriasis. Zeitschrift f. Heilk. Bd. XXIII. Heft 9. pag. 290.

Anlaß zu obigen Untersuchungen gaben dem Verfasser jene in der Literatur niedergelegten Angaben, nach denen ein Zusammenhang zwischen Psoriasis und harnsaurer Diathese anzunehmen ist. Die bisher zur Ermittelung dieser Frage vorgenommenen Versuche haben zu widersprechenden Ergebnissen geführt. v. Zumbusch hat in der 24stündigen Harnmenge von 21 Psoriatikern, zusammen 66 Bestimmungen des Gesamtstickstoffes aus 10 $cm^3$ nach Kjeldahl, und der Harnsäure aus 100 $cm^3$ nach Salkowski-Ludwig gemacht. Auf die Mitteilung der betreffenden Krankengeschichten folgt die tabellarische Zusammenstellung der erhobenen Harnbefunde. Aus diesen geht hervor, daß die für den Gesamtstickstoff gefundenen Zahlen sich in gar nichts von den bei Gesunden beobachteten Werten unterscheiden. Auch die Werte der Harnsäure entsprechen vollständig den normalen. Die Verhältniszahlen von Gesamtstickstoff zu Harnsäurestickstoff überschritten niemals die für den Gesunden angenommenen Grenzwerte. Es konnte in keiner Beziehung irgend ein Zusammenhang zwischen Schwere der Hautaffektion und Beschaffenheit des ausgeschiedenen Harns festgestellt werden. Verfasser glaubt deshalb, daß zur Annahme einer uratischen Diathese als Ursache der Psoriasis keinerlei Berechtigung vorhanden sei.

Alfred Kraus (Prag).

**Weinstein**, E., Regimentsarzt in Přiboj. Über Psoriasis nach Impfung. Wiener med. Wochenschr. 1902. Nr. 4.

Der Autor beschreibt bei einem 22jährigen, niemals früher hautkranken Infanteristen das Auftreten von Psoriasiseffloreszenzen an den Impfnarben, 4 Monate nach der Revakkination; einen Monat blieb die Erkrankung auf die 2 Impfstellen beschränkt, erst nach dieser Zeit traten zuerst am Ellbogen, sodann auch an anderen Körperstellen gleichartige Effloreszenzen auf. Da jeder einzelne Soldat mit einer eigenen Impffeder geimpft wird und das Vorkommen der Psoriasis beim Kalbe

ausgeschlossen ist, betrachtet Weinstein hier die Psoriasis als durch mechanischen Reiz ausgelöst. Viktor Bandler (Prag).

**Zelenew, J., F. Zur Frage von dem gleichzeitigen Vorkommen einiger Keratosen; ein Fall von Psoriasis cornea s. hystrix. Journal russe de mal. cut. 1901.**

Nachdem kurz eines von Zelenew selbst beobachteten Falles Erwähnung getan wird, bei welchem sich ein Pemphigus vulgaris zur Psoriasis gesellte und an Stelle der abgeheilten Blasen Psoriasisefflorezenzen sich entwickelten, wird der folgende interessante Fall des genaueren beschrieben: Bei einem Psoriatiker entwickelten sich an den Stellen der Psoriasisplaques Gebilde, die einerseits an Ichtyosis cornea s. hystrix, andererseits an Hauthörner erinnerten. Sie verschwanden unter der eingeleiteten Therapie (Bäder, Schmierseife, Salicylsalben, Arsen) ohne Narbenbildung mit Hinterlassung von Pigmentationen.

Eine beiliegende Tafel gibt das Bild der Erkrankung und der histologischen Präparate. Richard Fischel (Bad Hall).

**Bochrosch, Max H. A Case of Adiposis Dolorosa. American Journ. Med. Sciences. Okt. 1902. p. 569.**

Bochrosch ist der Ansicht, daß die Adiposis dolorosa ein nicht gar so selten auftretendes Leiden ist, wie gewöhnlich angenommen wird, da die Erkrankung wohl häufig nicht erkannt wird.

Der von Bochrosch hier veröffentlichte Fall betrifft eine 65jährige Frau, die sich im 19. Lebensjahre verheiratete. Sie wog damals 150 Pfund. Sie gebar acht Kinder, von denen noch fünf am Leben sind. Eines derselben ist Insasse einer Anstalt für Schwachsinnige. Bald nach ihrer Verheiratung bemerkte Patientin eine Fettansammlung beider Hüftgegenden sowie an den Armen und Beinen. Seit sieben oder acht Jahren erfolgte auf den geringfügigsten Stoß eine Blaufärbung der Haut. Während des letzten Jahres klagte Patientin über heftige, lanzinierende Schmerzen der Arme und Hände.

Status praesens: Patientin ist von gesunder Gesichtsfarbe. Gewicht 230 Pfund. Andeutungen von Arteriosklerose. Sie klagt über heftige lanzinierende Schmerzen der Hände und Arme. Sie ermüdet leicht. Sie ist neurasthenisch. Unter dem Kinn befindet sich eine auf Druck schmerzhafte Fettansammlung von der Größe eines Hühnereies. An beiden Armen, unterhalb der Axillarregion, bestehen pendulöse, kittartige Fettwülste, die ebenfalls sich auf Druck schmerzhaft erweisen. Die Vorderarme, obschon voluminös, sind gut proportioniert. Die Hände sind klein und wohlgestaltet. An den Hüften und dem Unterleib hängen die Fettmassen in großen Falten. Die Oberschenkel sind im Vergleich zu den Unterschenkeln von ungewöhnlichem Umfange. Druck auf die Fettmassen der Innenfläche der Oberschenkel ruft heftige Schmerzäußerung hervor. Kein Zittern der Zunge, der Lippen und Hände.

Patellarreflex erhöht. Pupillen reagieren normal. Rombergsches Symptom fehlt. Der Fall, obschon kein ausgeprägtes Beispiel der Erkrankung, präsentiert jedoch die vier Kardinalsymptome derselben:

1. Fettansammlung; 2. Neurasthenie; 3. Schmerzen; 4. psychische Symptome, die sich hier durch Gedächtnisschwäche und Stumpfsinn manifestieren.

Der Fall entspricht, nach Verfasser, demjenigen Typus der Adiposis dolorosa, der von Vitant als lokalisierte diffuse Form bezeichnet wurde. A. F. Büchler (New-York).

**Munk**, Heinrich, Karlsbad. „Ein Beitrag zur Kenntnis und Behandlung des Pruritus vulvae." Prager mediz. Wochenschr. 1902. Nr. 27.

Verfasser betont die Ausschließung sämtlicher durch andere Krankheiten bedingten sekundären Formen der Erkrankung, welche, wie Sängers und Veits Arbeiten zeigen, dazu führen, daß die Definition des Pruritus keine einheitliche geblieben. Er möchte sie am ehesten als Hyperästhesien der Haut mit teils lokaler, teils nervöser Grundlage auffassen und empfiehlt die sorgfältigste Untersuchung der befallenen Personen, sowohl vom Standpunkte des Internisten als auch des Gynäkologen und Dermatologen, ehe an die Behandlung geschritten wird. Viele Pruritusformen werden da in einem anderen Lichte erscheinen und sich als Folgezustände von anderen Grundleiden repräsentieren, wonach auch ihre Behandlung sich anders gestalten wird, als beim ersten Anblicke der Krankheit, und infolge dessen wird auch kein eigentliches Mittel für Pruritus im allgemeinen zu empfehlen sein. Kälte und Kälte erzeugende Mittel bringen Erleichterung, bewährt haben sich auch Bromocoll und Anästhesin in Salbenform, Chloralsalben, allgemein stärkendes Regime. Die Kur in Karlsbad bietet häufig überraschende Resultate. Verfasser spricht sich gegen operative Eingriffe aus, wie sie vielfach in vorgeschrittenen Fällen empfohlen wurden, da er stets ohne solche ausgekommen, und glaubt auch, bei richtiger Behandlung vom Beginn des Leidens eine derartige Verschlimmerung, die einen operativen Eingriff erheischt, vermeiden zu können. Alfred Kraus (Prag).

---

## Bildungsanomalien.

**Méneau.** De l'ichthyose foetale dans ses rapports avec l'ichthyose vulgaire. Ann. de derm. et de syphiligr. 1903. p. 97.

Méneau tritt für die Zusammengehörigkeit von Ichthyosis foetalis und Ichthyosis vulgaris ein. Er unterscheidet schwere, mittlere und leichte Formen der Ichthyosis foetalis. Bei Fällen der ersten Gattung tritt der Tod wenige Tage oder Stunden nach der Geburt ein, die mittelschweren Fälle können durch entsprechende Therapie am Leben erhalten werden, die leichten Fälle bilden den Übergang zur Ichthyosis vulgaris. Auch die Ichthyosis sebacea ist mit der Ichthyosis foetalis innig verwandt, insofern die letztere nur eine Steigerung der ersteren darstellt. Verf. weist fernerhin nach, daß keines der Symptome der

Ichthyosis für eine Art allein in Anspruch genommen werden dürfe. So finde sich oft Ichthyosis vulgaris gerade an den Beugeseiten lokalisiert, die Schweißsekretion bei Ichthyosis foetalis vermindert oder fehlend, die Haare bei derselben fehlend oder rudimentär, wie bei Ichthyosis vulgaris. Auch die anatomischen Veränderungen zeigen bei der Ichthyosis foetalis eine Steigerung, aber keine essentiellen Differenzen. Auch die Ichthyosis foetalis kann mehrere Kinder in einer Familie befallen, wo die Eltern zuweilen Ichthyosis vulgaris zeigen. Endlich deckt sich der Verlauf leichter Fälle von Ichthyosis foetalis mit jenen der Ichthyosis vulgaris. Die Pathogenese der Ichthyosis ist noch ungeklärt, dem Autor erscheint die Ansicht Bowens, von der durch Persistenz des Epitrichiums behinderten Entwicklung der Cutis und deren Anhangsorganen, am meisten plausibel. Walther Pick (Wien).

**Sarubin**, W. Zur Histologie der Sclerodermia circumscripta. Journal russe de mal. cut. 1901. p. 459.

Die Lokalisation der meist streifenförmigen Herde betraf Hals und Brust (ein über die Brust ziehender, beide Halsseiten verbindender Streifen) die Vorderarme, die Unterbauchgegend und die Haut des Penis. Die zur Diagnose notwendigen Symptome: die weißliche oder gelbliche Farbe, die oberflächliche Sklerosierung, der „Lilacring" waren vorhanden. Der genaue histologische Befund deckt sich am ehesten mit Unnas Beschreibung der „kartenblattähnlichen Sklerose", wenn sich auch geringe Abweichungen ergeben. (Frische Veränderungen am Rande, im Zentrum Atrophie, Fehlen von erweiterten Lymphgefäßen etc.). Bei der geringen Zahl der genau untersuchten histologischen Fälle, die ausführlich referiert werden, ist eine scharfe Abgrenzung einzelner Typen noch nicht möglich. Die Arbeit entstammt der Jadassohnschen Klinik.

Richard Fischel (Bad Hall).

**Warde**, W. B. Ein Fall von multipler circumscripter Sklerodermie. Monatsheft f. prakt. Dermatologie. B. XXXV.

Warde beschreibt das Krankheitsbild eines Falles, der große Ähnlichkeit hatte mit dem von Westberg (Monatshefte f. p. Dermat. Bd. XXXIII. Nr. 7) beschriebenen Fall „von mit weißen Flecken einhergehender, bisher nicht bekannter Dermatose". Die Hautaffektion ist über den Körper verstreut und läßt 3 Stadien erkennen. 1. Weiße hanfkorn- bis bohnengroße Papel, rund oder oval, wie in die Haut eingelassen; von manchen strahlen kleine Fortsätze aus, welche sich zu einem zarten, kreidigweißen Netzwerk vereinigen. 2. Ringförmige Effloreszenzen, indem das Zentrum der weißen Papeln einsinkt und von einer schmalen hochroten Zone umgeben ist. 3. Kleine ovale oder runde feste rote Plättchen innerhalb der Cutis bedeckt von glattem Epithel. Histologischer Befund: 1. Stadium: Die Epidermis ist ungleichmäßig breit, die basale Zellschicht oft gewuchert, Papillarkörper abgeplattet. Die spindelförmigen Bindegewebszellen vermehrt, mit spongioplastischen Fortsätzen versehen. Die Lymphräume scheinen durch neugebildetes Bindegewebe ausgefüllt, das sich mit polychromem Methylenblau lebhaft rot färbte. Elastin ist sehr

reichlich. Die oberflächlich gelegenen Blutgefäße sind verengt, ihre Perithelien vermehrt, die größeren Gefäße zeigen perivaskuläre Infiltration. 2. Stadium: Veränderungen, entsprechend den Veränderungen der Sklerodermie en plaques. Der vorliegende Fall stimmt nur in seinem ersten Stadium mit dem Westbergs überein, die anderen Stadien entsprechen seiner Weiterentwicklung. Ludwig Waelsch (Prag).

**Ebstein**, Wilhelm. Zur Pathologie und Therapie der Sklerodermie im Kindesalter. Deutsche mediz. Wochenschrift Nr. 1 und 2. 1. u. 8. Jan. 1903.

Ebstein behandelte einen 8 Jahre alten, zuvor gesunden Knaben, welcher seit 3 Wochen über rheumatische Schmerzen klagte und dann allmählich eine harte, unverschiebliche, etwas bläuliche, teils kühle, leicht geschwellte Haut fast über den ganzen Körper bekommen hatte. Die Gefäßnerven waren empfindlich, an den sklerosierten und wenig verschieblichen Hautpartien bestand eine merklich erhöhte idiomuskuläre Kontraktion. Ein Zusammenhang einer bestehenden Anomalie des Herzens mit der Hautaffektion war nicht nachzuweisen. Die Starrheit des Gesichtes hinderte die Bewegung der Gesichtsmuskulatur sowie das Hervorstrecken der Zunge. Unter Bädern mit essigsaurer Thonerde, Massage mit Bor-Salizylsalbe, innerlicher Anwendung von Natrium salizyl. wurde die Haut weicher, verschiebbarer, die Muskulatur besonders auch an Gesicht und Zunge beweglicher, der Kräftezustand hob sich bedeutend. Dem Bericht dieses Falles schließt Verf. eine weitere, Jahre zurückliegende Beobachtung von Sklerodermie bei einem 4jährigen Knaben an. Derselbe zeigte die ersten Symptome, Hitze und rote Flecke, nachdem er an einem warmen Tage auf einer feuchten Wiese im Schatten eines Baumes geschlafen hatte. Im Laufe eines Jahres verhärtete sich hierauf die Haut am rechten Arme, sprang an einigen Stellen auf, worauf sich weitere Zusammenziehung und Verhärtung einstellte. Der rechte Arm wurde kürzer und dünner als der linke, die Starrheit der Haut an der rechten Hand bewirkte eine Abnahme der Beweglichkeit und gekrümmte Fingerstellung, die Fingernägel wurden dünn und gebogen. Unter der Achsel waren die Lymphdrüsen in Erbsengröße fühlbar. Ein völlig geschrumpftes Hautstück zeigte unter dem Mikroskop: Verdickung der Epidermis, Verstrichensein der Hautpapillen, Abnahme der Gefäße, starke Bindegewebsbündel. Unter Jodeisensyrup innerlich, warmen Kleibädern, Elektrizität erfolgte Besserung bis auf die unverändert bleibenden, geschrumpften Stellen. Verf. betont, man solle die Behandlung solcher Sklerodermien stets unverzüglich beim Auftreten der ersten Symptome einleiten, besonders mit sachgemäßer Massage. Kommt es bereits zu Schrumpfungen, so seien dieselben weder zu heilen noch aufzuhalten.

Max Joseph (Berlin).

**Leven**, L. 1. Alopecia areata totalis (maligna) mit Nagelatrophie. 2. Genuine Hodenatrophie, Azoospermie und Impotentia coeundi. Monatshefte f. prakt. Dermat. Bd. XXXV.

1. Seit $1^1/_2$ Jahren sich rasch entwickelnde Alopecia des Schnurrbartes und Kopfes, an dem ersteren beginnend. Im Anschlusse daran vollkommener Ausfall sämtlicher Körperhaare und Nagelerkrankung. Dieselben zeigten unter Gelbfärbung Längsrisse und allmähliche Abblätterung der Nagelsubstanz bis auf einen kleinen Rest der Nagelwurzel. Darnach allmählicher Ersatz der Nägel ohne Wiederwachsen der Haare.

2. Ein halbes Jahr vor Auftreten einer Gonorrhoe bemerkte der Pat. Levens beginnende Impotenz, die sich nach einem weiteren halben Jahre zum Fehlen jeder Libido und Ausbleiben der Erektion gesteigert hatte. Keine Epididymitis oder Gonorrhoecomplikation. Die früher größer gewesenen Testikel auffallend klein und schwach. Im Sperma keine Samenfäden; Urinuntersuchung negativ, Reflexe normal. Leven sieht die Ursache der Impotenz in einer erworbenen Hodenatrophie aus unbekanntem Grunde, eine genuine Atrophie.

Ludwig Waelsch (Prag)

**Ter-Grigorjanz.** Alopecia areata — eine Trophoneurose. Journal russ. de mal cut. 1901. Heft 7—12.

Nach einem breit ausgeführten Literaturberichte, der sowohl den Anhängern der parasitären als auch den der trophoneurotischen und den anderen Ansichten (Behrend, Michelson etc.) und den Vertretern des vermittelnden Standpunktes gerecht wird, berichtet der Verfasser über eigene Experimente und klinische Beobachtungen. An 19 Fällen, bei denen die Lokalisation der Herde durch Zeichnungen illustriert wird, lassen sich teils anamnestisch neuropathische Belastung, teils auch gegenwärtig neuropathische Zustände oder vorausgegangene Traumen am Halse (auch operative) feststellen.

Die Experimente, eine Nachprüfung der Josephschen Versuche, wurden an Hunden und Katzen gemacht und bestanden in Exstirpation des 2. Intervertebralganglions, die immer von plaqueartigem, später zu gr. Herden zusammenfließendem Haarausfall bei den Versuchstieren gefolgt war. Zwei Kontrolversuche (Durchschneidung der hinteren Wurzeln) gab ein negatives Resultat. Durchschneidung der entsprechenden Hautnerven brachte ebenfalls peladeartige Kahlheit hervor. Immer trat nach kürzerer oder längerer Zeit Nachwachsen der Haare auf, so daß Restitutio ad integrum erreicht wurde. Verfasser tritt daher strikt für die trophoneurotische Theorie der A. Celsi ein, ohne aber die Existenz trophoneurotischer Nerven im Gegensatz zu Joseph als bewiesen anzunehmen, deren Aufgabe vorläufig den sensiblen Nerven zugewiesen wird. Das zweite intervertebrale Gangliom ist das trophoneurotische Zentrum für die Haut des Halses. Möglicherweise spielen Toxine (Sabouraud) von Mikroorganismen ätiologisch eine Rolle, indem sie die Nerven in ihrer Funktion beeinträchtigen. Die parasitäre Theorie ist bisher durch nichts erwiesen und wird in ihren einzelnen Punkten vom Autor wiederlegt.

Richard Fischel (Bad Hall).

**de Magalhaes,** P. S. Un caso de Monilethrix. Rev. med. de St. Paulo. Nr. 7. 1902.

Magalhaes bespricht in dieser Arbeit die zuerst im Jahre 1879 von W. Smith beschriebene und von den heutigen Dermatologen als Monilethrix oder moniliforme Aplasie der Haare bezeichnete Krankheitsform.

Es handelt sich um einen 6 Jahre alten Knaben aus Rio de Janeiro, welcher seit seiner Geburt eine ganz eigentümliche Form der Kahl eit zeigte. Magalhaes fand alle Kennzeichen der genannten Krankheit: Atrophie der Kopfhaut, Spärlichkeit der Haare, die kurz, trocken, dünn, sowie brüchig waren und die moniliforme Veränderung mit unregelmäßiger Verteilung des Pigments zeigten. Hochsinger (Wien).

**Giovannini.** Eigentümliche leichte Ausziehbarkeit der Papillenhaare und ihrer Wurzelscheiden. Dermatol. Zeitschr. Bd. IX. 1902.

Giovannini fand bei 3 Geschwistern, einer Schwester, zwei Brüdern, die im Titel ausgesprochene Eigentümlichkeit der Haare. Bei den Brüdern besteht sie seit 11 Jahren, ungefähr von der Pubertät an, in gleicher Intensität, bei dem Mädchen bestand sie 9 Jahre, um dann allmählich abzunehmen, doch haben die Haare ihre normale Festigkeit nicht erreicht. Fritz Porges (Prag).

**Wechselmann,** W. Über Onychoschisis lamellina. Monatshefte f. prakt. Dermatologie. Bd. XXXV.

Wechselmann beobachtete einen Fall der genannten Nagelerkrankung, der übereinstimmte mit der Schilderung Ehrmanns, welcher der Erkrankung obigen Namen gab. An den Nägeln 1, 2, 3, 4 der rechten Hand eines Porträtmalers war der freie Nagelrand weiter als normal durch eine grauschwaze bröcklige Masse abgehoben. Mehr als ein Drittel des distalen Teiles des Fingernagels 2 ist verdickt, geschwärzt und in 2 Lamellen gespalten, so daß man ein Kartenblatt dazwischen legen kann. An der Haut der rechten Fingerspitzen Eczema tyloticum mit subungualer Hyperkeratose, als deren Folge Wechselmann die Nagelaffektion ansieht. Ludwig Waelsch (Prag).

**Karwowski,** A. v. Ein Fall von Neurofibromatosis mit starker Beteiligung der Haarbälge. Monatshefte f. prakt. Dermatologie. Bd. XXXV.

Der Patient Karwowskis zeigte neben zahlreichen epheliden-artigen Pigmentflecken eine Unzahl von Knötchen und Knoten von Hanfkorn- bis Walnußgröße, deren Mehrzahl Comedonen tragen und auf Druck benignen Inhalt entleeren. Die Geschwülste sind auffallend weich unelastisch, beim Eindrücken fühlt der Finger förmlich eine Bruchpforte, eine runde, scharf abgegrenzte Öffnung in der Haut. Die Haut über den Knötchen atrophisch. Von den fünf Kindern des Pat. konnte Karwowski drei sehen; eines hatte zahlreiche Epheliden am Körper, eines mehrere Hämangiome an der Stirn, eines (sämtlich Mädchen) seit der Geburt einen flachen, weichen Tumor von Kirschgröße auf dem Kopfe, umgeben von einem schmalen hämangiomatösen roten Kranz. Die Kinder sind psychisch normal. Mikroskopischer Befund: Der Tumor besteht aus jungem Bindegewebe von großem Zellreichtum, hauptsächlich um einen

Haarfollikel gelagert. Die bindegewebige Balghülle ist gewuchert und geht in einigen Schnitten direkt in das Gewebe des Tumors über; die zu ihm in Beziehung stehenden Haarbälge sind erweitert. Von dem Tumor ziehen Bindegewebsstränge zur Epidermis. Es durchziehen ihn nach verschiedenen Richtungen markhaltige Nervenfasern. Der Tumor schiebt das elastische Gewebe vor sich her, so daß dasselbe besonders gegen die Epidermis zu verdichtet ist, er selbst ist elastinfrei. In den Balghüllen konnte Karwowski ein feines Elastinnetz nachweisen. Aus letzterem Befund schließt Verf., daß die Wucherung der Balghülle eine sekundäre reaktive sei. Das Auftreten der Comedonen auf den Geschwülsten erklärt Karwowski dadurch, daß der Tumor in seinem Wachstum die Ausführungsgänge der Talgdrüsen abknickt, vielleicht komprimiert und zur Sekretstauung Veranlassung gibt.

Hervorzuheben ist klinisch an dem Falle das Fehlen von Neurofibromen an den Nervenstämmen, das Jucken, der bei den Pat. vorhandenen Herzfehler, seine beginnende Lungentuberkulose und Kachexie.

Ludwig Waelsch (Prag).

**Petersen**, Walther. Beiträge zur Lehre vom Carcinom. 1. Über Aufbau, Wachstum und Histogenese der Hautcarcinome. (Bruns, Beiträge zur klin. Chirurgie. Bd. XXXII. 2. Über Heilungsvorgänge im Carcinom, zugleich ein Beitrag zur Kenntnis der Carcinom-Riesenzellen. (Bruns Beiträge zur klin. Chirurgie. Bd. XXXIV. Czernysche Festschrift).

1. Petersen geht in dieser mit ganz außerordentlicher Mühe und Sorgfalt in fast monographischer Form abgefaßten Arbeit zunächst auf den Gegensatz zwischen den Carcinom-Theorien von Thiersch-Waldeyer und Ribbert ein. Erstere nehmen an — und diese Auffassung war bis vor 7 Jahren die allgemein herrschende — daß jedes Carcinom durch eine primäre Wucherung des Epithels entstehe; Ribbert dagegen behauptet: Das Primäre beim Carcinom ist stets eine Bindegewebswucherung, diese führt zur Absprengung von Epithel und das so aus seinem Verbande gelöste Epithel erlangt die Fähigkeit zu schrankenloser Wucherung. Nach allen Seiten weiter wachsend, erreicht es von unten und von der Seite her die umgebende normale Oberhaut und vereinigt sich sekundär mit derselben (retrogrades Höhenwachstum). Die kleinen Nebenherde des Carcinoms sind also nie selbständige, autochthone, sondern stets herübergewachsene, sekundäre, mit anderen Worten: Das Carcinom wächst nach Ribbert aus sich heraus, immer weiter vordringend, durch Intussusception, es hat nur ein Zentrum, es ist unicentrisch. Dem gegenüber nehmen heute die Mehrzahl der Autoren an, daß neben dieser Form des Wachstums hauptsächlich die Weiterverbreitung des Carcinoms durch Apposition vor sich gehe, d. h. durch fortschreitende krebsige Verwandlung benachbarten Gewebes, mit anderen Worten: Das Carcinom wächst multicentrisch. Die Entscheidung dieser Frage hängt im wesentlichen davon ab, ob man in einem konkreten Falle an den Randpartien eines Tumors von einem Krebsherd sagen kann: Ist er isoliert oder nicht? Wächst dieser Krebs-

zapfen seiner ganzen Lage nach von unten nach oben (retrograder Höhenwachstum) oder von oben nach unten? (Primäres Tiefenwachstum?, Zur Beantwortung dieser Frage, die eben durch die bisher in der path. Anatomie üblichen Methoden inkl. der Serienschnitte nicht völlig gelöst werden konnte, bediente sich Petersen des Bornschen Plattenmodellierverfahrens. Auf Grund dieser bei 4 Fällen angewandten Methode, deren didaktischen Wert er hervorhebt, sowie durch mikroskopische Untersuchung von 330 Hautcarcinomen der Heidelberger chirurg. Klinik und des path. Institutes kommt Verf. zu folgendem Resultat: Unicentrisches und multicentrisches Wachstum sind keineswegs unvereinbare Gegensätze, es gibt unicentrische Krebse, es gibt multicentrische und es gibt solche, in denen sich beide Wachstumsformen kombinieren. Ribbert ist aber im Unrecht, wenn er den unicentrischen Typus für den alleinherrschenden hält.

Auf die verschiedenen Formen des letzteren hat bereits Liebert im XXIX. Bande dieser Beiträge hingewiesen, Petersen beschäftigt sich daher hier nur mit den mannigfachen Formen des multicentrischen Wachstums, für das übrigens die Haut wegen der als physiologische diskontinuierliche Epithelcentren geltenden Follikel rel. eine große Vorliebe hat. Reine uni- resp. multicentrische Krebse hat er in je 10% seiner Fälle gefunden, in 50% Mischformen, in 30% war an den vorliegenden Präparaten keine Entscheidung mehr möglich. Quoad Differentialdiagnose zwischen primärem Tiefenwachstum und sekundärer Vereinigung fand Petersen, daß bei ersterem eine scharfe Grenze zwischen normalem und carcinomatösem Epithel bestehen kann, andererseits aber auch, und zwar ganz besonders bei verhornenden Plattenepithelcarcinomen sehr häufig ein allmählicher Übergang der Zellarten vorkommt. Bei sekundär herangewachsenen Herden dagegen sah Verf. stets auf Serienschnitten durch den ganzen Herd hindurch eine scharfe Grenze zwischen krebsigem und gesundem Gewebe: Noch einige andere differential-diagnostische Momente zwischen beiden Wachstumsarten führt Petersen an, immer betonend, wie schwer im Einzelfalle die Unterscheidung und wie groß Ribberts Verdienst ist, seit dessen Arbeiten überhaupt erst eine so scharfe Kritik aller dieser Fragen einsetzen konnte. Verf. bespricht dann die multiplen Hautcarcinome, er trennt hier die „zufälligen" von den „vorbereiteten". Erstere sind solche, bei denen jedes Carcinom für sich gleichsam aus heiler Haut entsteht, letztere diejenigen, die sich an anderweitige Hauterkrankungen anschließen (senile Seborrhagie, Rußwarzen, Paraffinkrätze etc.) Diese „vorbereiteten" Carcinome zeigen also schon makroskopisch eine herdweise verbreitete Disposition zu carcinomatöser Erkrankung und treten dadurch in enge Beziehung zu den multicentrischen Carcinomen, bei welchen erst das Mikroskop, resp. das Plattenmodellierverfahren verschiedene Zentren aufdeckt. Diese Annahme einer carcinomatösen Disposition in der Umgebung des fortschreitenden Tumors ist nun von der größten Bedeutung für die Stellungnahme zum Carcinomrezidiv. Petersen teilt dieselben ein in direkte und indirekte Rezidive.

Ersteres beruht auf der Weiterentwicklung zurückgebliebener Krebszellen, letzteres auf der Carcinom-Disposition in der Umgebung des Primärtumors, für die Wiederkehr eines unicentrischen Krebses kammt praktisch nur das direkte Rezidiv in Betracht und so verhält sich auch Ribbert prinzipiell ablehnend gegen das indirekte Rezidiv; Petersen dagegen rechnet sehr stark mit der Möglichkeit indirekter d. h. von der Umgebung des Haupttumors ausgehender Rezidive. Diese Annahme, daß Rezidive ausgehen von Stellen, die zur Zeit der Operation noch vollkommen gesund erscheinen, muß natürlich quoad Dauerheilung recht pessimistische Aussichten eröffnen. Allerdings lassen verschiedene Umstände die Situation nicht ganz so schlimm erscheinen: So hat man die Beobachtung gemacht, daß von jedem Krebs eine deutliche Reizwirkung auf die Umgebung ausgeht. Dieser Reiz wird naturgemäß durch Exstirpation des Haupttumors fortfallen, andererseits liegen viele Anhaltspunkte dafür vor, daß Carcinom-Herde in beschränktem Umfange sich rückbilden und sogar ausheilen können; es ist daher immerhin möglich, daß der von der Mehrzahl der Krebszellen (wenn wir annehmen, daß bei der Operation solche zurückgeblieben sind) und Krebs-Toxine befreite Körper sich zu energischem Widerstande aufrafft und damit den Sieg über den Rest der Feinde davonträgt. Trotzdem rät Petersen dringend, bei den multicentrischen Carcinomen, wo man auf direkte und indirekte Rezidive gefaßt sein muß, die Umgebung noch ausgiebiger und rücksichtsloser zu entfernen, als bei den unicentrischen (d. h. für den Praktiker immer denn derselbe wird kaum Zeit und Technik genug besitzen, um im Einzelfalle durch Serienschnitte und Modelle festzustellen, ob ein unicentrisches oder multicentrisches Carcinom vorliegt. Ref.)

Nach einer kurzen Abschweifung über den Unterschied im Bau der alveolären und retikulären Carcinome, sowie über die Eigenbewegung der Geschwulstzellen geht Petersen dann auf die Histogenese der Hautcarcinome ein. Dieselbe ist am besten zu studieren in den „Nebenherden" von größeren carcinomatösen Herden, d. h. an multicentrischen Carcinomen, mit verschieden großen Nebenherden, in denen man event. mehrere Stadien des Wachstums nebeneinander beobachten kann, sowie an beginnenden Carcinomen, seien es primäre multiple Hautcarcinome oder Recidive. Petersen bespricht ganz ausführlich die großen Schwierigkeiten, welche der Beurteilung der Histogenese, d. h. der gegenseitigen Wachstumsverhältnisse zwischen Epithel und Bindegewebe beim Carcinom entgegenstehen. Auf Grund der Literatur, sowie eigener genau mitgeteilter Beobachtungen und Überlegungen kommt er zu dem Schlusse: Die Histogenese des Krebses ist insofern eine einheitliche, als die Epithelwucherung das Maßgebende und Bestimmende ist, die Bindegewebswucherung ist derselben entweder als coordiniert oder als subordiniert zu bezeichnen. Die coordinierten Bindegewebsveränderungen sind gewissermaßen ein Ausdruck des Bestrebens der beiden Gewebsarten, gemeinsam zu wuchern, sie können den Epithelveränderungen sogar zeitlich vorausgehen; die subordinierten, sind toxischer Natur oder als

reaktive Wirkungen des Bindegewebes gegenüber der Carcinom-Wucherung aufzufassen. Die Ribbertsche Auffassung, daß die Bindegewebs- den Epithelveränderungen supraordiniert d. h., daß letztere durch erstere bedingt seien, besteht nicht zu Recht. Den Schluß der Arbeit bildet eine kurze Besprechung der in letzter Zeit im Vordergrunde der Diskussion stehenden Frage nach der Ätiologie des Carcinoms und die Mahnung, über der parasitären Theorie die anderen Zweige der Carcinom-Forschung nicht zu vernachlässigen.

2. Im zweiten Teil seiner Arbeit hat Petersen sich die Frage vorgelegt, ob von jeder bei der Operation zurückgelassenen Krebszelle unbedingt ein Rezidiv ausgehen müsse. Er wurde zu diesen Untersuchungen veranlaßt durch die bemerkenswerte Tatsache, daß in einem rel. großen Teile der von ihm untersuchten Hautcarcinome Riesenzellen auftraten, und zwar meist verhornenden Alveolen angelagert, nicht selten auch entfernt von den Carcinomzellen mitten im Gewebe und ab und zu sogar innerhalb tuberkelähnlicher Knötchen. Diese Riesenzellen können bindegewebiger und epithelialer Abkunft sein, in den meisten Fällen konnte die Histogenese nicht genau entschieden werden. Es lag nahe, daran zu denken, daß sie tuberkulöser Natur seien, aber das Fehlen von Tuberkelbazillen und Verkäsung, sowie der negative Ausfall der Tuberkulin-Probe und des Tierversuches bewiesen, daß es sich nicht um Tuberkulose, sondern um spezifisch carcinomatöse Veränderungen handelte. Man hat es hier offenbar mit Heilungsvorgängen zu tun, welche eben häufig durch das Auftreten von Riesenzellen charakterisiert sind. Dieselben sind aufzufassen als Fremdkörper-Riesenzellen und stellen gewissermaßen einen Versuch des Organismus dar, der eingedrungenen fremden Elemente, id est der Krebszellen, Herr zu werden. Außerdem stehen wahrscheinlich dem Körper noch andere Schutzkräfte gegenüber dem Carcinomgift zu Gebote, er produziert ähnliche Schutzstoffe (Cytolysine) wie etwa nach Einführung von fremden Blutkörperchen, und auch die Bindegewebswucherung kann in beschränktem Grade dem Eindringen der Krebszellen entgegenwirken. Die zuerst vom Primärtumor sich loslösenden und diskontinuierlich in den Organismus eindringenden Zellen verfallen den Schutzkräften desselben am ersten: Sehr häufig gehen die ersten Metastasen eines Carcinoms wieder zu Grunde und es muß dann gewissermaßen der Boden in der Umgebung desselben erst mit zerfallenden Krebszellen gedüngt sein, ehe in ihm weitere Carcinomzellen gedeihen können. Hierauf beruht wahrscheinlich der auffallende Umstand, daß das Carcinom, welches so frühzeitig und so ausgedehnt in die Blutbahn einbricht, doch so selten auf dem Blutwege sich verbreitet, es gehen eben die in die Blutbahn eingedrungenen Krebszellen in ausgedehntem Maße zu grunde. Artur Alexander (Breslau).

**Jaboulay.** „Cancer mélanique de la face." La semaine Médicale. 22. Année. Nr. 36.

Die Arbeit enthält die ausführliche Schilderung und Besprechung eines Falles von melanotischem Sarkom des Gesichts bei einer 45jähr.

Frau, dessen Entstehung aus einem winzigen Leberfleck an der rechten Schläfe festgestellt werden konnte. Die Vorgeschichte des Falls ist insofern von allgemeinstem Interesse, als hier wohl zweifellos uns die bedauerlichen Folgen einer unzweckmäßigen Vorbehandlung vor Augen geführt werden. Der sich langsam vergrößernde Krankheitsherd war von ärztlicher Seite mehrfach energisch ausgekratzt worden, und jedem Eingriff folgte eine rapide Vergrößerung der Neubildung. An der Hand dieses Falles warnt Jaboulay dringend davor, solche Pigmentfleckchen oder melanotische Tumoren dem Reize einer eingreifenden Lokalbehandlung, wie ihn die „Auskratzung“[1]) darstellt, auszusetzen und widerrät jede chirurgische Behandlung. Auch erblickt Verf. in diesem Falle eine Stütze für die Annahme der parasitären Ätiologie der Tumoren: die an der Stelle des Ursprungsherdes fixierten „Melanozoen“ seien durch mechanische Reize mobil gemacht und auf dem Blutwege im Organismus weiter verschleppt worden; im Blute sowie im Urin ließ sich hier melanotisches Pigment nachweisen. Mit Rücksicht auf den Blutbefund, der ihn an die von Laveran beschriebenen Zellbefunde bei Malaria erinnert, gibt Jaboulay in diesem Falle Chinin (2mal 0·25 Chinin lactic. innerlich, sowie täglich eine Subcutan-Injektion Chinin. hydrochloric. 30 %) und hält sich auf Grund seiner Erfahrungen in anderen Fällen für berechtigt, die Darreichung dieses Mittels bei Hauttumoren im allgemeinen zu empfehlen. Fritz Callomann (Breslau).

**v. Brunn, M.** Über den primären Krebs der Extremitäten. Bruns Beiträge zur klin. Chirurgie. Bd. XXXVII. pag. 227. [Tübinger chirurg. Klinik].

Das Carcinom der Extremitäten ist eine seltene Affektion, dasselbe entstand unter 368 Fällen, die Verf. nach eigenen Beobachtungen und aus der Literatur zur Verfügung standen, 227mal auf chronisch entzündeter Haut, 46mal auf Warzen und Muttermälern, 48mal auf scheinbar normaler Haut. Die Zeit, welche vom Beginn der primären Hautveränderung bis zur Entwicklung des Carcinoms verfließt, ist in der Regel eine sehr lange, in der Hälfte der Fälle länger als 20 Jahre. Die Prognose ist rel. gut, mehr als $^1/_3$ werden durch die Operation dauernd geheilt, die Lymphdrüsen meist erst spät ergriffen. Wenn geschwollen, sind letztere natürprinzipiell mit zu entfernen. Arthur Alexander (Breslau).

**Mikulicz, J. v. und Fittig O.** Über einen mit Röntgenstrahlen erfolgreich behandelten Fall von Brustdrüsenkrebs. Bruns Beiträge z. klin. Chirurgie. Bd. XXXVII.

Die Verf. besprechen zunächst die Schädigungen, welche man nach langdauernden Expositionen von normaler Haut in Form von leichtester Entzündung bis zur Gangrän auftreten sieht, sowie die von Scholz und

[1]) Nach unserer Auffassung ist die Auskratzung von Tumoren, besonders eine solche von beginnenden kleinen Tumoren eine chirurgische Therapie nicht. Diese Behandlungsform ist auch nach unserer Ansicht unzulänglich oder gefährlich.

Gaßmann gegebenen Erklärungen (Degeneration der zelligen Elemente, besonders der Epithelien), ferner die bisher in der Literatur erwähnten Heilungen innerer Krankheiten durch Röntgenstrahlen und die Beeinflußung der erkrankten Haut durch die letzteren. Die Hautcarcinome wurden im allgemeinen günstig beeinflußt, die Resultate bei Mammacarcinom waren wenig aussichtsreich. Die Verf. teilen dem gegenüber einen Fall eines gänseeigroßen, ulzerierten Mammacarcinoms bei einem 52jähr. Manne mit Metastasen in den Achseldrüsen mit, dessen Carcinom nach Ausräumung der letzteren durch 6 Röntgenbestrahlungen von kurzer Dauer zur Heilung gebracht wurde. Inbetreff der technischen Einzelheiten muß auf das Original verwiesen werden. Die Erklärung für diese prompte und auffallend schnelle Wirkung der Röntgenstrahlen suchen die Verfasser in dem Umstande, daß der ulzerierte Krebs in seiner ganzen Ausdehnung unbedeckt den Strahlen ausgesetzt werden konnte, ohne daß das subepitheliale Stützgewebe, das sonst bei nicht ulzerierten Tumoren ein Hindernis für die wirksamen Strahlen abgibt, in den Weg treten konnte; sie nehmen an, daß durch eine elektive Wirkung der Strahlen auf die epithelialen Elemente des Carcinoms dieses zur Heilung kommt. Arthur Alexander (Breslau).

**Reimann**, Gustav. Melanotisches Carcinom der Nebennieren bei einem drei Monate alten Säugling. Prager medic. Wochenschr. 1902. Nr. 25.

In der 10. Lebenswoche des Kindes wurde zunächst in der linken Unterbauchgegend ein in der Haut gelegenes, erbsengroßes, bläulich durchschimmerndes Knötchen bemerkt, das lange Zeit unverändert blieb. Einige Wochen später Auftreten von bis bohnengroßen, varicenartig durchschimmernden Knoten an der Bauchhaut. Seitdem in rascher Aufeinanderfolge Auftreten von kleinen, runden, umschriebenen Geschwülsten in und unter der Haut. Dabei bekam die ganze Körperhaut einen Stich ins gelblichbraune. Die Leber wies eine Vergrößerung und unebene Oberfläche auf. Da eine bei der Mutter des Kindes vorhandene Lues den Gedanken nahelegte, es könnte sich bei den beschriebenen Veränderungen um solche nach ererbter Lues handeln, wurde das Kind einer energischen antiluetischen Behandlung unterzogen, jedoch ohne Erfolg. Als das Kind unter schweren Magendarmerscheinungen zu Grunde ging, wurde die klinische Diagnose Fibroma multiplex, Gastroenteritis gestellt. Die Obduktion ergab, daß es sich um medullares Carcinom beider Nebennieren handelte, das Metastasen in der Thorax- und Bauchwand, den Extremitätenknochen, den Muskeln, der Leber, den beiden Mammae etc. gesetzt hatte. Die histologische Untersuchung bestätigte das Vorliegen eines primären melanotischen Carcinoms der Nebennieren. Die Geschwülste wiesen einen außerordentlichen Reichtum an Pigment auf. Bei Durchsicht der Literatur fand Verf. keinen zweiten, nur annähernd analogen Fall. Ob der Beginn der beschriebenen Geschwulstbildung in das intrauterine Leben zu versetzen ist, oder ob es sich um ein kongenitales Nebennierencarcinom handelt, läßt sich mit Sicherheit nicht entscheiden.

Alfred Kraus (Prag).

**Turner**, Dawson. Cancer and the Roentgen Rays. British Medical Journal. 27. Septemb. 1902.

Eine 45jährige Frau litt seit 2 Jahren an einem Mammacarcinom; während der letzten 18 Monate wurde sie 4mal operiert. Bei der Untersuchung zeigten sich zu beiden Seiten der Narbe ca. wallnußgroße derbe Schwellungen, die unter Behandlung mit Röntgenstrahlen nach 8 Sitzungen von ca. 5 Minuten Dauer gänzlich verschwanden. Weitere 8 Fälle von Carcinom waren gleichfalls mit bestem Erfolge mittelst Röntgenstrahlen und ultravioletten Strahlen behandelt worden. Rudolf Böhm (Prag).

**Matzenauer**, R. Pagets disease. Monatshefte für prakt. Dermatologie. Bd. XXXV.

Matzenauer sucht die Frage zu beantworten, ob klinisch und pathologisch-anatomisch eine Differentialdiagnose zwischen Ekzem und Pagets disease in ihrem Frühstadium vor der carcinomatösen Geschwulstbildung in der Mamma und in den Axillardrüsen möglich ist. Auf Grund der Beobachtung dreier Fälle, kommt er zu einem bejahenden Schlusse. Pathologisch-anatomisch wäre folgendes als differential-diagnostisch hervorzuheben: Makroskopisch findet sich bei einem senkrechten Durchschnitte durch das plattenartige Infiltrat, daß dasselbe aus einer oberflächlichen epithelialen Schichte und einem darunter gelegenen, dunkler gefärbten Zellinfiltrat besteht; ein Papillarkörper ist nicht vorhanden. Mikroskopisch erweist sich die epitheliale Schichte vom Rande gegen das Zentrum zunehmend. Darunter erst findet sich das wellig begrenzte elastische Gewebe. Das Infiltrat ist ein Plasmom mit sehr reichlichen Mastzellen. In den mittleren Partien sieht man Epithelzapfen und -Nester weit in die Tiefe reichend, andererseits auch mitten im verbreiterten Epithel inselförmige Herde von Granulationszellen, Befunde, welche beweisen, daß Pagets disease von allem Anfang an ein primäres Hautcarcinom ist. Ludwig Waelsch (Prag).

**Wlassow**, W. Über die Patho- und Histogenese des sogenannten „Sarcome angioplastique". Virch. Arch. Bd. CXIX. Heft 2. p. 220.

Malassez und Monod haben unter dem Namen „Sarcome angioplastique" eine Geschwulst des Hodens beschrieben, die durch ihre eigenartigen Riesenzellen ausgezeichnet ist, welche durch ein höchst regelloses Protoplasmanetz regelloser Schlingen und Querbalken anastomosieren. Sie hielten die Geschwulst für ein Sarkom. Die Fälle des sog. „Sarkome angioplastique" gehören zu den größten Seltenheiten. Carnot und Marie schließen sich, was die Entstehung und Bedeutung dieses Tumors anlangt, den erstgenannten Forschern an. Bezüglich der primären Hodengeschwulst nehmen sie an, daß dieselbe eine Mischgeschwulst sei, und daß sich neben carcinomatösen, epithelialen Elementen auch fibromatöse und sarkomatöse Bezirke vorfänden. Die eigenen Untersuchungen des Verf. hinsichtlich der Patho- und Histogenese des sogen. „Sarkome angioplastique" ergaben, daß die von Masassez und Monod gegebene Definition über den histologischen Charakter der Geschwulst

nicht richtig sei. Er ist der Ansicht, daß der besprochene Tumor ein Epithelioma sui generis des Hodens ist, welches sich aus dem nicht völlig differenzierten Epithel der embryonalen Drüsenkanälchen entwickelt und dessen intertubuläres Stroma, zum Unterschiede vom Carcinom, nicht die Folge einer Wucherung des an der Stelle befindlichen alten Bindegewebes, sondern das Produkt einer embryonalen Anlage mesodermaler Zellen ist. In den metastatischen Knoten jedoch, seien sie nun im Hoden selbst oder in anderen Organen, findet sich überhaupt kein neugebildetes Stroma, auch keine Alveolarstruktur, also Verhältnisse, wie sie analog auch beim Chorionepithelioma zu beobachten sind. Verf. schlägt für die Geschwulst zum Unterschied von anderen Tumoren epithelialen Ursprungs die Bezeichnung „Epithelioma syncytiomatodes testiculi" vor.

Alfred Kraus (Prag).

**Müller**, W. Zur Technik der Operation größerer Hämangiome und Lymphangiome. Bruns Beiträge zur klin. Chirurgie. Bd. XXXVII. p. 565.

Ausgehend von der Tatsache, daß viele Angiome von einer zarten Bindegewebskapsel umgeben sind, empfiehlt Müller statt der Exstirpation von Häm- und Lymphangiomen die stumpfe Auslösung derselben mit der kurz gefaßten geschlossenen Cooperschen Schere. Natürlich eignet sich diese Methode nicht für alle Fälle, sondern nur für die größeren cavernösen Angiome, für das Angioma simplex, wenn es Tumorform angenommen hat, und für viele Fälle von gemischtem Angiom, in welchem also alle 3 Arten von Gefäßen vertreten sind. Selbst bei Kolossalgeschwülsten hat nach Müller gelegentlich die systematische stumpfe Auslösung zum Ziele geführt.

Arthur Alexander (Breslau).

**Neumann**, J. Lymphangiom mit temporärer Chylorrhoe. Zeitschr. f. Heilk. Bd. XXIII. Heft 9. pag. 250.

Der Fall betraf ein 14jähriges Mädchen, das seit 4 Jahren an einer in verschiedenem Grade nässenden Hautaffektion an der Innenseite des linken Oberschenkels litt. An der inneren Schenkelfläche links, etwa handbreit unter der Schenkelfurche, fand sich eine fingerlange und daumenbreite, leicht über die Umgebung erhabene, rosenrote, normal verschiebliche Hautpartie von Furchen durchzogen und von warzigem Aussehen. An verschiedenen Stellen entleerte sich ein milchiges Sekret in kleinsten Tröpfchen und wechselnder Menge, stärker nach den Mahlzeiten und längerer Bewegung, maximal 10 $cm^3$ in 24 Stunden. Die mikroskopische Untersuchung bestätigte die auf Lymphangiom gestellte Diagnose. Da das abfließende Sekret zeitweise milchig getrübt war, wurde auf eine Kommunikation mit den Chilusgefäßen der Bauchhöhle geschlossen. Die alkalisch reagierende Flüssigkeit zeigte bei der mikroskopischen Untersuchung wenig rote und weiße Blutkörperchen, dagegen sehr viele Fettröpfchen. Die chemische Analyse ergab für 100 Teile Flüssigkeit: Trockenrückstand 7·59, Asche 0·95, Eiweiß 4·55, Fett 2·05. Entsprechende Versuche zeigten, daß die Einverleibung von fetthaltiger Nahrung die Qualität des Sekretes beeinflußte, ebenso auch den Fett-

gehalt desselben. Mit Quecksilber und Traubenzucker vorgenommene Stoffwechselversuche blieben dagegen erfolglos. Bei der vorgenommenen operativen Entfernung der Geschwulst zeigte sich in der Tiefe ein größeres Gefäß, aus welchem wasserklare Lymphe hervorfloß. Verfolgte man diesen Lymphstrang nach oben, so gelangte man zu einem federkieldicken Lymphstrang, der doppelt unterbunden wurde. Durch die Operation wurde das Leiden jedoch nicht dauernd behoben, indem bald nachdem der Verschluß der Operationsnarbe erfolgt war, an dieser neuerlich Sekret zu Tage trat. Als Ursache der Affektion glaubt Verf. annehmen zu können, daß die Lymphgefäße durch einen chronischen zirkumskripten Entzündungsprozeß in der kleinen Beckenhöhle, oder noch höher im Abdomen gesetztes Exudat, oder durch eine Bindegewebswucherung an einer Stelle konstringiert werden, oder daß ein nicht diagnostizierbarer Tumor den Lymphplexus komprimiert. Ebenso sei die Beimengung von Chilus zu der aussickernden Flüssigkeit auf mechanische Verhältnisse zurückzuführen. Der Schluß der Arbeit erörtert die Symptomatologie der idiopathischen Lymphangiektasie. Neumann hebt das besondere Interesse des mitgeteilten Falles in klinischer und chemischer Beziehung hervor. Alfred Kraus (Prag).

---

## Sekretionsanomalien.

**Hall, A.** A note on the causation of blue toes (Cyanidrosis?) with reports of cases. (British Journal of Dermatology 1902.)

Hall hatte Gelegenheit, 3 Fälle von blauer Verfärbung der Füße zu beobachten. Der erste betraf ein 16jähriges Mädchen, das auf die Anschuldigung hin, sie hätte die Blaufärbung selbst erzeugt, in dem Ambulatorium nicht mehr erschien. Das Mädchen schien hysterisch, Näheres konnte über diesen Fall nicht in Erfahrung gebracht werden. Dagegen gelang es Hall, in den beiden andern Fällen die Ursache der — in allen drei Fällen ähnlichen, nahezu pfaublauen — Verfärbung in dem Tragen schwarzer Strümpfe zu eruieren. Hall konstatierte, daß dieselben, in schwache saure Lösungen getaucht, eine pfaublaue Färbung dieser Lösungen erzeugten, während das Eintauchen in alkalische oder neutrale Lösung selbst nach zwölf Stunden keine Blaufärbung erzielte. Hall glaubt, das unter dem Einflusse des saueren Fußschweißes die blaue Färbung der Haut bei den obengenannten beiden Fällen zustande gekommen ist. Robert Herz (Pilsen).

**Higier, H.** Über die schweißsekretorischen Störungen bei Polyomyelitis anterior (Paralysis spinalis infantilis) und posterior (Herpes zoster). (Polnisch.) Kronika lekarska 1902. Nr. 1. und 2.

In zwei Fällen von spinaler Kinderlähmung und in zwei Fällen von Herpes zoster wurden durch Higier Anomalien der Schweißsekretion in den befallenen Hautgebieten konstatiert, u. z. bestanden diese bei der Kinderlähmung in Anhydrosis, beim Herpes zoster in Hyperhydrosis. Die schweißsekretorischen Störungen wurden durch Anwendung schweißtreibender Getränke und Pilokarpin-Injektionen festgestellt. Immer war die Störung eine einseitige und harmonierte, was ihre Ausbreitung anbelangt, gut mit den von H. Schlesinger im Rückenmarke angenommenen schweißsekretorischen vier Regionen.

Es wurde nämlich beobachtet: 1. Hyperhydrosis des Gesichtes nach Herpes zoster faciolingualis sinister. 2. Hyperhydrosis der beharten Kopfhaut, des Nackens und des oberen Teiles des Brustkorbes nach Herpes zoster cervicosubclavicularis et occipito-collaris dexter. 3. Anhydrosis der oberen Extremität nach Poliomyelitis anterior brachialis dextra und 4. Anhydrosis der unteren Extremität nach Poliomyelitis anterior cruralis sinistra. Hochsinger (Wien).

# Buchanzeigen und Besprechungen.

---

**Kromayer**, Prof. Dr. E. Repetitorium der Haut- und Geschlechtskrankheiten für Studierende und Ärzte. Gustav Fischer. Jena 1902.

„Was der Student nach der neuen Examenordnung, was der Arzt für seine Praxis braucht, das kurz und klar zusammengefaßt zu bringen, ist der Zweck dieser Buches." So schreibt der Verfasser in seinem Vorwort.

Man kann von einem Repetitorium eigentlich nur verlangen, daß es übersichtlich zusammengestellt, besonders aber, daß es kurz sei, ohne dabei irgendwelche wichtigere Frage unbeachtet zu lassen. Freilich ist es bei dem jetzigen Wachstum der dermatologischen Fachwissenschaft recht schwierig, die für das Studium und die Praxis wichtigsten Momente in ein kleines Büchlein zusammenzudrängen. Kromayer hat sich bemüht, dieser Aufgabe gerecht zu werden, und kann sein Repetitorium als brauchbar empfohlen werden, wenn auch einzelne Kapitel hätten ausführlicher behandelt sein können. So hätte — um nur einzelnes herauszugreifen — unter der Medikation der Psoriasis der doch in allen Lehrbüchern als zweckmäßig befundene Teer nicht fehlen dürfen, so hätte ferner bei Besprechung der Skabies die nierenreizende Wirkung des Styrax und Perubalsam, daher auch ihre Kontraindikation bei Nierenkranken erwähnt sein können. Daß der Autor des weiteren bei Besprechung der Therapie der chronischen Gonorrhoe die bekannten Béniquéschen Metallsonden als Bénedique sche bezeichnet, möchten wir trotz der Widerholung dieses Namens bloß als Druckfehler hinstellen. Nebenbei bemerkt ist die Abbildung dieser Form gar nicht die der Béniquéschen, sondern der von Guyon angegebenen Sonde.

Wenn wir also auch zugeben möchten, daß ein Repetitorium für den Studenten behufs rascherer Rekapitulation des bereits Gelernten von Vorteil sein kann, glauben wir doch, daß für den praktizierenden Arzt angesichts der vielen praktischen Fragen, die an ihn, nicht aber an den Studierenden herantreten, selbst das kleinste Kompendium oder Lehrbuch empfehlenswerter ist, als ein Repetitorium und wäre es selbst so übersichtlich, wie das vorliegende Kromayers. Robert Herz (Prag).

---

**Luithlen**. Therapie der Hautkrankheiten. (Medizinische Handbibliothek, I. Band.) A. Hölder, Wien, 1902.

Das vorliegende Büchlein zählt in die Reihe der in letzter Zeit so reichlich erschienenen Kompendien und Handbücher, die alle dem Praktiker zugedacht sind, und auf möglichst kleinem Raume alles Wissenswerte bringen wollen. Unter dieser Kürze leidet auch das Werkchen Luithlens-

Der Arzt muß stets, wo es irgend möglich, dahin zu wirken suchen, daß der Ehemann der Frau, der Sohn dem Vater die Infektion gesteht; denn erst dann ist es möglich — ob nun eine Weiterübertragung bereits stattgefunden hat oder nicht — die Syphilis mit ihren schweren Gefahren erfolgreich zu bekämpfen. Dem Arzt fällt hiebei eine vermittelnde Rolle zu, die er vermöge seiner Einsicht in die Gefahr übernehmen muß.

Besonders eingehend wird auch das Verhältnis des Säuglings zur Amme, ferner die beruflich erworbene Syphilis diskutiert.

Es ist zu begrüßen, daß von so kompetenter Seite ein Leitfaden für all' die vielen und komplizierten Situationen — denn es gibt wohl keine Seite der ganzen Frage, die nicht wenigstens berührt wäre — gegeben wurde, in dem der Spezialist und der praktische Arzt einen Wink für alle denkbaren Verhältnisse finden wird, den er getrost befolgen kann. Baermann (Breslau).

---

# Varia.

**V. Internationaler Dermatologen-Kongreß.** Der V. Internationale Dermatologen-Kongreß findet laut Beschluß des IV. Internationalen Kongresses von Paris in den Tagen vom 12.—17. September 1904 zu Berlin statt. Anmeldungen von Vorträgen oder Demonstrationen bitten wir spätestens bis zum 1. Juli 1904 an den mitunterzeichneten General-Sekretär gelangen zu lassen. Da nur vier offizielle Themata aufgestellt sind, kann den Vorträgen und Demonstrationen ein größerer Zeitraum gewidmet werden, als dies auf früheren Kongressen möglich war. Ein kurzer Auszug des angemeldeten Vortrags, am besten in Thesenform, ist bis zum 1. Juli 1904 einzusenden, damit derselbe dem definitiven Programm beigefügt werden kann.

Der Mitgliedsbeitrag beträgt 20 M. ($\doteq$ 25 Frks. $\doteq$ 1 Lstrl.) und ist an den Generalsekretär oder an den Sekretär des betreffenden Landes zu entrichten.

Themata: 1. Hautaffektionen bei Stoffwechselanomalien. — 2. Syphilitische Erkrankungen der Zirkulationsorgane. — 3. Die Epitheliome und ihre Behandlung. — 4. *a*) Stand der Verbreitung und der Bekämpfung der Lepra seit der ersten Leprakonferenz im Jahre 1897. *b*) Der gegenwärtige Stand der Lehre von der Lepra anaesthetica.

Die Anmeldung der für die wissenschaftliche Ausstellung bestimmten Gegenstände muß bis zum 1. Juni 1904 erfolgen. Dabei ist anzugeben, wieviel Raum beansprucht wird, und sind etwaige spezielle Wünsche mitzuteilen. Die Gegenstände selbst müssen spätestens bis zum 6. September 1904 im Bureau abgeliefert werden.

**E. Lesser,**
Präsident.

**O. Rosenthal,**
General-Sekretär.
Berlin W., Potsdamerstraße 131.

---

Fig. 1.

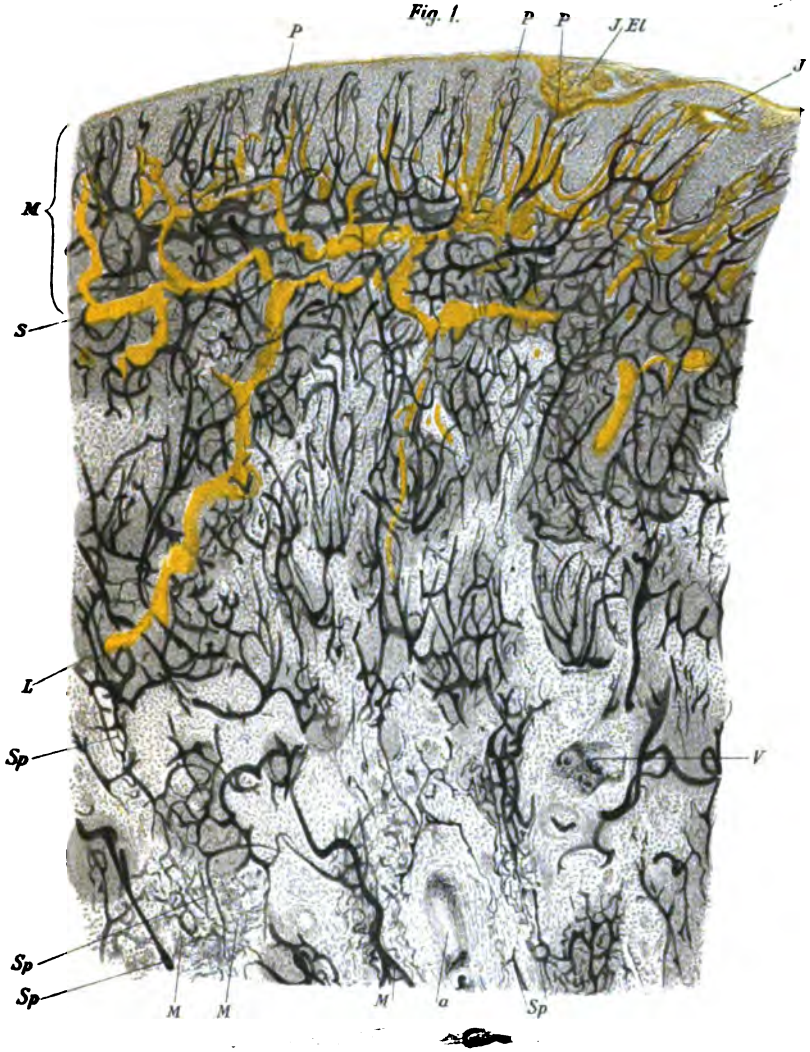


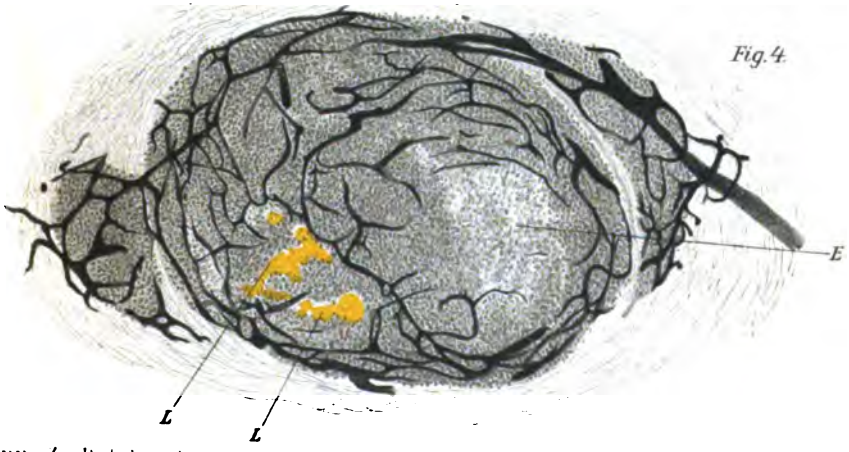

*Fig. 2.*

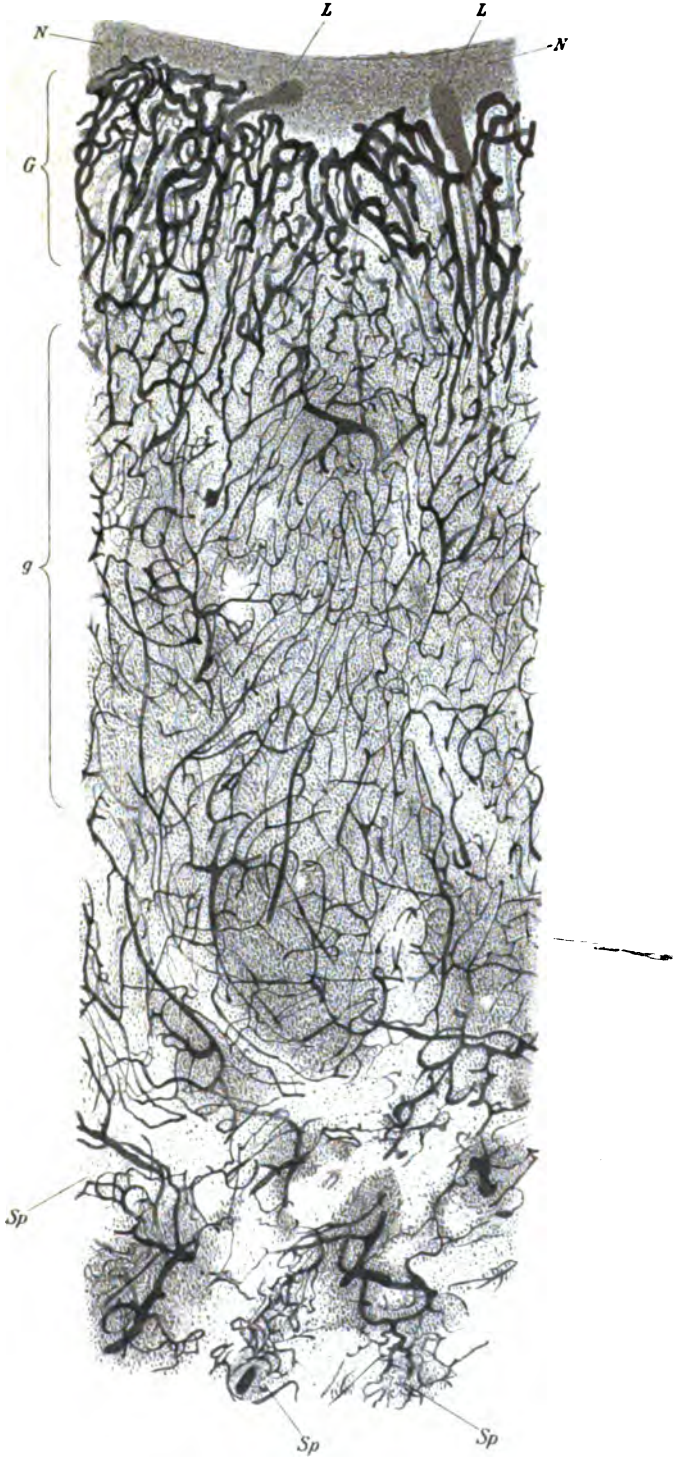

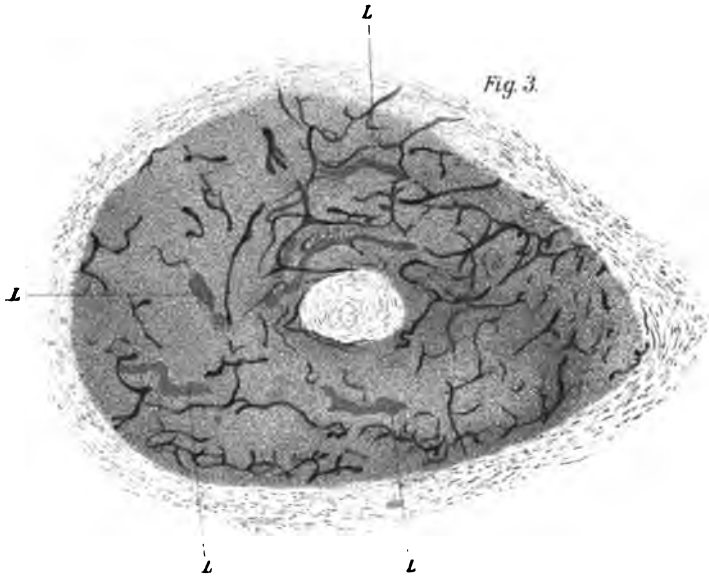


Fig. 3.

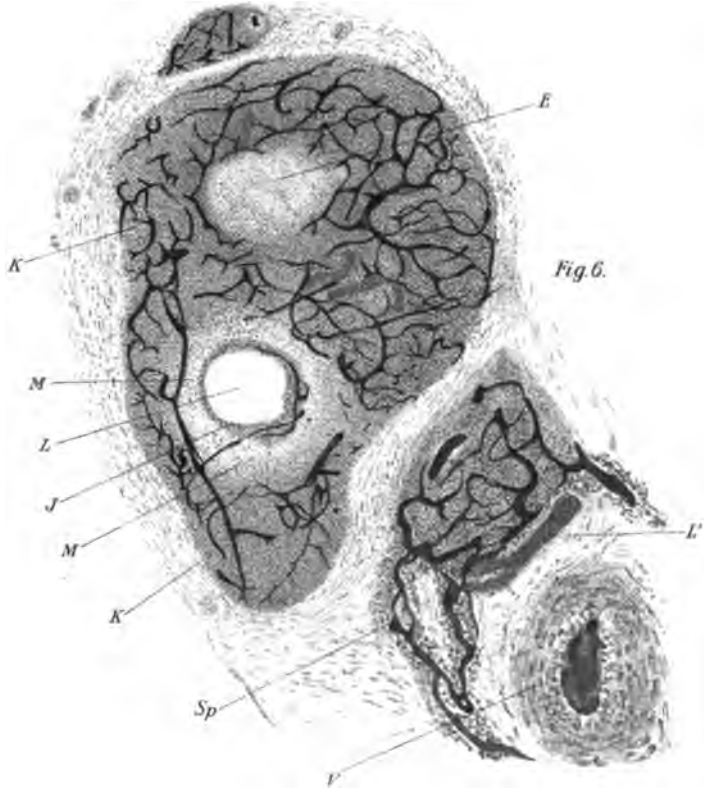


Fig. 6.

*Fig. 5.*

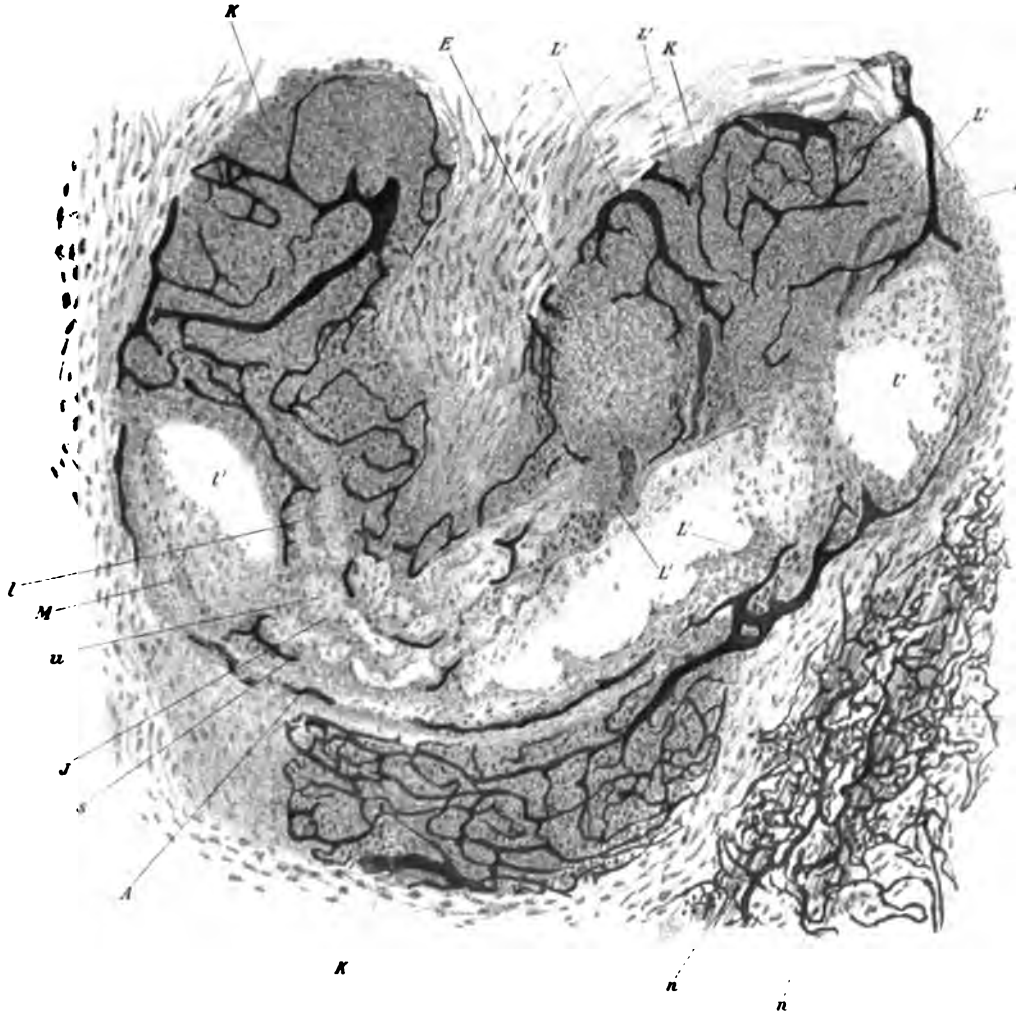

*Fig. 7.*

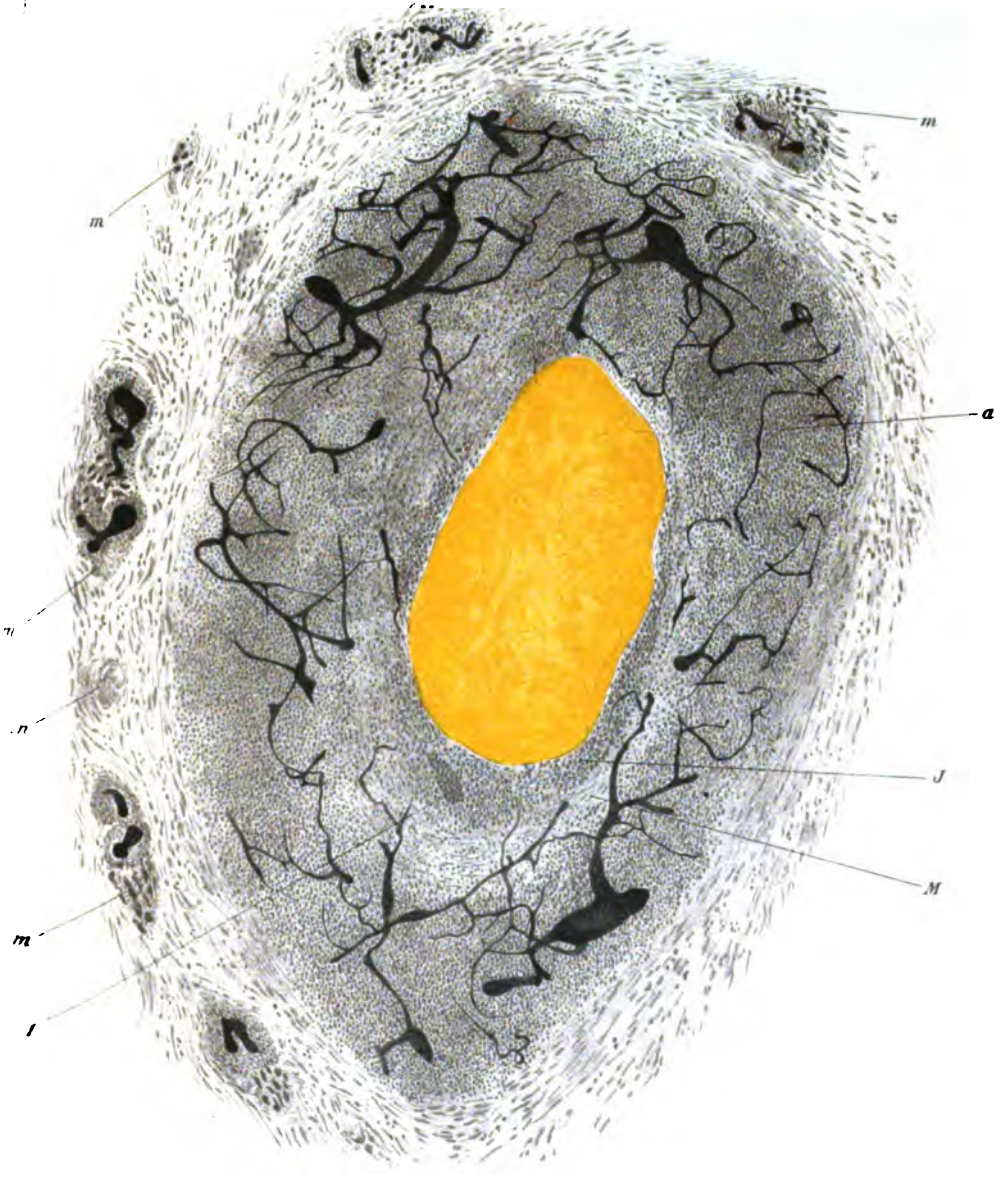

Fig. 1.

Fig. 2.

Fig. 3.

Moriz Oppenheim: Dermatitis atrophicans leprosa universalis.

K. u. k. Hofbuchdr. A. Haase Prag.

*Fig. 4.*

*Fig. 5.*

Moriz Oppenheim: Dermatitis atrophicans leprosa universalis.

K. u. k. Hofkunstanst. A. Haase, Prag.

*Fig. 6.*

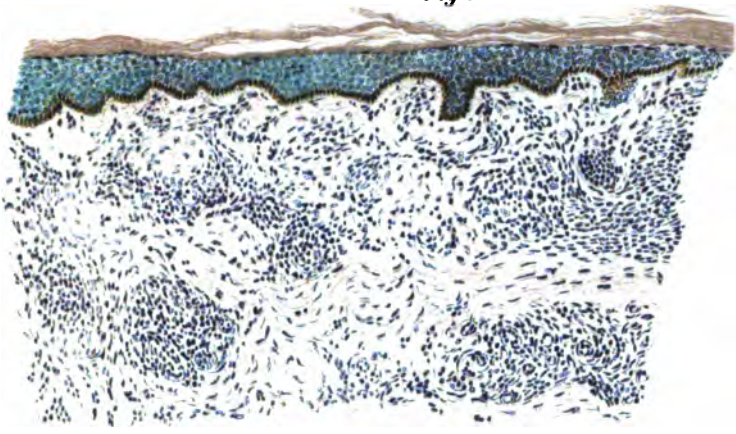

*Fig. 7.*

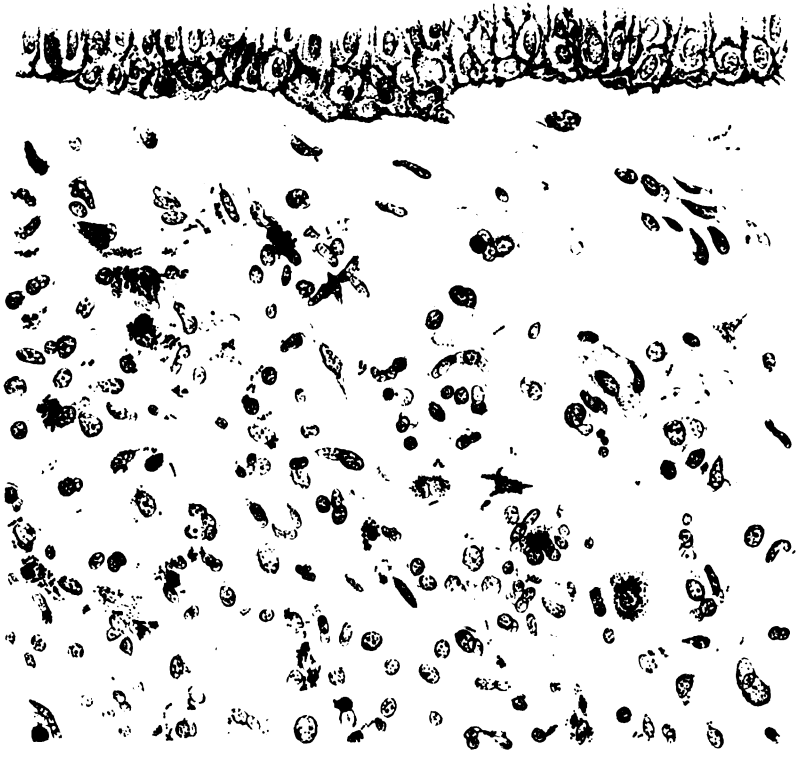

Moriz Oppenheim: Dermatitis atrophicans leprosa universalis.

Wechselmann: Dermoidcysten u. paraurethr. Gänge.



Fig 2.

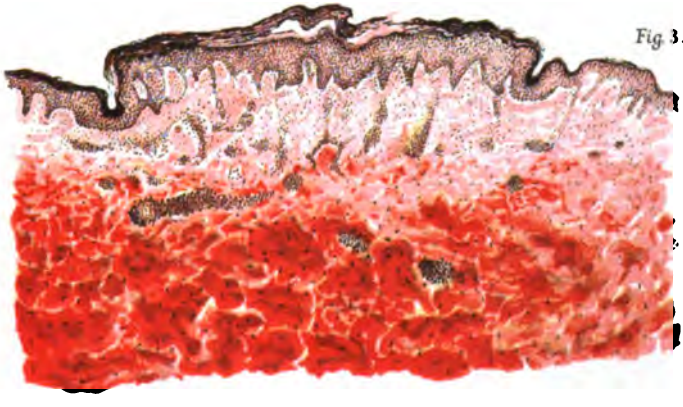

Fig 3.

Reiss: Atrophische Formen des Lichen planus.

Fig. 2.

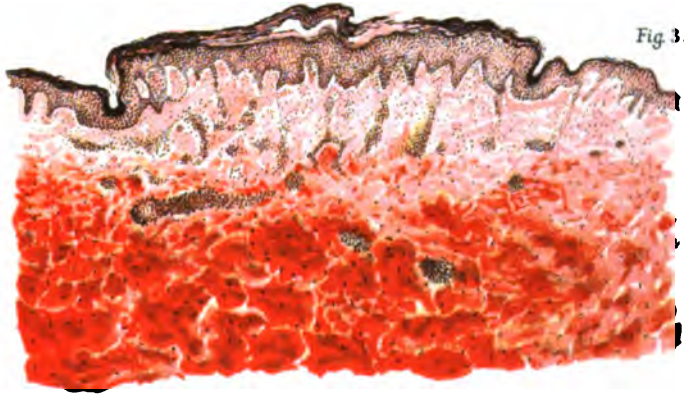

Fig. 3.

Reiss: Atrophische Formen des Lichen planus.

*Fig. 4.*



*Fig. 5.*

Fig. 1.

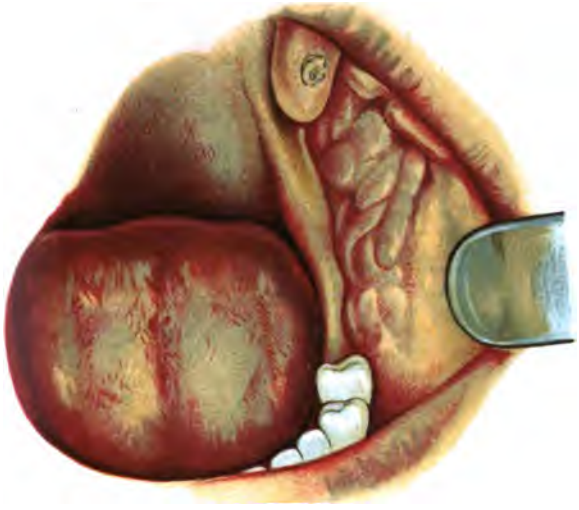

Fig. 4.

Fig. 3.

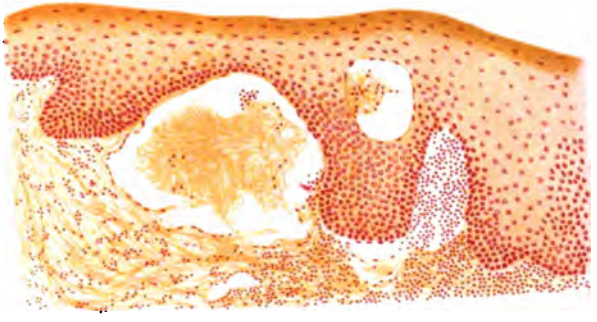

Fig. 2.

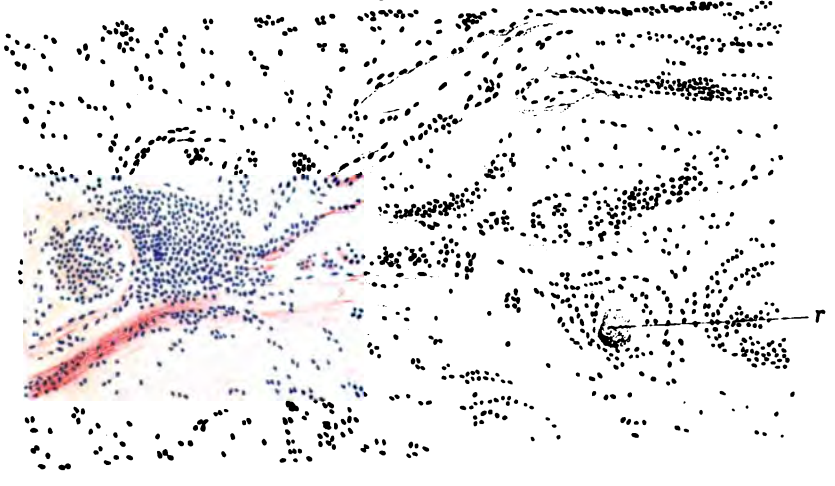


K. u. k. Hofbuchdr. Aßhase Prag

Bruhns: Lymphangiectasien der Wange.

*Fig. 5.*

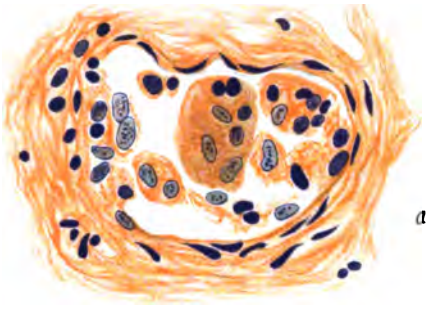

*a*

*b*

*c*

*d*

*e*



K. u. k. Hofbuchdr. A. Haase, Prag

Kothe: Zur Lehre von den Talgdrüsengeschwülsten.

Kothe: Zur Lehre von den Talgdrüsengeschwülsten.

*Fig. 4.*

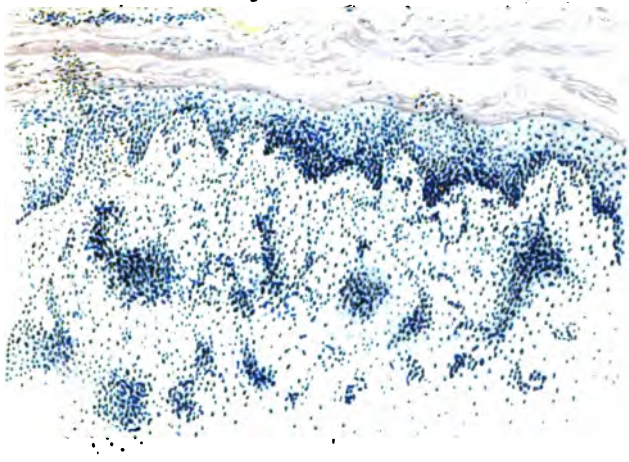

*Fig. 5.*

Fig. 1.

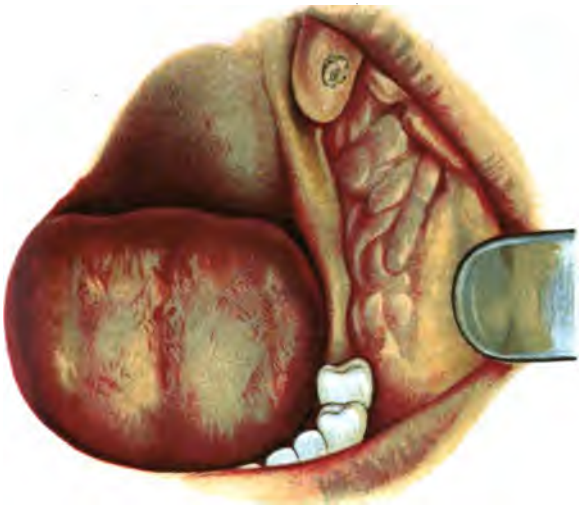

Fig. 4.

Fig. 3.

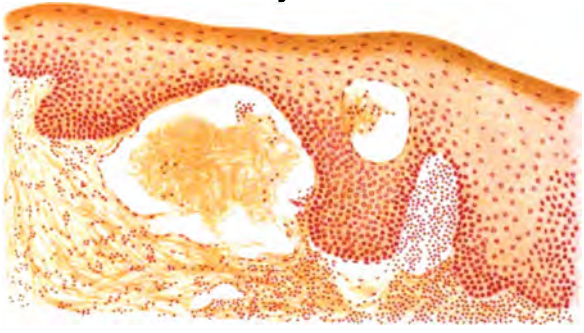

Fig. 2.



Fig. 5.

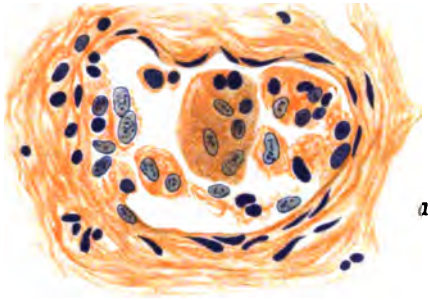

a

b

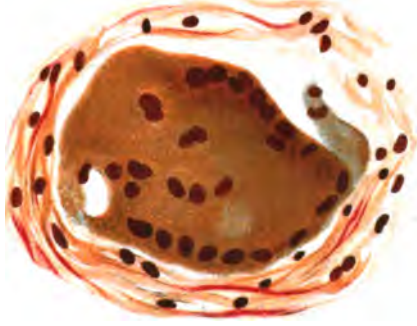

c

d

e

K. u. k. Hofbuchdr. A. Haas

Bruhns: Lymphangiectasien der Wange

Kothe: Zur Lehre von den Talgdrüsengeschwülsten.

Fig. 2.

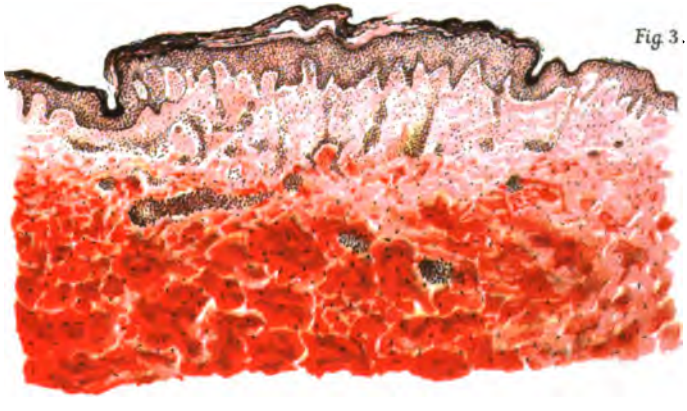

Fig. 3.

Reiss: Atrophische Formen des Lichen planus.

*Fig. 4.*

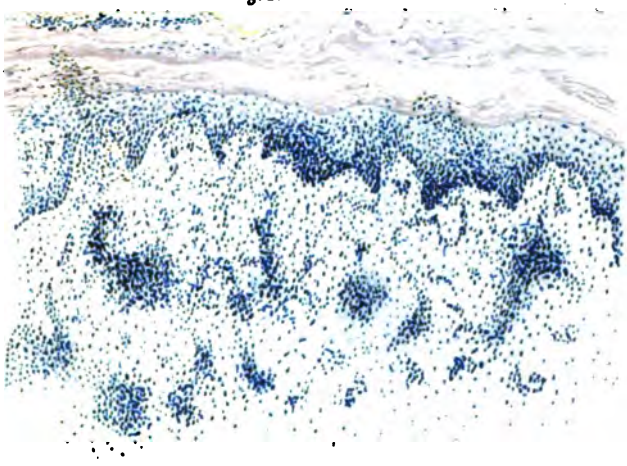

*Fig. 5.*

Fig. 1.

Fig. 4.

Fig. 3.

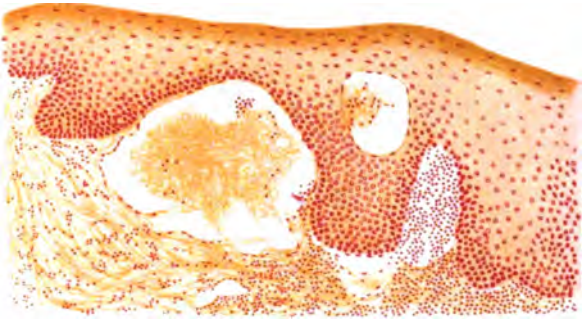

Fig. 2.






K. u. k. Hofbuchdr. A. Haase Prag

*Fig. 5.*

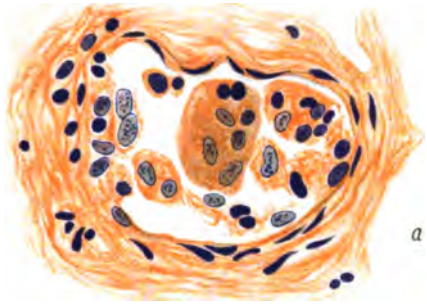

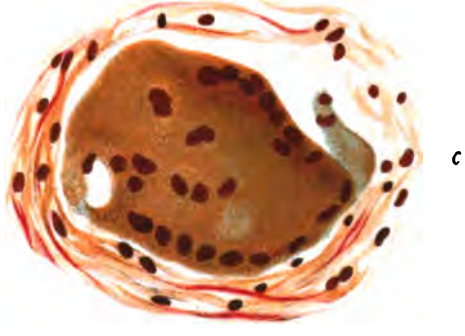

K. u. k. Hofbuchdr. A. Haase, Prag

Kothe: Zur Lehre von den Talgdrüsengeschwülsten.

Fig. 2.

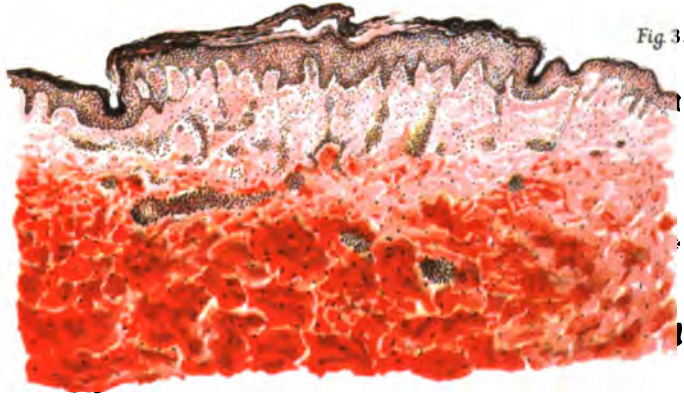

Fig. 3.

*Fig. 4.*

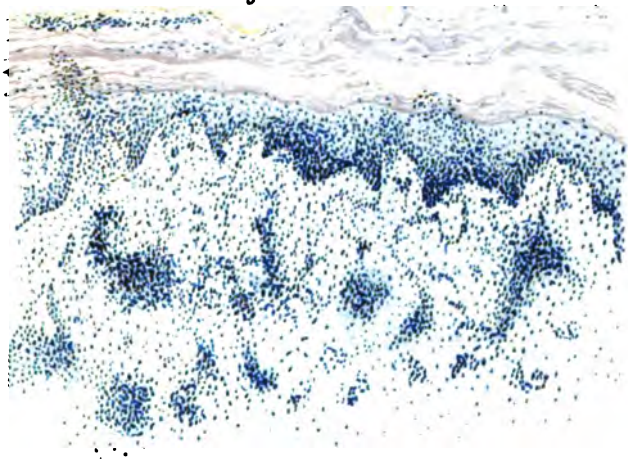

*Fig. 5.*

*Fig. 1.*

*Fig. 4.*

*Fig. 3.*

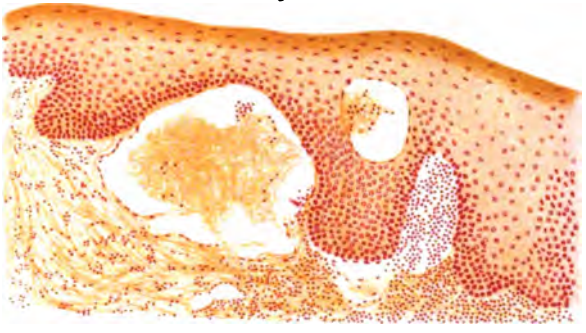

*Fig. 2.*



*Fig. 5.*

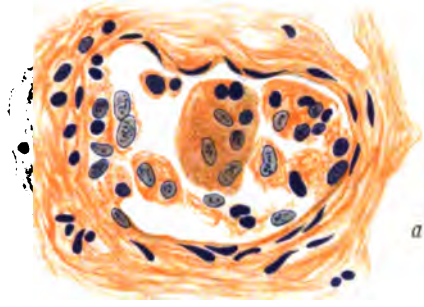

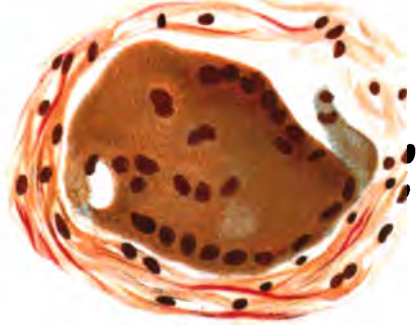

Kothe: Zur Lehre von den Talgdrüsengeschwülsten.

k. u. k. Hofkunstgr. A. Haase Prag.

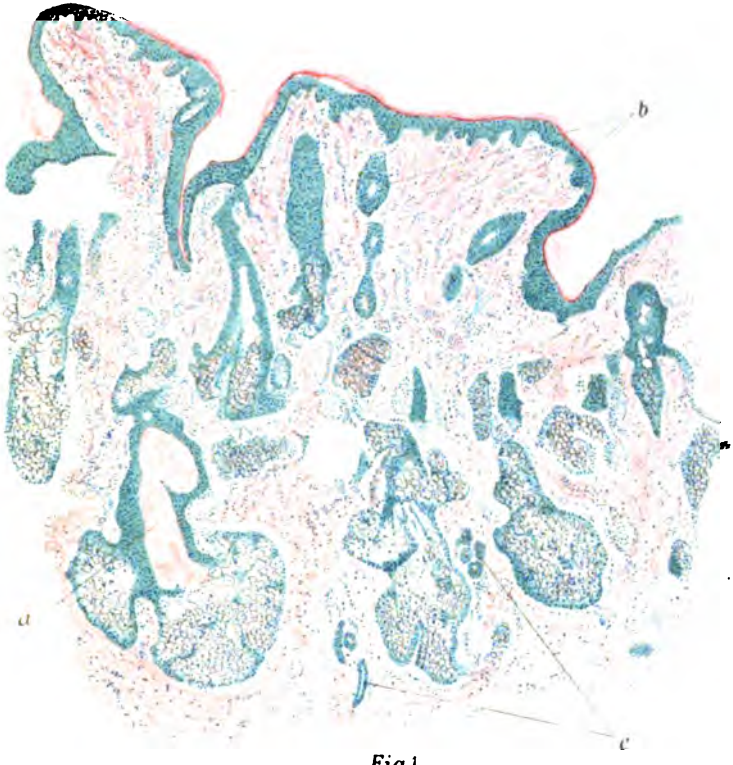


*Fig. 1.*

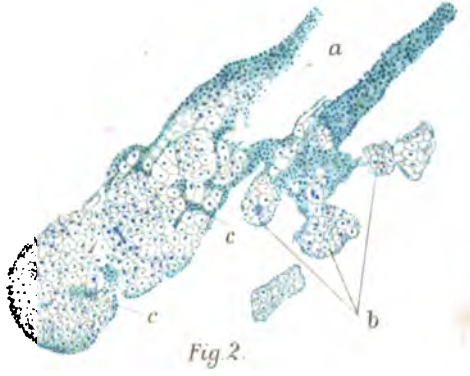


*Fig. 2.*